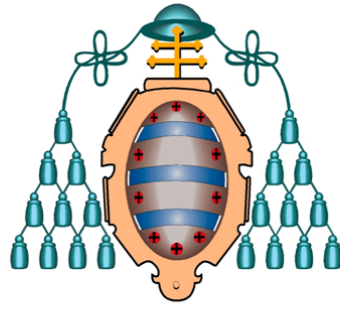

UNIVERSIDAD DE OVIEDO

UNIVERSIDAD DE OVIEDO

Investigación en cirugía y Especialidades Médico
Quirúrgicas

**“PERFIL INMUNOHISTOQUÍMICO DE LOS
ADENOCARCINOMAS NASOSINUSALES DE TIPO
INTESTINAL Y LESIONES PREMALIGNAS”**

Blanca Vivanco Allende



colónicos, 10% sólidos y 32% mucinosos. En cuanto al perfil IHQ, presentaron positividad para CQ7 el 44%, para CQ20 el 73%, el 72% para p53, pérdida de p16 en el 90%, β -catenina nuclear positiva en un 31%, Ki-67 en el 98%, HER2-neu en el 8%, EGFR en un 4%, COX2 en un 40%, p65 en un 37%, TNF- α e iNOS en un 98%, 100% para E-cadherina y 97% para β -catenina de membrana. Existe menor supervivencia en pacientes con estadio local avanzado, invasión intracraneal, recidivas, en subtipos sólidos y mucinosos y en tumores positivos para p16, Ki67 y negativos para β -catenina de membrana. En la mucosa sana adyacente los estudios morfológicos mostraron como cambio más frecuente la hiperplasia cilíndrocelular (HCC) (66%), seguida de la metaplasia cuboidea (MC) (58%). En la mucosa sana de la fosa nasal contralateral se observó un 25% de casos con HCC, otro 25% con MC.

DISCUSIÓN:

El estudio clínico-patológico de nuestra serie muestra rasgos epidemiológicos similares a lo descrito con anterioridad con un mayor número de pacientes diagnosticados en estadios tempranos. Los ITAC papilares y colónicos son diagnosticados en estadios más tempranos, con menos recidivas, metástasis, invasión intracraneal, más relación con la exposición a madera y mayor positividad IHQ para CQ20 en papilares, p53 en colónicos, β -catenina nuclear, y HER2-neu en ambos. Los ITAC sólidos y mucinosos se diagnostican en estadios más avanzados, con más recidivas, metástasis e invasión intracraneal, los sólidos tienen menor relación con la exposición al polvo de madera y presentan con mayor positividad para CQ7, COX2, y negatividad para CQ20, β -catenina nuclear, HER2-neu, e iNOS y los mucinosos más antecedentes de exposición al polvo de madera, negatividad con p53, β -catenina nuclear, HER2-neu, iNOS y E-cadherina de intensidad débil. Nuestro estudio IHQ a diferencia de series previas mostraba: menor expresión de CQ20, mayor pérdida de p16, mayor expresión de β -catenina nuclear, menor de EGFR, Her2-neu y de COX2. En mucosa sana adyacente observamos frecuente MC e HCC y escasas alteraciones IHQ y poca presencia de metaplasia intestinal, siempre asociada a recidiva tumoral.

CONCLUSIONES:

- 1.- Los subtipos papilares y colónicos tienen mejor supervivencia. La invasión intracraneal es el rasgo clínico que más ensombrece el pronóstico
- 2.- Los ITAC muestran frecuente positividad para CQ20, p53, TNF α e iNOS. P16 suele ser negativo. β -catenina, COX2 y p65 son positivos en un tercio de los casos
- 3.- En el tipo sólido muestran más positividad para CQ7 y COX2 y negatividad para CQ20 e iNOS. El tipo mucinoso más negatividad para p53 y E-cadherina. Los colónicos son más positivos para HER2-neu, TNF α e iNOS. La exposición al polvo de madera se asocia a tumores que expresan CQ20 y p53. Las metástasis son más frecuentes en tumores p16 positivos y E-cadherina y β -catenina-membrana negativos
- 4.- Empeoran la supervivencia la expresión de p16, de Ki67 y la negatividad para β -catenina de membrana. En el análisis multivariante sólo p16 tiene valor pronóstico
- 5.- La mucosa sana adyacente presenta frecuente HCC y MC. La metaplasia intestinal es poco frecuente es CQ20 positiva y se asocia a las recidivas y la displasia
- 6.- La mucosa sana de la fosa contralateral presenta como cambios más frecuentes la HCC y la MC.



RESUMEN (en Inglés)

INTRODUCTION:

Intestinal type sinonasal adenocarcinomas (ITAC) are rare tumors from nasal cavity and paranasal sinuses. They are strongly related to wood dust exposure (WDE). They are diagnosed at advanced stages due to the fact that they show a nonspecific clinic presentation. They present a 5 year survival rate of 50%. Immunohistochemical (IHC) previous studies showed a limited number of cases. There are a lot of works trying to describe early changes and premalignant lesions in ITAC without clear results.

OBJECTIVES:

- 1) Describe clinical and histological characteristics of ITAC. Define clinic-pathological features related with overall survival
- 2) Define ITAC IHC profile
- 3) Describe relations between IHC markers and clinicopathological features.
- 4) Study histological changes and IHC markers in healthy mucosa near the tumor and describe possible preneoplastic lesions.
- 5) Study histological changes and IHC markers in healthy mucosa from contralateral nasal fossa and describe possible preneoplastic lesions

MATERIAL AND METHOD:

A retrospective study of 98 patients with ITAC was made by collecting their clinic-pathological characteristics and performed an IHC panel of markers in tumoral tissue by Tissue arrays. 13 markers were performed: CK7, CK20, E-cadherina, β -catenina, EGFR, HER2-neu, p53, p16, Ki67, COX2, TNF α , p65 and iNOS. Histological changes and IHC profile in healthy mucosa near the tumor and from contralateral nasal cavity was also studied.

RESULTS:

97% patients were men with an average age of 65 years. 87% cases had history of WDE. 5 year survival rate was 51%. During the study 50% patients died, 13% patients developed metastatic disease, 49% locoregional recurrences, and 17% intracranial invasion. Histological study showed 8% papillary type tumors, 50% colonic, 10% solid and 32% mucinous. IHC studies showed 44% CK7 positive cases, 73% CK20 positive cases, 72% with P53 staining, P16 loss in 90%, nuclear β -catenin staining in 31%, Ki-67 in 98%, HER2-neu in 8%, EGFR in 4%, 100% with E-cadherin, 97% with membrane β -catenin staining, 40% with COX2, 37% with p65, and 98% for TNF- α and iNOS. There was poor overall survival in advanced local stage, intracranial invasion and local recurrences, in solid and mucinous subtypes, tumors p16 and Ki67 positive and with negative membrane β -catenin staining. In healthy tissue samples from near the tumor, morphological studies revealed cilindrocelular hyperplasia (CCH) in 66% of cases, followed by cuboid metaplasia (CM) in 58% In healthy tissue samples from contralateral nasal cavity histological evaluation showed 25% of CCH and 25% of CM.

DISCUSSION:

Our sample was epidemiologically similar to previous studies with more cases diagnosed in early local stages. Papillary and colonic ITAC were diagnosed in early local stages, showed less local recurrences, metastases, intracranial invasion, and better prognosis, they were more frequently related to WDE, and showed an IHC profile with more nuclear β -catenin and Her-



2neu expression, and CK20 in papillary type and p53 in colonic type. Solid and mucinous ITAC were diagnosed in advanced local stage, showed more local recurrences, metastases, intracranial invasion, and worse prognosis, solid type was less often related to WDE and showed an IHC profile with more CK7 and COX2 expression and lack of expression of CK20, nuclear β -catenin and Her-2neu and iNOS. Mucinous ITAC showed an IHC profile with lack of p53, nuclear β -catenin, Her2-neu, iNOS expression and weak E-cadherin expression. Our IHC studies showed more p16 loss of expression, more nuclear β -catenin expression and less CK20, EGFR, Her2-neu and COX2 expression. Studies performed in healthy tissue samples obtained near the tumor showed frequent CM and CCH. IHC studies showed few changes. Intestinal metaplasia was also very infrequent, always related with local recurrences.

CONCLUSIONS:

1.-Papillary and colonic subtypes have better overall survival than solid and mucinous subtypes.

2.-ITAC show a frequent positivity for CK20, p53 and some inflammation markers like TNF- α and iNOS. P16 is usually negative. Nuclear β -catenin, COX2, and p65 are positive in a third part of the sample.

3.-Solid subtype show more frequently expression of CK7 and COX2, lack of expression of CK20 and iNOS. Mucinous subtype show more frequently lack of p53 expression and weak E-cadherin expression. Colonic subtype is more frequently positive for Her2-neu, TNF- α , and iNOS. Word dust exposure history is related to CK20 and p53 expression. Metastatic disease is more frequent in p16 positive, E-cadherin and β -catenin negative tumors.

4.-There is a worse overall survival in tumors with p16 and ki67 expression and lose of membrane staining for β -catenin. Overall survival in patients with intracranial invasion was only influenced by p16 and membrane β -catenin expression. In patients without cranial invasion also nuclear b-catenin expression is related to overall survival.

5.-Healthy tissue samples obtained near the tumor show CCH and CM frequently. Intestinal metaplasia is unusual and shows CK20 expression. Intestinal metaplasia is related to locoregional recurrences, and dysplasia.

6.-Healthy tissue samples from contralateral nasal cavity frequently show CCH and CM.

1. ABREVIATURAS

2. INTRODUCCIÓN

2.1.-Definición

2.2.- Epidemiología

2.3.- Etiopatogenia

2.3.1.- Materiales que se asocian a riesgo aumentado de carcinoma

2.3.2.- Mecanismo etiopatogénico

2.3.2.1.- Flujo aéreo y aclaramiento mucociliar

2.3.2.2.- Tiempo de exposición y nivel de exposición

2.3.3.- Genotoxicidad

2.3.4.- Inflamación

2.4.- Clínica

2.5.- Diagnóstico

2.6.- Histología

2.7.- Lesiones precursoras

2.7.1.- Cambios morfológicos mucosa sana

2.8.- Estadificación

2.9.- Tratamiento

2.10.- Pronóstico

2.11.- Alteraciones moleculares y genéticas en ITAC

2.12.- Perfil inmunohistoquímico

2.12.1.- Inmunohistoquímica

2.12.2.- Perfil inmunohistoquímico de los adenocarcinomas nasosinuales de tipo intestinal

2.12.3.- Principales marcadores inmunohistoquímicos estudiados

2.12.3.1.- Filamentos intermedios del citoesqueleto

2.12.3.2.- Genes supresores tumorales (p53, p16) y β -catenina nuclear

2.12.3.3.- Factor de proliferación Ki67

2.12.3.4.- Receptores de factores de crecimiento: EGFR, Her2-neu

2.12.3.5.- Proteínas de adhesión celular: E-cadherina, β -catenina

2.12.3.6.- Marcadores relacionados con la inflamación: COX2, p65, TNFa, iNOS

2.12.3.7.- Otros marcadores estudiados en los Adenocarcinomas nasosinuales

3.- HIPÓTESIS

4.- OBJETIVOS

5.- MATERIAL Y MÉTODO

5.1.- Muestra tumoral

5.1.1.- Perfil pacientes

5.1.2.- Muestras empleadas

5.1.3.- Tissue arrays

5.1.3.1.- Selección de zonas a muestrear

5.1.3.2.- Elaboración de la base de datos y esquema del “Tissue array”

5.1.3.3.- Elaboración del Tissue array

5.1.3.4.- Secciones del bloque

5.1.3.5.- Requerimientos mínimos estándar del Tissue array

5.1.4.- Técnicas inmunohistoquímicas

5.1.4.1.- Tinciones inmunohistoquímicas

5.1.4.2.- Hercep test

5.1.5.- Interpretación de las técnicas inmunohistoquímicas

5.1.5.1.- CQ7

5.1.5.2.- CQ20

5.1.5.3.- p53

5.1.5.4.- p16

5.1.5.5.- β -catenina

5.1.5.6.- Ki67

5.1.5.7.- E-cadherina

5.1.5.8. - EGFR

5.1.5.9. - HER2-neu

5.1.5.10. - COX2

5.1.5.11. - p65

5.1.5.12. - TNF α

5.1.5.13.- iNOS

5.1.5.14.- STAT3

5.1.5.15.- Il6

5.2.- Muestras de tejido sano

5.2.1.- Pacientes y muestras empleadas

5.2.2.- Estudio de características histológicas

5.2.2.1.- Epitelio mucoso

5.2.2.2.- Erosión

5.2.2.3.- Membrana basal

5.2.2.4.- Fibrosis

5.2.2.5.- Edema

5.2.2.6.- Infiltrado inflamatorio

5.2.3.- Estudio inmunohistoquímico: Técnicas e interpretación

5.2.3.1.- CQ20

5.2.3.2.- p53

5.2.3.3.- p16

5.2.3.4.- β -catenina

5.2.3.5.- ki67

5.2.3.6.- E-cadherina

5.2.3.7.- COX2

5.2.3.8.- p65

5.2.3.9.- TNFa

5.2.3.10.- iNOS

5.3.- Análisis estadístico

6.- RESULTADOS

6.1.- Caracterización clínica e histológica de los adenocarcinomas nasosinusales tipo intestinal

6.1.1.- Perfil clínico y epidemiológico de la muestra

6.1.2.- Subtipo histológico

- 6.1.3.- Relaciones entre los rasgos clínico-patológicos
- 6.2.- Datos de seguimiento y rasgos clinicopatológicos relacionados con el pronóstico y la supervivencia
 - 6.2.1.- Características clínicas y supervivencia global
 - 6.2.2.- Subtipo histológico y supervivencia global
- 6.3.- Expresión inmunohistoquímica en ITAC
 - 6.3.1.- Filamentos intermedios del citoesqueleto: CQ7 y CQ20
 - 6.3.2.- Genes supresores tumorales: p53, p16 y β -catenina nuclear
 - 6.3.3.- Factor de proliferación: Ki67
 - 6.3.4.- Receptores de factores de crecimiento: EGFR, HER2-neu
 - 6.3.5.- Proteínas de adhesión celular: E-cadherina y β -catenina de membrana
 - 6.3.6.- Marcadores relacionados con la inflamación: COX2, p65, TNF α , iNOS, STAT3 e IL6
- 6.4.- Relación entre los marcadores inmunohistoquímicos y las variables clínico-patológicas
 - 6.4.1.- CQ7 y CQ20
 - 6.4.2. - p53, p16 y β -catenina nuclear
 - 6.4.3. - Ki67
 - 6.4.4. - E-cadherina y β -catenina
 - 6.4.5.- HER2-neu y EGFR
 - 6.4.6.- COX2, p65, TNF α , iNOS
 - 6.4.7.- Asociación entre los marcadores IHQ
- 6.5.- Marcadores inmunohistoquímicos que muestran implicaciones pronósticas o relación con la supervivencia y el tiempo libre de enfermedad
 - 6.5.1.- Marcadores inmunohistoquímicos
 - 6.5.2.- Análisis de la supervivencia multivariante del modelo de regresión de riesgos proporcionales de COX
- 6.6.- Cambios histológicos a nivel de mucosa sana adyacente al tumor
 - 6.6.1.- Perfil clínico y epidemiológico de la muestra
 - 6.6.2.- Cambios histológicos en mucosa sana adyacente
 - 6.6.2.1.- Estudio morfológico de la mucosa sana adyacente al tumor
 - 6.6.2.2.- Relación entre las características histológicas y variables clínicas
- 6.7.- Estudio de expresión de marcadores inmunohistoquímicos en mucosa sana adyacente al tumor

- 6.7.1.- CQ20
- 6.7.2.- p53, p16
- 6.7.3.- Ki67
- 6.7.4.- β -catenina
- 6.7.5.- COX2, p65, TNF α , iNOS
- 6.8.- Relación entre rasgos histológicos e inmunohistoquímicos de la mucosa sana adyacente y variables clínicas
- 6.9.- Cambios histológicos en mucosa sana de la fosa nasal contralateral
 - 6.9.1.- Perfil clínico y epidemiológico de la muestra
 - 6.9.2.- Cambios histológicos en mucosa sana en fosa contralateral al tumor
- 6.10.- Estudio de expresión de marcadores inmunohistoquímicos en mucosa sana contralateral al tumor
 - 6.10.1.- CQ20
 - 6.10.2.- p53, p16
 - 6.10.3.- Ki67
 - 6.10.4.- β -catenina
 - 6.10.5.- COX2, TNF α , iNOS, p65
- 6.11.- Relación entre características histológicas e inmunohistoquímicas de la mucosa sana contralateral y variables clínicas
- 6.12.- Relación entre los cambios en mucosa sana adyacente y contralateral y los rasgos histológicos o inmunohistoquímicos del tumor

7. DISCUSIÓN

- 7.1.- Perfil clínico y epidemiológico de la muestra
- 7.2.- Características histológicas de la muestra
 - 7.2.1.- Perfil inmunohistoquímico de la muestra
 - 7.2.1.1.- Filamentos intermedios del citoesqueleto: CQ7, CQ20
 - 7.2.1.2.- Genes supresores tumorales (p53, p16), β -catenina nuclear
 - 7.2.1.3.- Factor de proliferación Ki67
 - 7.2.1.4.- Receptores de factores de crecimiento
 - 7.2.1.5.- Proteínas de adhesión celular: E-cadherina y β -catenina de membrana
 - 7.2.1.6.- Marcadores relacionados con la inflamación

7.3.- Características de los distintos subtipos histológicos

7.4.- Características de los tumores CQ20- y CQ20+

7.5.- Cambios histológicos e inmunohistoquímicos en mucosa sana

7.6.- Vías tumorigénicas

8.- CONCLUSIONES

9.- BIBLIOGRAFÍA

10.- FINANCIACIÓN Y DIFUSIÓN

11.-ANEXOS

1. ABREVIATURAS

5-FU: 5 fluorouracilo

ACC: Adenocarcinomas colónicos

ADAM-9: Disintegrin and metalloproteinase domain-containing protein 9

ADN: Ácido desoxiribonucleico

AJCC-UICC: American Joint Committee- Union internationale contre le cancer

APC: Poliposis adenomatosa colónica

Ber- EP4 (Ep-CAM): Antígeno específico epitelial

CDK: Ciclina dependiente de kinasa

CEA: Antígeno carcinoembrionario

CGH: Hibridación genómica comparada

CIMP: Fenotipo con metilación de los islotes de CpG

CIN: Inestabilidad cromosómica

CISH: Hibridación in situ con cromógeno

CK o CQ: Citoqueratina

COX: Ciclooxigenasa

EGFR (HER1): Receptor del factor de crecimiento epidérmico humano 1

EII: Enfermedad inflamatoria intestinal

EMA: Antígeno de membrana epitelial

FISH: Hibridación in situ con fluorescencia

HER2: Receptor del factor de crecimiento epidérmico humano 2

HHV8: Virus herpes 8

HMFG-2: Human milk fat globule

HPV: Virus del papiloma humano

IARC: Agencia internacional de investigación del cáncer

IC: Intervalo de confianza

ICD-O: Clasificación internacional de las enfermedades oncológicas

IHQ: Inmunohistoquímica

IL: Interleuquina

iNOS: Inducible nitric oxide synthase

INT: Instituto Nazionale Tumori

ITAC: “Intestinal type Adenocarcinoma”. Adenocarcinoma tipo intestinal.

LCR: Líquido cefalorraquídeo

LGALS4: Gen codificador de galectina 4

LIGHT: Homólogo de linfotoxinas

LOH: Lost of heterozygosity (pérdida de herocigosidad)

MAPK: MAP quinasa

MAPK: Protein quinasa activadas por mitógenos

MLH1: Human mutL Homolog 1

MLPA: Prueba de amplificación dependiente de ligando múltiple

MMP: Metaloproteasas de la matriz

MMR: Genes reparadores del ADN

MSI: Inestabilidad de microsatélites

MTA: Manual tissue arrayer

MUC: Mucina

NF κ B: Factor nuclear potenciador de las cadenas ligeras kappa de las células B activadas

NO: Óxido nítrico

OMS: Organización mundial de la salud

OR: Odds ratio

ORL: Otorrinolaringología

PCRq-RT: Reacción en cadena de polimerasa cuantitativa a tiempo real

PG: Prostaglandinas

PI3K: Fosfatidil inositol trifosfato

PKC: Proteína quinasa C

PMN: Polimorfonucleares

PTCC: Papilar tubular de células cilíndricas

PTEN: Fosfatidil inositol-3,4,5-trifosfato 3-fosfatasa

QT: Quimioterapia

RB: Proteína del retinoblastoma

RMN: Resonancia magnética nuclear

RNS: Especies nitrógeno reactivas

ROS: Especies oxígeno reactivas

Rt: Radioterapia

SCOEL: Comité científico para la exposición ocupacional de la Unión Europea

SIGIRR: Receptor asociado a una sola Ig IL-1

STAT3: Transductor de señal y activador de la transcripción 3

TAC: Tomografía axial computerizada

TEM: Transición epitelio mesénquima

TGF: Factor de crecimiento de fibroblastos

TK: Tirosín quinasa

TLR: Receptor de tipo toll

TMA: Matrices de tejido

TNF: Factor de necrosis tumoral

TRAIL: Ligando inductor de la apoptosis relacionado con TNF

WT: Forma salvaje (Wild type)

2. INTRODUCCIÓN

2.1.- DEFINICIÓN

Los adenocarcinomas nasosinuales tipo intestinal (ITAC) son tumores primarios malignos de la cavidad nasal y los senos paranasales que se asemejan histológicamente a los adenocarcinomas, a los adenomas de colon o excepcionalmente la mucosa intestinal normal.

2.2.- EPIDEMIOLOGÍA

La incidencia de los tumores nasosinuales malignos es menor de 1 caso por cada 100.000 habitantes al año siendo los tipos histológicos más frecuentes los adenocarcinomas y carcinomas escamosos (1, 2, 3) . Dentro de ellos, los ITAC son tumores poco frecuentes que representan entre el 4 y el 20% de los tumores malignos nasosinuales (2) .

Los adenocarcinomas son el subtipo histológico de carcinomas nasosinuales más frecuente en Europa, no así en Estados Unidos donde el carcinoma escamoso es el más frecuente. En nuestro medio, la incidencia de ITAC es de 0,19 casos/100.000 habitantes/año (3)

La localización más habitual del ITAC es el seno etmoidal y parte superior de las fosas nasales (cornetes superior, medio y meato medio) (85%), seguida del seno maxilar (10%) siendo excepcional en el resto de cavidades sinusales (1, 4, 5). Las localizaciones menos frecuentes como el seno maxilar, son más propias de pacientes no expuestos al polvo de la madera (Figura 1).

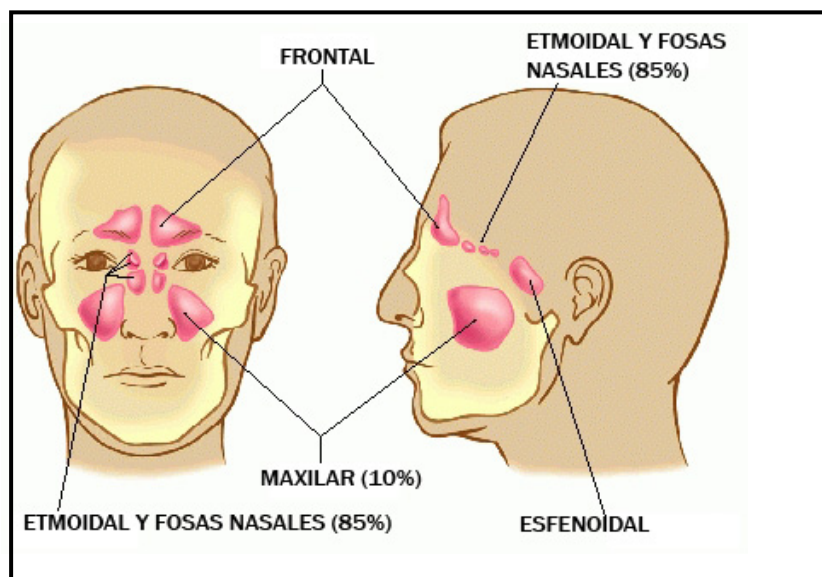


Figura 1: Esquema representativo de nariz y senos paranasales y frecuencia de localización de los ITAC.

La edad de aparición más frecuente es entre los 50 y 60 años, siendo raro antes de los 30 años. El predominio masculino varía entre una relación de 4:1 hasta de 59:1(5-7).

Los adenocarcinomas no relacionados con la exposición al polvo de la madera son los que afectan más frecuentemente a mujeres (8).

2.3.- ETIOPATOGENIA

Desde los años 60 se conoce la relación entre la exposición al polvo de la madera y los tumores nasosinusales malignos (9-11). Los estudios epidemiológicos encuentran mayor incidencia de estas neoplasias en trabajadores de la madera, de la industria del mueble, y con menor frecuencia en trabajadores de refineras de níquel, papeleras, fabricas de calzado, y productos derivados del cuero (12, 13).

El subtipo histológico más frecuente en los trabajadores de la madera es el adenocarcinoma, excepto en los trabajadores japoneses, en los cuales es el carcinoma escamoso y la localización más frecuente el seno maxilar (14) .

La agencia internacional de investigación del cáncer (IARC) encuentra asociación entre los carcinomas nasosinusales y la exposición al polvo de madera, sobre todo a maderas duras. No encuentra aumento en el riesgo de desarrollar otros tumores como carcinomas escamosos nasosinusales o carcinomas nasofaríngeos. En 1995, en su evaluación sobre el polvo de la madera establece que:

“La alta incidencia de carcinomas nasosinusales puede atribuirse al polvo de la madera en sí mismo y no a otras exposiciones en el lugar de trabajo, ya que este aumento en la frecuencia se ha observado en: diferentes países, durante diferentes períodos, en diferentes grupos ocupacionales y también porque la exposición directa a otras sustancias químicas no produce riesgos relativos de la magnitud de los asociados a la exposición al polvo de madera”.

Por tanto, se considera el polvo de la madera un carcinógeno en sí mismo para el hombre (15). La directiva de la Unión Europea (1999/38) también ha clasificado el polvo de las maderas duras como un carcinógeno, estableciendo el límite de exposición permitido en el lugar de trabajo en 5mg por m³ de polvo inhalado en el aire del centro de trabajo (16).

Los trabajadores de la madera presentan un riesgo de desarrollar ITAC 500 veces superior al de la población masculina no expuesta y hasta 900 veces superior al riesgo de la población general (3, 10, 17). Los trabajadores expuestos presentan una incidencia del 1 por 1000, riesgo comparable al de desarrollar otros tumores malignos mucho más frecuentes como el cáncer de colon o de pulmón.

El 90% de los ITAC se relacionan con la exposición al polvo de la madera (18). Por ello en 1981, la IARC recomienda que se reconozcan estos tumores como enfermedad profesional. Actualmente se considera enfermedad profesional en países como Alemania, Francia e Inglaterra (19), aunque los criterios para reconocerla como enfermedad profesional varían en los distintos países. Los criterios más restrictivos se encuentran en Alemania, Luxemburgo y Austria en donde sólo se reconoce como cancerígena la exposición al polvo de maderas duras y el desarrollo de adenocarcinomas tipo intestinal como enfermedad profesional, no admitiéndose como tal ningún otro subtipo. A diferencia de estos países, en Dinamarca, Inglaterra, Suiza, Bélgica, Francia e Italia sólo se exige un determinado tiempo de exposición para su reconocimiento como enfermedad profesional. La IARC recomienda reconocer el carcinoma

nasosinusal como enfermedad profesional independientemente del tipo de madera y del subtipo histológico del tumor.

De entre los diferentes trabajos relacionados con la exposición al polvo de la madera existe menor riesgo en los carpinteros, siendo los trabajadores de la industria del mueble los que más riesgo presentan (14, 20).

Algunos estudios apuntan un aumento de la incidencia en esta población de otros tumores, como por ejemplo el adenocarcinoma colónico (ACC) (21, 22). La misma IARC encuentra un aumento ligero de la incidencia de otros tumores como carcinomas orofaríngeos, hipofaríngeos, pulmón, linfáticos, sistema hematológico, estómago, intestino y colon, sin poder demostrarse la relación causal con la exposición al polvo de madera (15).

2.3.1- MATERIALES QUE SE ASOCIAN A RIESGO AUMENTADO DE CARCINOMA

Los carcinomas nasosinuales, además de en pacientes expuestos al polvo de madera, se han observado en individuos expuestos a níquel, a radiación ionizante, a formaldehído y a cuero (23-25).

Dentro de los carcinomas nasosinuales, los ITAC se han asociado a la exposición al polvo de madera, sobre todo maderas duras como ébano, roble y haya. Su asociación con maderas blandas no se ha podido confirmar debido a la escasez de estudios específicos (15).

En 1993 Nylander (26) plantea cuál es el elemento que hace a la madera un carcinógeno: sustancias propias de la madera o bien aditivos empleados como lacas, sprays, abrillantadores. Los maquinistas y los fabricantes de armarios, poco expuestos a lacas, sprays etc tienen el mismo riesgo que los trabajadores con mayor exposición a estos aditivos. Entre los componentes nativos mutagénicos de la madera sospechosos de inducir el desarrollo de carcinomas están los taninos, los ácidos tánicos, la 2,6-dimetoxil-1,4-benzoquinona, los aldehídos no saturados, y sus productos de oxidación. Durante el serrado se producen arenas a partir de los productos de madera, los hongos de la superficie de la madera y sus metabolitos producen sustancias pirolíticas. Por otra parte otros estudios apoyan el efecto carcinógeno de los aditivos mientras que otros estudios no encuentran este efecto.

Wolf y cols.(19) realizan un exhaustivo análisis sobre la influencia de los diferentes tipos de madera empleados, así como otros conservantes, componentes y aditivos empleados en la industria maderera. Por último estudian el por qué de la variabilidad regional en la incidencia de estos tumores. Estos autores llegan a la conclusión de que existe un efecto combinado entre el polvo de la madera y determinados agentes químicos empleados en la industria como lindane, PCP y "cromate". Además observan que está aumentando el período de latencia desde el inicio de la exposición al polvo y el desarrollo del tumor desde 1985. Se observa una alta incidencia en determinadas regiones de Alemania, normalmente sujeta a factores ocupacionales, pero se desconoce si existen otros factores asociados.

Hoy en día se cree que la madera es un carcinógeno en sí mismo, independientemente de otros materiales empleados en la industria maderera. Los mecanismos que desencadenan estos tumores no están claros y se desconoce si la inflamación desempeña un papel en la iniciación y desarrollo de los mismos.

Entre las sustancias que también pueden asociarse a un riesgo elevado se encuentran la exposición al polvo de cuero, pero no al cuero en sí mismo. Se ha descrito un aumento de la

incidencia en los trabajadores de las fábricas manufactureras y de reparación de calzado, probablemente en relación a los productos químicos empleados en estas fábricas. Estos trabajadores presentan también un aumento en la incidencia de otros subtipos tumorales como carcinomas escamosos (12).

El desarrollo de los ITAC se ha relacionado también con la exposición a sales de cromo, níquel y taninos (5, 13).

La relación entre los ITAC y el alcohol, tabaco y formaldehído no se ha podido demostrar, estando estos últimos más asociados al desarrollo de carcinomas epidermoides (SCC) (27).

2.3.2.-MECANISMO ETIOPATOGÉNICO

El desarrollo de estos tumores depende de un mecanismo etiopatogénico aun no bien conocido y en el que se cree están involucrados muchos factores entre los que destacan: el flujo aéreo y aclaramiento mucociliar, el tiempo y nivel de exposición a las partículas carcinógenas y los mecanismos que desencadenan éstas como la genotoxicidad y la inflamación.

2.3.2.1.- Flujo aéreo y aclaramiento mucociliar

La nariz es un órgano estructural y funcionalmente complejo. Es la puerta de entrada a las vías respiratorias y funciona como filtro, además de humidificar y calentar el aire. En los últimos veinte años se ha visto un gran aumento del estudio de la toxicología nasal. En los pacientes expuestos al polvo de madera no sólo es importante tener en cuenta el tipo de madera a la que están expuestos, sino también el tamaño y tipo de las partículas generadas. Las partículas mayores de 10 micras son detenidas por la válvula nasal. A su vez, las menores de 5 micras son las que más tiempo permanecen en el aire y pasan a vías aéreas bajas provocando una respuesta inflamatoria pulmonar (28) . Son el llamado “Polvo respirable” y son las partículas de tamaños situados entre estas dos medidas (5-10 μ) las que permanecen en las vías aéreas altas.

La corriente aérea principal del flujo nasal empuja las partículas hacia el cornete medio ejerciendo su efecto “irritante” en: cara medial del proceso unciforme, cara externa de la bulla, cara medial del cornete medio, cornete superior, hendidura olfatoria, receso etmoido-esfenoidal y la mucosa septal (Figura 2). Se ha describe la presencia de pedículos de implantación de estos tumores a estos niveles y la ausencia de pedículos de implantación únicos de estos tumores en otras áreas de la mucosa respiratoria nasal y en otros senos como el maxilar, frontal y esfenoidal, donde es difícil que penetren estas partículas. El estudio de Georgel y cols. (29), que emplea endoscopia y TC, postula como origen de estos tumores la hendidura olfatoria en concreto (Figura 3).

El aclaramiento mucociliar también juega un importante papel etiopatogénico. El moco funciona como capa protectora en las vías respiratorias altas y es un importante agente antioxidante (30). El aclaramiento normal es de 6-10 mm/min. La dirección del transporte tiene una polaridad diferente según la zona. En general sigue un desplazamiento hacia atrás, dirigiendo las partículas hacia nasofaringe, laringe y esófago. Se establece que hasta el 50-90% de los elementos administrados con un sprays son deglutidos. Los gases inhalados pueden modificar la actividad ciliar. Un ejemplo claro es el efecto que tiene la polución urbana en la

mucosa nasal en la que produce inflamación y cambios epiteliales como hiperplasia, displasia etc con la consiguiente alteración de la actividad ciliar (31, 32). Este efecto es protector para las vías aéreas bajas. La inhalación de formol, cloro, cromo, altas concentraciones de oxígeno o gas carbónico, puede afectar también al transporte mucociliar. El humo del tabaco tiene una acción cilio-estática clara.

En trabajadores expuestos al polvo de la madera aumenta la secreción mucoide, se altera el aclaramiento mucociliar debido fundamentalmente a cambios metaplásicos o hiperplásicos del epitelio mucoso, favoreciéndose el contacto prolongado entre la mucosa respiratoria y las partículas de polvo.

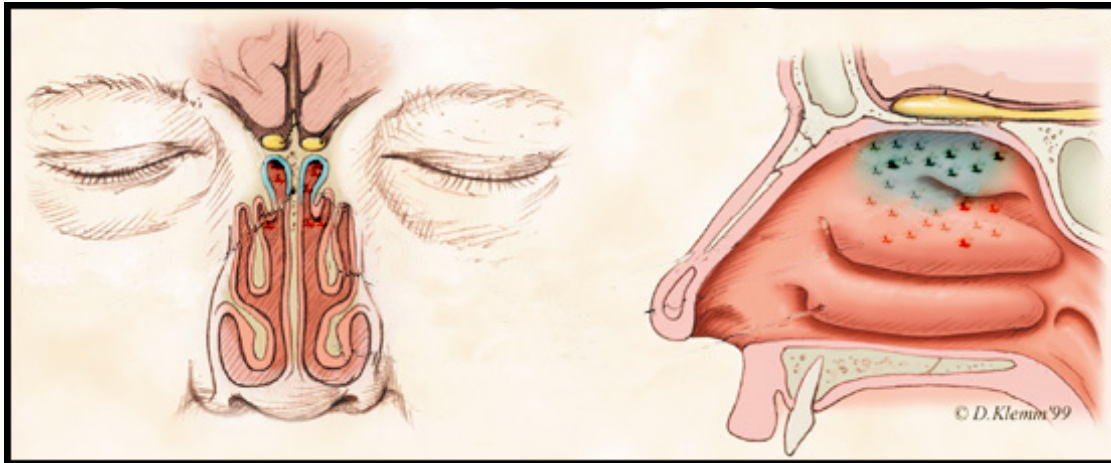


Figura 2: Imagen representativa de las fosas nasales en la que se resaltan las localizaciones más frecuentes de depósito de partículas inhaladas: cornetes medio, superior, hendidura olfatoria y receso etmoido-esfenoidal.

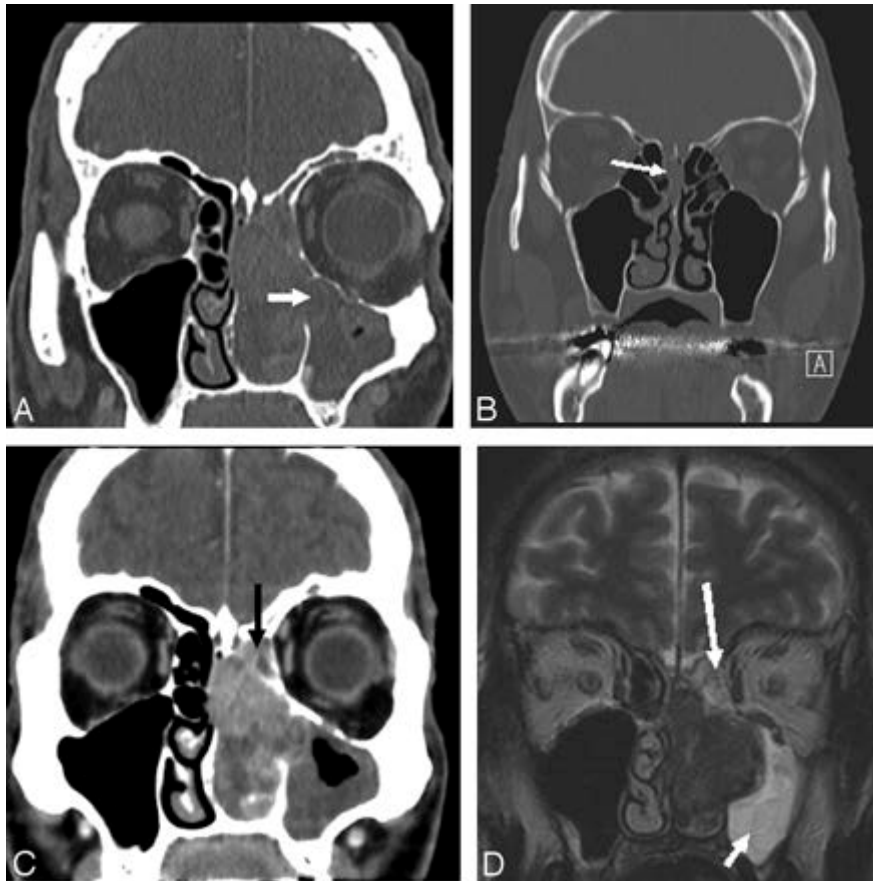


Figura 3: Técnicas de imagen con adenocarcinomas nasosinusales tomadas del artículo de Georgel y cols (29). A. Parte inferior del laberinto etmoidal reducido a una fina lámina con el tumor penetrando al seno maxilar a través de la fontanela. B. TC de un trabajador de madera con anosmia que muestra un adenocarcinoma incipiente en la hendidura olfatoria derecha (flecha). C. Tumor de crecimiento lento que se origina en la hendidura olfatoria secuestrando un pequeño triángulo de células etmoidales por debajo del techo etmoidal mediante la lateralización, empujando, sin invadir, la lámina de la concha. D. RM: Tumor originándose en la hendidura olfatoria con retención en el laberinto etmoidal aplastado y seno maxilar.

2.3.2.2.- Tiempo de exposición y nivel de exposición

En cuanto al tiempo y niveles de exposición al polvo de madera existen diferentes estudios, pero todos establecen que el tiempo de exposición para desarrollar estos tumores es largo. Es un dato difícil de estimar en muchas ocasiones por la inconsistencia de la exposición y sin poder determinarse el tiempo de evolución.

D'Errico y cols. (12) establecen que el riesgo es claramente mayor en pacientes con un *nivel de exposición* de más de 35 mg/m^3 . La directiva de la Unión Europea (1999/380) establece como límite máximo de exposición ocupacional al polvo de maderas duras en 5 mg/m^3 en el aire del lugar de trabajo. El Comité Científico para los límites de exposición ocupacional de la Unión Europea (SCOEL) determina que la exposición a más de $0,5 \text{ mg/m}^3$ provoca efectos pulmonares indeseables (SCOEL 2002. "Recommendation from de Scientific Commitee on Occupational Exposure Limits for Wood Dust"). En 2003 SCOEL propone un factor conversor de polvo total a inhalable (2-3) estableciéndose el límite de exposición ocupacional inhalable a $1,5 \text{ mg/m}^3$ (fracción inhalable).

El *tiempo de latencia*, entendido como el tiempo desde que se origina el tumor hasta la aparición de los primeros síntomas varía entre los 10 y 40 años de media (26, 33), con *tiempos*

de exposición que van entre los 2 y 67 años, con una media de 40 años (26). Esta variación en los tiempos de latencia hace suponer que existen factores individuales que hacen más susceptibles a determinados individuos. Wolf y cols. (19) determinan que desde 1985 los tiempos de latencia están aumentando.

El riesgo de desarrollar un ITAC aumenta con la intensidad de la exposición así como por el tiempo de exposición (34). Cualquier intensidad y tiempo de exposición, por mínimos que sean aumentan el riesgo con respecto a la población general (35). El riesgo aumentado de desarrollar un ITAC no disminuye hasta al menos 15 años después de que cese la exposición al polvo de madera (26).

2.3.3.- GENOTOXICIDAD

Hermann Druckrey es el primero en emplear el término GENOTOXICIDAD hace treinta años en una conferencia internacional sobre carcinógenos ambientales, y lo emplea de la siguiente forma: *“Con el fin de describir los constituyentes de la interacción química con el material genético se propone el término de genotoxicidad, como expresión general que cubre los efectos tóxicos, letales y heredables que se producen sobre el material genético cariocítico o extracariocítico en células somáticas o germinales”*. Las partículas que tienen propiedades genotóxicas se dividen en fibrosas o no fibrosas y forman un grupo específico de tóxicos con un comportamiento muy diferente al de los carcinógenos químicos (36).

En general, existen tres respuestas celulares a la exposición a estas partículas: Producción de especies oxígeno-reactivas (ROS) y especies nitrógeno-reactivas (RNS), inducción de inflamación, y daño del ADN.

La genotoxicidad se divide en primaria y secundaria. La primaria es la que producen directamente las partículas sobre las células diana del organismo, se determina mediante estudios “in vitro” ya que se tienen que descartar influencias como la respuesta inflamatoria del individuo. La genotoxicidad secundaria es la que se produce por la respuesta inflamatoria del individuo en respuesta a la exposición a determinadas partículas. Se mide mediante test “in vivo” y tiene umbral. Por último, se sabe que las partículas influyen en la iniciación y progresión tumoral por cambios en las vías de señalización, cuyo punto final son alteraciones en la apoptosis y proliferación de células diana (Figura 4).

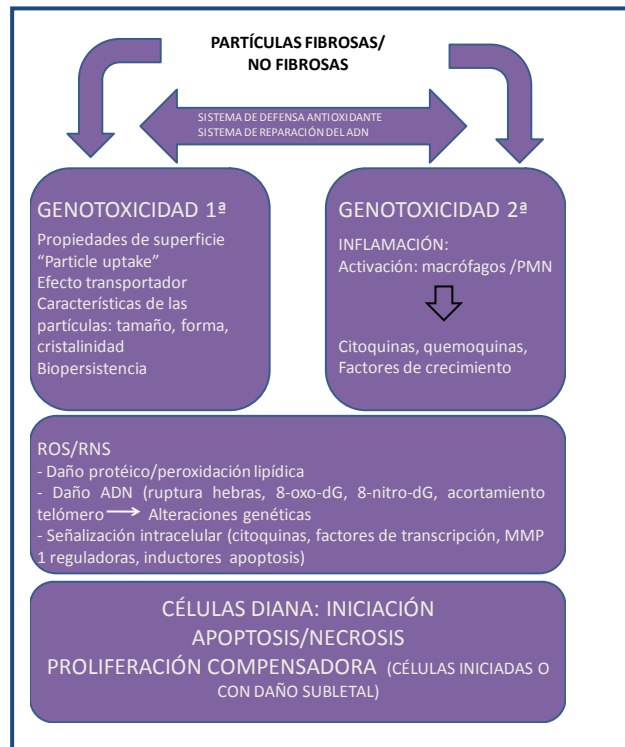


Figura 4: Mecanismos de acción de las partículas; mediante genotoxicidad directa o primaria, dependiente de las características de las partículas y propiedades de las mismas, sienta la producción de ROS el principal indicador de la actividad genotóxica. Y en segundo lugar la genotoxicidad secundaria o mediada por células inflamatorias. Como fin último se producen cambios en las células diana que favorecen la apoptosis, pero también la proliferación celular (Basado en el artículo de Albrecht y cols. (37)).

El efecto genotóxico directo o primario depende fundamentalmente de la capacidad de generar ROS, directamente responsables de los efectos biológicos de las partículas (38, 39). ROS es el mayor indicador de la actividad biológica de las mismas (40). ROS, al menos en el colon, induce stress oxidativo con daño de ADN (ruptura de hebras de ADN, producción de 8-oxo-dG, 8-nitro-dG y acortamiento de telómeros), peroxidación lipídica, daño proteico, modificaciones en la señalización intracelular (inducción de la apoptosis, citoquinas, activación de factores de transcripción y regulación de MMP1), alteraciones genéticas (mutaciones **p53**, sobreexpresión Bcl-2, mutaciones **APC**, mutaciones de **p16**, pérdida de heterocigosidad de Rb) y alteraciones epigenéticas (hipermetilación de hMLH1, de p16 y de p14) (41).

El efecto genotóxico secundario está mediado por macrófagos y polimorfonucleares (PMN) que provocan una inflamación crónica que también genera ROS/RNS, citoquinas y factores de crecimiento.

Además de los daños en el ADN que llevan a la apoptosis, se produce una proliferación compensadora de las células supervivientes que muchas veces son células iniciadas quiescentes o tienen daño subletal del ADN. Las vías de señalización que se activan en este proceso son sobre todo tres: MAPK, PKC y NFκB, que se asocian a progresión tumoral (37) (Figura 5).

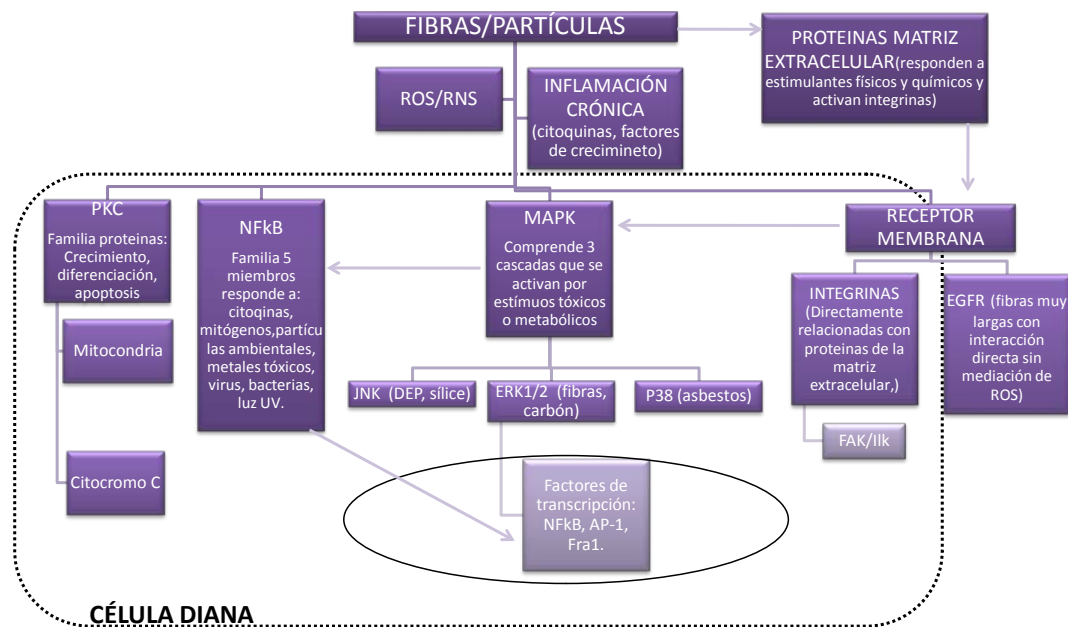


Figura 5: Posibles vías de señalización inducidas por partículas fibrosas o no fibrosas. Las partículas estimulan la producción de ROS/RNS, inflamación crónica y cambios en las proteínas de la matriz extracelular. ROS/RNS y la inflamación provocan activación de vías de señalización como MAPK que comprende tres cascadas que implican a JNK, ERK1/2 y p38. Las partículas activan de forma directa PKC, sin mediación de ROS/RNS ni de células inflamatorias. Los receptores de membrana (EGFR e integrinas) responden a las variaciones en la matriz extracelular, pero también a las citoquinas, factores de crecimiento etc, producidos por las células inflamatorias. Todas estas alteraciones tienen como fin último los factores de transcripción nucleares.

En su trabajo, Rekhadevi y cols.(42) estudian los efectos del polvo de madera determinando el daño genético en los trabajadores de la madera y encuentra daños genéticos en linfocitos de sangre periférica, y en las células epiteliales bucales, así como una disminución de los niveles de enzimas antioxidantes. También Bruschweiler y cols.(43) encuentran daño genético en las células epiteliales bucales y nasosinuales de trabajadores de la madera, con mayor inestabilidad cromosómica y mayor frecuencia de micronucleos

2.3.4.- INFLAMACIÓN

La relación entre la inflamación y el cáncer no es nueva. En 1893, Virchow estableció la hipótesis de que el cáncer se produce en lugares con inflamación crónica: los irritantes, el daño tisular, y la misma inflamación provocan aumento de la proliferación celular (44). Se ha establecido esta relación tanto desde el punto de vista epidemiológico como histopatológico, además de conocerse el efecto profiláctico que tienen los fármacos antiinflamatorios. Existe predisposición a desarrollar tumores en el contexto de infecciones crónicas como las causadas por el Virus del Papiloma Humano, el Helicobacter Pylori, el Virus del Herpes 8 (HHV8), o por enfermedades inflamatorias (enfermedad inflamatoria intestinal) y en el contexto de una irritación crónica (asbesto, sílice, tabaco...).

El proceso se puede resumir mediante los “*Hallmarks of cancer*” de Hanahan y Weinberg (45),(46) que describe la adquisición de siete propiedades fundamentales: Autosuficiencia en las señales de crecimiento, falta de sensibilidad a las señales inhibitoras del

crecimiento, evasión por apoptosis, defectos en la reparación del ADN, potencial replicativo ilimitado, angiogénesis mantenida y capacidad para invadir y metastatizar. Otra propiedad es la capacidad de escapar al rechazo e inmunidad (Figura 6).

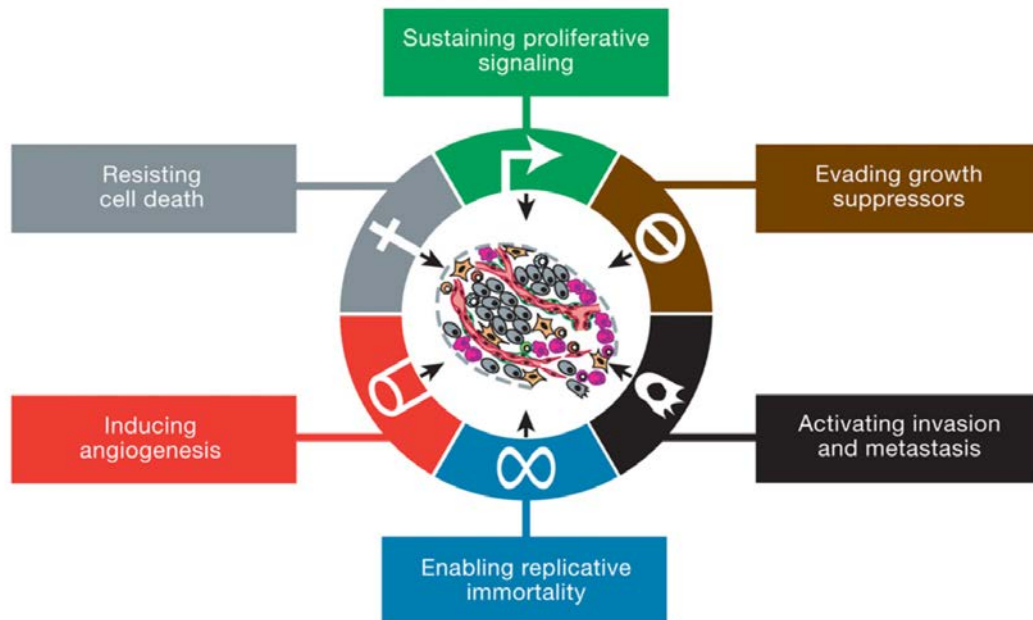


Figura 6: Esquema ilustrativo del proceso tumorigénico con las seis fases clásicas propuestas en el año 2000 por Hanahan (Tomado de: "Hallmarks of cáncer: The next generation" Hanahan y Weinberg 2011).

Se puede entender el desarrollo del cáncer en tres fases: Iniciación, promoción y progresión.

- **INICIACIÓN:** Cambios genómicos: mutaciones puntuales, deleciones de genes, amplificaciones y reordenamientos genéticos que dan lugar a cambios celulares irreversibles.
- **PROMOCIÓN:** Promoción de las células supervivientes y expansión clonal de estas células iniciadas.
- **PROGRESIÓN:** Crecimiento del tumor o metástasis. Implica también células NO tumorales (tumor heterocelular) implicadas en la neoangiogénesis por ejemplo.

En estas tres fases el evento fundamental es la acumulación de lesiones genéticas.

La inflamación puede ser la causante de la **iniciación** celular por la producción de ROS/RNS con el consiguiente daño oxidativo y nitración de las bases de ADN que llevan a mutaciones. Hay mecanismos intrínsecos que previenen la acumulación de mutaciones en el ADN activando las vías de supresión tumoral, lo cual provoca un aumento de la apoptosis produciéndose una proliferación de precursores inmaduros. A veces, de los precursores inmaduros sobreviven células con daños en ADN subletales. Además se activan vías que participan en la homeostasis, reparación tisular y tumorigénesis tales como: **WNT/ β catenina**, **NF κ B**, **COX1 y 2**.

La **promoción** es el resultado de la proliferación de células iniciadas. Puede ser debida a la exposición de las mismas a ésteres de phorbol, hormonas, irritantes o a la inflamación

crónica. Los promotores pueden actuar directa o indirectamente. Reclutan células inflamatorias como neutrófilos, células dendríticas, macrófagos, eosinófilos, mastocitos y linfocitos (producen citoquinas, quemoquinas, eicosanoides, MMPs e inductores solubles de muerte celular como TNF α , interleuquinas e interferones) y aumentan la producción de ROS (47). Estimulan la proliferación de células tumorales y no tumorales. En la inflamación promotora del cáncer son componentes fundamentales: factores de transcripción (**NFkB**, STAT3), citoquinas proinflamatorias (TNF, IL6, **COX2**), y quemoquinas selectas (CCL2). Los mediadores que mantienen la inflamación son IL10, TGF β , TLR y el inhibidor del receptor de IL1 TIR8/SIGIRR, “quemoquin decoy y scavenger receptor D6” (48).

En la **progresión** tumoral el estroma juega un papel importante (49). Actualmente, las investigaciones se dirigen hacia el microambiente tumoral, sus células inflamatorias y circuitos activados (44, 47).

2.4.- CLÍNICA

Los ITAC se manifiestan habitualmente con síntomas anodinos y de presentación insidiosa. Esta presentación viene determinada por su origen en las fosas nasales y celdillas etmoidales. Debido a su clínica inespecífica de obstrucción nasal, rinorrea, epistaxis y anosmia se confunden con enfermedades inflamatorias crónicas (rinitis, sinusitis) o tumores benignos de la zona. Éste es el motivo por el que es frecuente un diagnóstico tardío, hasta 6-8 meses desde el inicio de la clínica. Cuando el tumor aumenta de tamaño invade la base del cráneo, cerebro, órbita, cara y cavidad oral, apareciendo entonces algias faciales, exoftalmos, diplopía, cefaleas, confusión mental y crisis comiciales (3, 13, 50) .

Debido al escaso drenaje linfático de las fosas nasales y de los senos paranasales presentan poca tendencia a desarrollar metástasis linfáticas y a distancia (en total, menos del 5%) (5, 13), aunque sí aumenta cuando invade estructuras adyacentes. En ese caso, los ganglios retrofaríngeos son los más afectados, seguidos de los submandibulares y yugulares altos.

2.5.-DIAGNÓSTICO

Para realizar un diagnóstico precoz debemos sospechar esta patología ante todo síndrome obstructivo y secretor unilateral especialmente en pacientes con factores de riesgo aumentados. El diagnóstico se realiza habitualmente por rinoscopia anterior o endoscopia nasal con toma de biopsia para establecer el diagnóstico histopatológico.

Los estudios de extensión que permiten seleccionar el abordaje terapéutico más adecuado se realizan mediante pruebas de imagen. Son de especial utilidad la tomografía axial computarizada (TAC) y la resonancia magnética nuclear (RMN) que permiten determinar los límites tumorales, la invasión de zonas adyacentes, y la presencia de metástasis ganglionares, que, aunque infrecuentes, cuando ocurren, son poco accesibles a la exploración.

La TAC presenta la ventaja de detectar la destrucción ósea. La RMN es superior en el estudio de partes blandas, diferencia el tumor de las secreciones retenidas, del edema peritumoral, y es de especial utilidad para el estudio del tejido nervioso en la invasión perineural y cerebral. La combinación de ambas técnicas permite una óptima estadificación ya que, en el momento del diagnóstico, la mayoría presentan enfermedad avanzada (13).

2.6.- HISTOLOGÍA

Los adenocarcinomas nasosinuales se dividen entre aquellos con origen en las glándulas salivales y de origen no salival. Entre los de origen no salival, los adenocarcinomas nasosinuales se dividen en dos grandes grupos: **Adenocarcinomas tipo intestinal** (ITAC-adenocarcinoma nasosinusal tipo intestinal) y **Adenocarcinomas tipo no intestinal**.

Barnes (8) observó que existe un subgrupo con gran parecido a los adenocarcinomas de colon, adenomas colónicos e incluso similares a la mucosa intestinal normal. Inicialmente recibieron varios nombres, muchos de ellos confusos: adenocarcinomas mucinosos, de tipo colónico, heterotópicos con metaplasia mucosa intestinal, adenocarcinomas simples o inespecíficos. El término entéricos se emplea como sinónimo de intestino delgado, así que Barnes fue el primero en llamarlos “Adenocarcinomas de tipo intestinal”. La primera vez que los describió observa que son tumores epidemiológica e histológicamente peculiares, en todos ellos se observa inflamación, hemorragia, necrosis y de 0 a 6 mitosis en 1 campo de 400 aumentos.

Se han propuesto dos clasificaciones para los ITAC (Tabla I):

- *Barnes* (8) divide estos tumores en cinco categorías: papilar, colónico, sólido, mucinoso y mixto.
- *Kleinsasser y Schroeder* (51) los dividen en cinco categorías: Papilar tubular de células cilíndricas (PTCC) tipos I-III (I- bien diferenciado, II- moderadamente diferenciado y III- pobremente diferenciado), tipo alveolar con células “caliciformes”, tipo células en anillo de sello y tipo transicional.

Tabla I: Clasificación de la OMS de los ITAC.

Barnes	Kleinsasser and Schroeder
Papillary- type	PTCC- I
Colonic- type	PTCC-II
Solid- type	PTCC-III
Mucinous- type	Alveolar globet Signet- ring
Mixed	Transitional

Ambas clasificaciones son correctas, pero por su simplicidad, la OMS prefiere la clasificación propuesta por *Barnes*: (Tabla I)

- **Tipo papilar:** Supone aproximadamente el 20% de los casos. Predomina la arquitectura papilar con formación ocasional de glándulas tubulares. Muestra mínima atipia citológica y son raras las figuras mitóticas.
- **Tipo colónico:** Suponen aproximadamente el 40% de los casos. Predomina la arquitectura tubulo- glandular. Son raras las papilas. Aumenta el pleomorfismo nuclear y la actividad mitótica.
- **Tipo sólido:** Representan el 20% aproximadamente de los ITAC. Presenta pérdida de diferenciación con un crecimiento sólido, trabecular, con formaciones tubulares aisladas y aumento del número de células cuboideas atípicas con núcleo vesicular y nucléolo prominente. Se observa importante pleomorfismo y figuras mitóticas frecuentes.
- **Tipo mucinoso:** Incluye dos patrones de crecimiento:

- Formando islotes sólidos de células, glándulas aisladas, células en anillo de sello y pequeñas papilas con o sin eje fibrovascular. Presentan mucina de predominio intracelular y ocasionalmente se observa una matriz mixoide.
 - Glándulas grandes, dilatadas revestidas por una capa de células cuboideas o caliciformes con grandes lagos de mucina extracelular. Estos lagos están separados por tactos finos de tejido conectivo que le dan un aspecto de patrón tipo alveolar.
- **Tipo mixto:** Mezcla de dos o más patrones previamente definidos.

Independientemente del tipo histológico, los ITAC pueden simular mucosa intestinal normal e incluir vellosidades, células de Paneth, células enterocromafines y muscular de la mucosa (52).

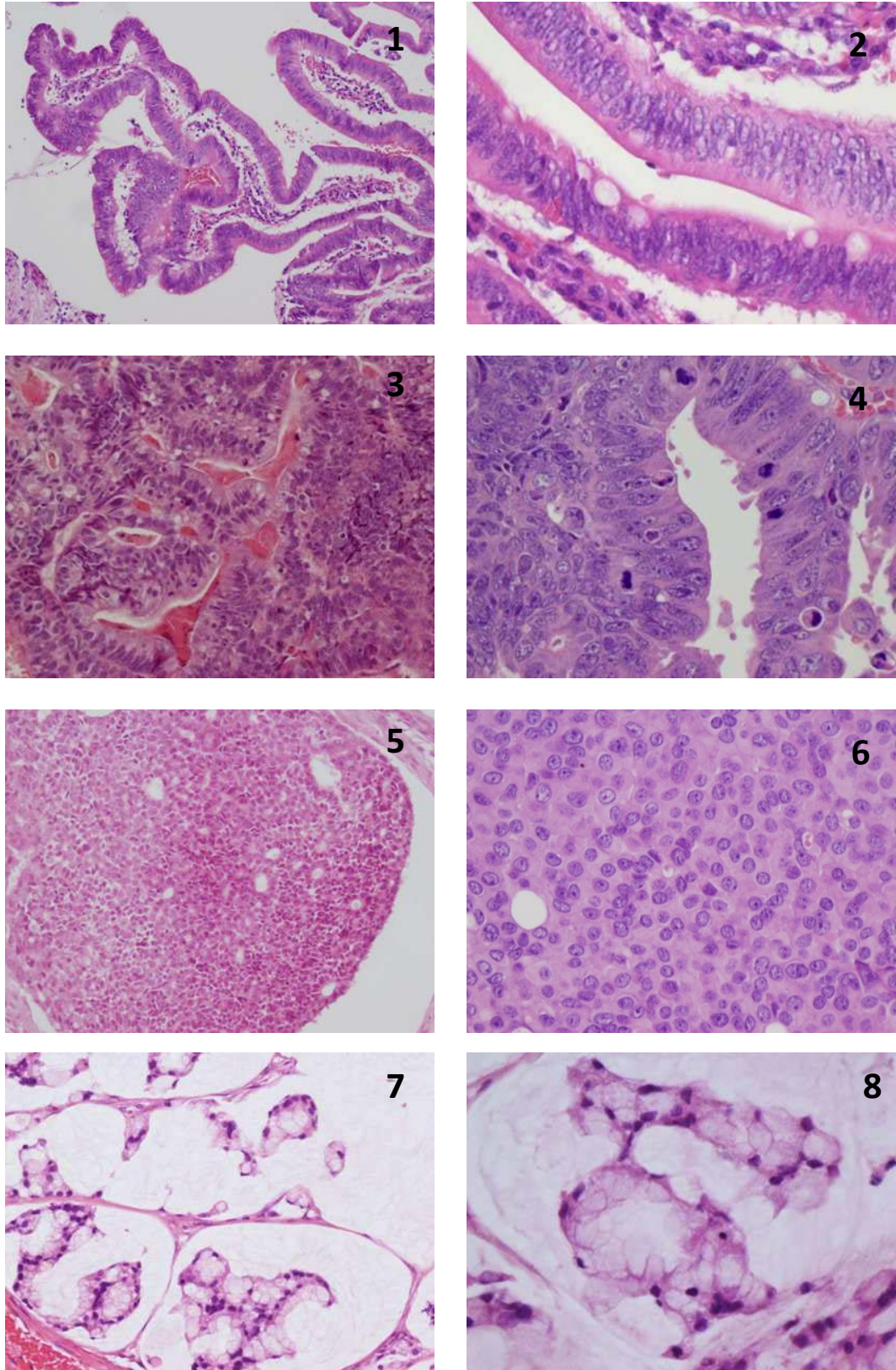


Figura 6: Microfotografías de los tipos de ITAC: 1 y 2) Subtipo papilar (x100 y x400); 3 y 4) Subtipo colónico (x200 y x400) 5 y 6) Subtipo sólido (x 100 y x400); 7 y 8) Subtipo mucinoso (x200 y x400).

2.7.- LESIONES PRECURSORAS

Aún no se ha demostrado la existencia de claras lesiones precursoras de ITAC pero hay trabajos que abordan este tema; algunos están basados en tejido peritumoral de pacientes que ya han desarrollado los ITAC y otros en mucosa sana de pacientes con exposición al polvo de madera pero que no han desarrollado el tumor.

2.7.1.- CAMBIOS MORFOLÓGICOS MUCOSA SANA

El epitelio del meato medio es de origen endodérmico a diferencia del resto de la mucosa nasosinusal que es de origen ectodérmico, dato que se cree que justificaría el hecho de que estos tumores se asemejen tanto histológicamente a los adenocarcinomas intestinales (53).

Estudios “in vivo” en mamíferos demuestran que como respuesta a tóxicos inhalados se producen remodelaciones y alteraciones nasales que varían dependiendo del tóxico inhalado. Se describen: hiperplasia del epitelio escamoso, metaplasia mucosa en el epitelio transicional, metaplasia escamosa en epitelio respiratorio y transicional, acumulación intraglandular de material proteínico, degeneración del epitelio olfatorio y otros cambios como inflamación, ulceración o atrofia ósea. En resumen, en todos los tipos de epitelio se ve degeneración celular, necrosis, atrofia, hiperplasia y metaplasia (54).

Estudios toxicológicos basados en otros materiales que no son el polvo de madera demuestran que en mucosa sana humana de trabajadores del cuero, el epitelio superficial tiene en un 64,7% **metaplasia escamosa**, asociada a displasia leve-moderada en el 41,1%. La **hiperplasia de células caliciformes** se observa en el 21,6%. De los pacientes con hiperplasia de células caliciformes el 66% muestran positividad con MUC-2 y negatividad en todos ellos para CQ20 y CDX-2 (55). En cuanto a la exposición a “partículas de ácido sulfúrico” se estudió la mucosa nasal de individuos expuestos y controles no expuestos. Se estudia la presencia de epitelio respiratorio normal, epitelio metaplásico, atipia/displasia, y alteraciones a nivel de la lámina propia. El hallazgo más frecuente fue la **metaplasia escamosa** en el 79%, la atipia se observa en el 35% de los casos (56).

En la mucosa de trabajadores de la madera se observó metaplasia escamosa, cuboidea e intestinal. Wilhelmsson y cols (57) proponen la **metaplasia cuboidea con displasia** como la lesión precursora de los ITAC. Mediante estudios citológicos encuentra una alta frecuencia de metaplasia cuboidea e hiperplasia mucosecretora en estos pacientes (4). Boysen (58) también considera la metaplasia cuboidea como la lesión precursora en los ITAC. Wolf y cols (19) estudian, en trabajadores de la madera, muestras de mucosa de la concha media y valoran la presencia de epitelio respiratorio normal, hiperplasia cilindrocelular, metaplasia escamosa y metaplasia cuboidea. Un hallazgo frecuente en estos pacientes es la **hiperplasia cilindrocelular**, a diferencia de los expuestos a otros elementos como formaldehído o cromo que muestran metaplasia escamosa. La **displasia** se asocia a la exposición a maderas duras y se ve más en los trabajadores de industrias pequeñas expuestos a muchos otros factores. Bussi y cols (59), a diferencia de estudios previos, demuestran un aumento de frecuencia de **metaplasia escamosa** en la mucosa de aquellos pacientes **trabajadores de madera** frente a un grupo control. Valente y cols (60) observan focos de metaplasia escamosa hasta en un 92% de los pacientes estudiados.

Otra hipótesis es la que sostiene que se produce **metaplasia intestinal** en mucosa sana de individuos expuestos al polvo de madera, hipótesis basada en la expresión positiva en los ITAC de CQ20 y positividad variable para CQ7. Se ha demostrado este perfil IHQ en pocos casos y en mucosa sana supradyacente a tejido tumoral (61). La expresión de p53 en mucosa sana de 60 trabajadores de la madera sin ITAC muestra una media de células positivas de 28,6% frente al 7,9% del grupo control de individuos no trabajadores de la madera. Se observa también un porcentaje del 11,7% de células positivas en zonas de metaplasia escamosa frente a 2,08% en el epitelio ciliado. También se aprecia un mayor porcentaje de células positivas en el epitelio ciliado sano próximo al ITAC de pacientes con mayor tiempo de exposición al polvo de madera (60).

2.8.- ESTADIFICACIÓN

La clasificación de los ITAC más utilizada en la clínica es el TNM de la UICC. Está basada en tres parámetros: Extensión tumoral (T), afectación de ganglios linfáticos regionales (N), y presencia de metástasis a distancia (M). La información que aporta el TNM es descriptiva pero no muy útil a la hora de orientar el pronóstico individual. La baja incidencia de este tumor impide la presentación de series amplias que aglutinen y validen este tipo de información. (Anexo 1) (62).

2.9. - TRATAMIENTO

En la actualidad la cirugía y la radioterapia combinada son el tratamiento de elección. Se suele realizar en primer lugar el tratamiento quirúrgico y el segundo lugar la radioterapia. Algunos autores recomiendan el orden inverso, especialmente en pacientes con tumores no resecables, para disminuir el tamaño tumoral y hacer el abordaje quirúrgico factible, aunque el avance de las técnicas quirúrgicas ha hecho que todos los tumores sean técnicamente extirpables. Sólo la invasión del seno cavernoso, quiasma óptico, fosa media o fosa anterior amplia hacen que la cirugía no pueda ser radical por las evidentes secuelas. Los tumores pequeños, bien delimitados podrían tratarse únicamente con cirugía (8, 63) (Fig. 7).

Es controvertido que el tratamiento adyuvante con 5-Fluorouracilo (5-FU) permita realizar una cirugía con márgenes más ajustados, es decir, menos agresiva. Según algunos autores (64), la esterilización post-quirúrgica de la cavidad nasal con 5-FU podría mejorar la supervivencia.

Este tumor es poco sensible a la quimioterapia por lo que, actualmente se utiliza únicamente con fines paliativos debido a los resultados desalentadores. Se emplea el protocolo CAP (ciclofosfamida, pirarubicina hidrocloreto y cisplatino) con una eficacia del 30% (65) (66). Actualmente se proponen nuevos quimioterápicos, inhibidores selectivos de determinadas dianas moleculares (13). Los marcadores biológicos permitirían seleccionar aquellos pacientes que podrían responder a determinados quimioterápicos y reducir así la toxicidad innecesaria del tratamiento con drogas ineficaces. Se plantea la posibilidad de emplear drogas p53 independientes (taxanos) e incluso anticuerpos monoclonales frente a EGFR (13, 67).

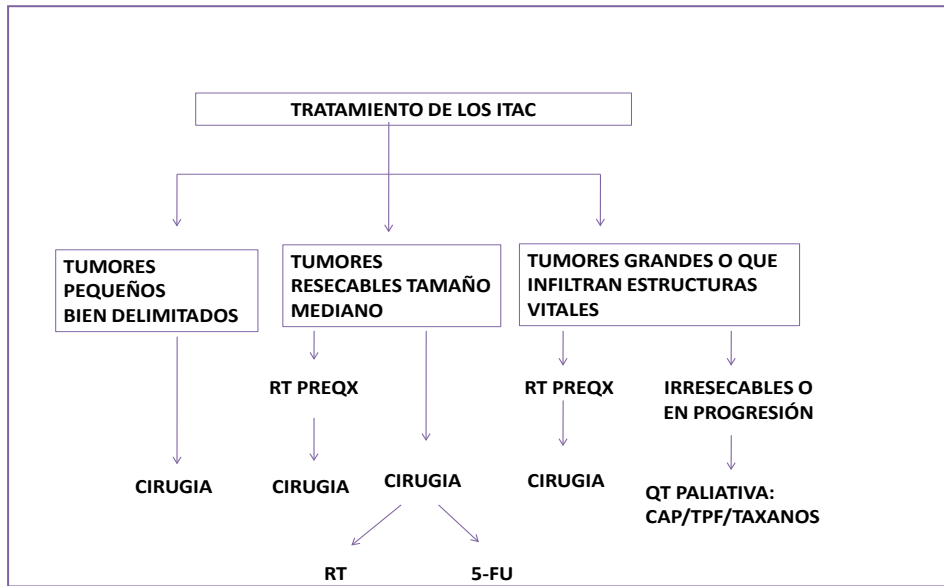


Figura 7: Tratamiento de los ITAC: En tumores de pequeño tamaño bien delimitados, la cirugía podría ser suficiente. En tumores mayores, algunos autores añaden radioterapia (RT) prequirúrgica (PREQX). Lo más habitual es dar RT postquirúrgica. También se pueden aplicar instilaciones de 5-FU. En los tumores de gran tamaño o irresecables por infiltrar órganos vitales se recomienda RT prequirúrgica y cirugía lo más amplia posible. En tumores en progresión o verdaderamente irresecables se emplea quimioterapia (QT) paliativa.

2. 10.- PRONÓSTICO

El pronóstico de estos tumores es malo, con una supervivencia que se sitúa entre el 20-50 % a los 5 años (5, 50, 63, 68).

Se ha visto distinta supervivencia entre los ITAC en pacientes no expuestos al polvo de madera (20- 40% a los 5 años) frente a los expuestos al polvo de madera (50%) (1, 8) , aunque esta diferencia no se encuentra en algunos estudios (3).

La supervivencia según el subtipo histológico es mayor en los ITAC tipo papilar y colónico que en los sólidos y mucinosos. El tamaño (T) es un factor pronóstico muy importante ya que disminuye la supervivencia a los 5 años del 80% en pacientes con un estadio local T1 al 25% en paciente con tumores en estadio T4. La supervivencia se reduce drásticamente cuando existe invasión intracraneal (50, 69).

También se han descrito otros factores ligados a un comportamiento más agresivo como son las mutaciones de H-Ras, la expresión de cromogranina y de HER2-neu (68, 70).

La causa principal de mortalidad se debe a la recidiva local. Incluso después de una cirugía de resección amplia, aparentemente resolutoria, están descritas recidivas múltiples hasta en un 40-50% de pacientes (8, 13, 33). La recidiva local tiene un pronóstico ominoso cuando afecta la base de cráneo o a la fosa craneal anterior y media (71).

Es importante señalar que las metástasis linfáticas y a distancia son excepcionales, aunque se han descrito casos con progresión a través del líquido cefalorraquídeo (LCR). Existe la posibilidad de desarrollar un segundo tumor primario en otras zonas de la mucosa expuesta al mismo carcinógeno. Este hecho se puede confundir con una recidiva local, al no haber un límite anatómico definido (63).

2.11.- ALTERACIONES MOLECULARES Y GENÉTICAS EN LOS ITAC

El desarrollo del cáncer es el resultado de una división incontrolada, no sujeta a las restricciones habituales, y por la invasión y colonización de otros tejidos, ya sean circundantes (invasión) o distantes (metástasis).

Hahahan y Weinderg (46) describen siete cambios fundamentales en la fisiología celular que juntos determinan el fenotipo neoplásico: Autosuficiencia en las señales de crecimiento, falta de sensibilidad a las señales inhibitoras del crecimiento, evasión por apoptosis, defectos en la reparación del ADN, potencial replicativo ilimitado, angiogénesis mantenida, capacidad para invadir y metastatizar y capacidad de escapar al rechazo e inmunidad.

Existen pocos estudios sobre la tumorigénesis de los ITAC y la mayor parte de ellos se han enfocado en la comparación con las alteraciones genéticas de los ACC dada su similitud histológica (52, 72). El ACC es uno de los tumores mejor caracterizados genéticamente, se describen dos síndromes principales: Carcinoma colorectal hereditario no polipósico (HNPCC) y la Poliposis adenomatosa familiar (APF) (73). HNPCC presenta alteraciones en los genes reparadores de microsatélites (MMR) y en la APF se suman las alteraciones en el gen *APC*, *β-catenina*, *K-ras* y *TP53* entre otros (73, 74). En los últimos años se ha avanzado mucho el estudio de las vías moleculares implicadas en el desarrollo de los ACC, y actualmente se describen hasta 5 tipos de vías tumorigénicas diferentes: 1) CIMP (fenotipo con metilación de los islotes CpG) alto, MSI-H, metilación de *MLH1*, mutación de *BRAF*, estabilidad cromosómica, con origen en pólipos serrados y llamados generalmente esporádicos MSI-H; 2) CIMP alto, metilación parcial de *MLH1*, mutación de *BRAF*, estabilidad cromosómica, MSS ó MSI-L con origen en pólipos serrados; 3) CIMP bajo, mutación de *KRAS*, metilación de *MGMT*, CIN (inestabilidad cromosómica), MSS ó MSI-L con origen en pólipos adenomatosos convencionales o serrados; 4) CIN, MSS, CIMP negativo con origen en pólipos adenomatosos; 5) Síndrome de Lynch por mutación heredada del gen *MMR*, MSI-H, CIMP negativo, sin mutación de *BRAF*, sin CIN, con origen en adenomas convencionales y más raro en adenomas serrados (75).

Centrándonos más en el estudio de determinados genes, elegidos en su mayor parte por su frecuente implicación en ACC:

- Para **K-RAS** los estudios se centran en los codones 12, 13 y 61 ya que las mutaciones puntuales en éstos se asocian en muchos tumores a la activación constitutiva de las proteínas derivadas de ras. Los ITAC muestran una frecuencia de mutación que oscila entre el 0-29%, frecuencia más baja que en los ACC, sólo hay un trabajo que sitúa esta frecuencia en el 50%. Estas discrepancias pueden deberse a diferencias metodológicas, el pequeño tamaño de las series estudiadas o a la inclusión de pacientes en el estudio con exposición a diferentes materiales (polvo de madera, níquel...). La mutación más frecuente encontrada es la transición G→A en el codón 12, al igual que en el ACC (76-81). **H-RAS** muestra escasa frecuencia de mutaciones, desde ninguna mutación (82) hasta mutaciones (transversión GGC→GTC en el codón 12) en 4 de 20 casos analizados mediante PCR (20%), además asociadas a un peor pronóstico (81). Mediante MLPA (83) , se encuentran pérdidas de 11p15.5 en el 10% de los casos estudiados y ganancias en el 35%. Estas pérdidas se ven en estadios avanzados.

- **TP53** es un gen supresor tumoral localizado en el brazo corto del cromosoma 17 (17p13.1). Las mutaciones de este gen se encuentran en aproximadamente el 50% de los cánceres humanos siendo las mutaciones más frecuentes las “missense”, seguidas de las “frameshift” y por último las “nonsense” (84, 85). Los diferentes carcinógenos provocan mutaciones características de cada uno de ellos, pudiendo relacionarse cada tipo de mutaciones con las diferentes exposiciones ambientales, siendo diferentes las mutaciones encontradas en hepatocarcinomas de pacientes expuestos a aflatoxina B1, en carcinomas de pulmón asociados al tabaco o en el cáncer cutáneo asociado a la exposición a rayos UV (84). En los ITAC, la frecuencia de mutaciones varía entre el 18-86% (67, 78, 82, 86, 87). Se ha encontrado pérdida de heterocigosidad (LOH) en 17p13 en el 58% de los ITAC de pacientes con exposición al polvo de madera (82). La pérdida de heterocigosidad en este locus es frecuente en tumores relacionados con la exposición a carcinógenos (cáncer laríngeo asociado a tabaco o ACC). Holmilla y cols (86, 87) encuentran alta frecuencia de mutaciones en TP53 en los ITAC, de hasta el 77%, que además se asocian fuertemente con la exposición al polvo de la madera, aumentando su frecuencia con el nivel máximo de exposición ($\geq 2\text{mg/m}^3$; OR 3.6, 95% CI 1.2-10.8), nivel acumulado de exposición ($\geq 30\text{mg/m}^3 \times \text{año}$; OR 3.5, 95% CI 1.2-10.7) y tiempo de exposición (≥ 24 años; OR 5.1, 95% CI 1.5-17.1). Se dan más mutaciones tipo “missense” a diferencia de los SCC en los que se observan más mutaciones de tipo “silent” (87). Con CGH se detectan pérdidas de 17p13 en un 57% de casos (88). Con MLPA sólo un 15% muestran ganancias y un 5% pérdidas (78, 79, 83). El status de TP53 se emplea también como predictor de respuesta al tratamiento, ya que la quimioterapia es más efectiva en aquellos pacientes que conservan el TP53 no mutado (67).
- En los ACC un 90% de los tumores en pacientes con HNPCC y un 10-15% de los ACC esporádicos presentan **inestabilidad de microsatélites (MSI- “Microsatellite instability”)**. En los ITAC sólo un 5% tienen inestabilidad de microsatélites (80, 89).
- Los ACC MSI negativos (90%) muestran combinaciones de mutaciones en oncogenes o genes supresores tumorales. Algunas de las mutaciones más frecuentes se producen en **APC** (80%), y deleciones en genes de carcinomas colorrectales **DCC** (55%). En los ITAC no existen mutaciones “truncantes” en APC (80),(90).
- Se encuentra con frecuencia (80%) pérdida de heterocigosidad en 18q donde se encuentran tres genes supresores tumorales (**DCC, SMAD2 y SMAD4**) importantes en la carcinogénesis de **ACC** (80, 90). Mediante CGH se encuentran pérdidas de 18q de un 64- 76% (88, 91).
- Otros genes estudiados en los ITAC están en relación con otros tumores de cabeza y cuello como el carcinoma escamoso, en el cual se observan deleciones en la banda 9p21 donde se localizan los genes $p14^{ARF}$ y $p16^{INK4a}$. Ambos genes, $p14^{ARF}$ y $p16^{INK4a}$ están involucrados en la regulación del ciclo celular (92). La delección o hipermetilación de **p16^{INK4A}** es un evento temprano en la malignización del esófago de Barrett y tardío en los ACC (82). Existe metilación aberrante en un 69% de los ITAC en pacientes expuestos al polvo de la madera, frente al 55% de los ACC. La metilación de **p14^{INK4A}** se observa en el 67% de los ITAC frente al 28-32% de los ACC (82). La pérdida de heterocigosidad en el loci cromosómico de $p16^{INK4A}$ (9p21) se encuentra en tumores como el carcinoma laríngeo, claramente relacionados con la exposición a carcinógenos

como el tabaco, al igual que la pérdida de heterocigosidad en 17p13 (82). En ITAC, mediante PCR comparativa múltiple se observa LOH en 9p21 en un 33% de casos de pacientes expuestos al polvo de madera. Mediante CGH, el 27% de los ITAC muestran pérdidas en 9p21 (88) y 60% de 9p (91). Con MLPA se detectan hasta un 40% de pérdidas de CDKNA (9p21) (83).

- Los Receptores de Factores de Crecimiento Epidérmico son una familia de proteínas compuesta por cuatro receptores tirosín quinasa relacionados: ErbB1 (HER1/EGFR), ErbB2 (HER2/neu), ErbB3 (HER3) y ErbB4 (HER4). EGFR y HER2/neu muestran amplificación del gen y sobreexpresión proteica en muchos cánceres humanos. El exceso de transmisión de señales juega un papel importante en el desarrollo de muchos de estos tumores. Niveles elevados de EGFR se asocian a peor pronóstico en tumores de cabeza y cuello, ACC, tumores de ovario, vejiga, cérvix y esófago (93). La sobreexpresión o amplificación de HER2/neu se produce en el 20-25% de los cánceres de mama, siendo estos tumores más agresivos y asociados a peor pronóstico (94, 95). Existen anticuerpos monoclonales frente a ambas dianas que se emplean en el tratamiento del cáncer de mama en el caso del HER2/neu y frente a cáncer de colon y pulmón en el caso de EGFR. En los ITAC se ha encontrado amplificación de EGFR en un 8% de los casos y sobreexpresión en un 32%, con mayor frecuencia de sobreexpresión en pacientes expuestos al polvo de madera, frente a los expuestos al cuero o a los que no tienen antecedentes de exposición a ninguno de estos materiales (70, 96, 97). HER2/neu se sobreexpresa en un 32% de los casos (70).

Dentro de los estudios genómicos más amplios realizados en ITAC hay dos de hibridación genómica comparada (CGH) (88, 91), uno de reacción en cadena de polimerasa cuantitativa en tiempo real (PCRq-RT) (98) y otro de prueba de amplificación dependiente de ligando múltiple (MLPA) (83) (Anexo 2).

M. Ariza y cols. (88) encuentran las ganancias más frecuentes en 7q11-22 (71%), 18p11.2 (66%), 8q11-22 (62%), 5p11-13 (57%), 12q11-13 (52%), 19p (52%), 20q (47%), X (43%), 5p (43%), 3q26-27 (38%). Pérdidas en 8p22-23 (86%), 18q22-23 (80%), 17p13 (57%), 5q31-qter (52%). Las amplificaciones más frecuentes implican segmentos como Xq13 (33%), Xq25-26 (19%), Xq23 (19%), 7q11 (14%), 12p13 (14%), 12q11-13 (14%), 7q21-22 (9%), 8q24 (9%), 20q (9%), Xp22 (9%). Formación de isocromosomas: 5p/5q (20%), 8q/8p (16%), 17q/17p (10%). Muestran un perfil de alteraciones cromosómicas diferente al de los carcinomas escamosos de esta localización (no hay pérdida de 3p, ganancia de 3q y amplificaciones de 11q13). Se describen pérdidas de 8p y 18q, así como ganancias de 12q y X, que, aunque también se describen en los carcinomas escamosos de cabeza y cuello, son más frecuentes en los ITAC. Ambos tumores comparten las ganancias en 5p, 7q11-21 y 18p. Al igual que los adenocarcinomas de estómago y colon muestran pérdidas en 8p, 17p y 18q; ganancias en 8q11-22 y 20q. Las ganancias y pérdidas cromosómicas afectan áreas donde se encuentran genes que codifican factores de crecimiento o genes supresores: 7q21-22 (HGF), 8q (MOS y MYCC), 18q (DCC, SMAD4), 5q (APC), 17p13 (p53). Prácticamente las mismas regiones que muestran amplificaciones se implican en las ganancias: 7q, 8q, 9q, 12p, 12q y Xq. Lo cual sugiere que las ganancias sean eventos que preceden a las amplificaciones. La pérdida de 4p, 5q y ganancia de 20p se asocia con el estadio, y la pérdida de 5q con peor pronóstico.

En el estudio CGH de Korinth y cols.(91) encuentran que aumentan las alteraciones genéticas a medida que aumenta el grado tumoral, se van sumando a las ya existentes en los tumores PTCC- G1 otras alteraciones que se encuentran en PTCC-G2 y PTCC-G3. En PTCC-G3 es mayor el número de deleciones que de ganancias. Las deleciones en 8p y 17p no aumentan con el grado tumoral, las deleciones de 13q sí aumentan con el grado tumoral. Las ganancias en el cromosoma 17 se producen en estadios tempranos, tras lo que encontramos deleciones asociadas a progresión tumoral. Deleciones en más del 50% de los casos en 5q (APC y MCC), 6q, 8p (asociada a peor pronóstico en CCR, genes candidatos PRLTS y FEZ1) y 9p (p14, p16). Pérdida de 18q también se observa en CCR (DCC, SMAD2, SMAD4 y DPC4). Las ganancias más frecuentes se encuentran en el Cr 7 (región 7q31- oncogén MET, asociado a cáncer gástrico) junto a las amplificaciones de 8q (activación de MYC o MOS) y 12p (K-RAS, alterado en adenocarcinomas de esófago y estómago). Las amplificaciones en 1q se observan en tumores de alto grado. También se observan ganancias en el cromosoma 20 y 22.

Mediante MLPA (83) se encuentran alteraciones genéticas en todos los casos estudiados. Las pérdidas en orden descendente de frecuencia y resaltando las más trascendentes se encontraron afectando: 18q21.3 (BCL2), 5q31 (IL13), 13q14.3 (RB1), 7q21(ABCB1), 9p21(CDKNA), 5q31.1 (IL4), 8q24.12 (MYC), 6p21.2 (CDKN1A), 1q31 (IL10), 2q14 (IL1A1), 17q21 (BRCA1), 17q25 (TIMP2), 11p15.5 (HRAS),17q21.1 (ERBB2), 8p11.2 (FGFR1), 8q24.2 (PTP4A3), 13q12.3 (BRCA2), 17p13.3 (P53). Las ganancias, también en orden descendente de frecuencia y resaltando las más relevantes: 8q24.3 (PTP4A3), Xq25 (PDCD8), 12p13 (TNFRSF7), 8q24.3 (RECQL4), 11p13 (LMO2), 12p12 (LRMP), 1p13.2 (NRAS), 11p15.5 (HRAS), 19q13.3 (BAX), 21q11 (STCH), 6q22 (MYB), 8q24.12 (MYC), 13q12.3 (BRCA2). Las pérdidas, otra vez afectando 18q, 5q, 13q y menos frecuentemente 17p. Las ganancias en común con estudios previos están a nivel de 8q, Xq, 12p y a diferencia de estudios previos en 1p, 11p, y 19q.

Mediante PCR-RT se muestra una regulación al alza de genes como LGALS4 (19q13.2), ACS5 (10q25), COL4A1 (13q34) y JUN (1p32-31). Genes regulados a la baja como CLU (8p21-12), S100A2 (1q21), AKR1C1 (10p15) y PPAP2B (1p22.1). LGALS4, JUN y CLU están alterados también en carcinomas colorectales. Las regiones de ganancias 19q, 13q y 1p están en congruencia con estudios previos (83). En cuanto a las pérdidas, comparte con estudios previos las que afectan a la región 8p, 10p, también con menor número de pérdida de copias, 5q, 3p (CGH), 3q (MLPA), 9p y 11q (83, 88, 91).

2.12.- PERFIL INMUNOHISTOQUÍMICO

2.12.1.- INMUNOHISTOQUÍMICA

La inmunohistoquímica (IHQ) o inmunocitoquímica es una técnica de localización específica de antígenos basada en el reconocimiento antígeno-anticuerpo. Fue descrita hace más de medio siglo por Coons (99). Desde los años 90 se aplica en la patología quirúrgica rutinaria, para diagnóstico, clasificación de tumores, y como determinante de marcadores predictivos y pronósticos tumorales (100, 101). Inicialmente la técnica se realizaba en tejido congelado pero la aplicación en tejido fijado en formol y embebido en parafina ha supuesto un gran avance (101, 102). Desde entonces se ha ido perfeccionando con el desarrollo de la técnica del hibridoma (103), la digestión enzimática (permite desenmascarar antígenos alterados por la

fijación en formol) (104, 105) y por último la recuperación antigénica (106-110) como pre-tratamiento con el consiguiente aumento en la intensidad de la tinción IHQ (109, 111).

La principal finalidad de una buena IHQ es la visualización y localización del “componente diana” en la célula o en el tejido con un óptimo ratio señal/ruido (tinción de fondo inespecífica) (112) así como un reconocimiento sensible y específico de las proteínas. Los anticuerpos que se emplean pueden ser monoclonales o policlonales. Los policlonales son menos específicos pero más sensibles que los monoclonales (113). La mayor parte de los anticuerpos monoclonales son de origen murino, pero se han desarrollado anticuerpos originados en conejos con muy buenos resultados. Para eliminar la tinción de fondo inespecífica (causada por la unión inespecífica a anticuerpos, por la presencia de enzimas endógenos o por la unión antígeno-anticuerpo inespecífica motivada por “cargas” intrínsecas de los anticuerpos) se pre-incuba el tejido en suero y se inhibe la actividad peroxidasa endógena mediante peróxido de hidrógeno (H₂O₂) (114-116).

Como sistemas de detección de señal se pueden emplear la conjugación directa o el método de detección indirecto.

El estudio IHQ es una herramienta de reconocimiento de expresión proteica, pero ésta no siempre se produce por las mismas alteraciones genéticas, con lo que el estudio inmunohistoquímico debe ser completado con el estudio histológico y mediante otras técnicas moleculares.

2.12.2.- PERFIL INMUNOHISTOQUÍMICO DE LOS ADENOCARCINOMAS NASOSINUSALES TIPO INTESTINAL

Los estudios IHQ en ITAC no son muchos y la mayoría comparan el perfil inmunohistoquímico de los ITAC con los ACC debido a su parecido histológico. Los ITAC se cree que se originan de la membrana Schneideriana, de origen ectodérmico, que en condiciones normales no muestra diferenciación intestinal. Se especula con la posibilidad de que los ITAC se originen a partir de una metaplasia intestinal inducida por diversos factores como el polvo de la madera, del cuero etc. Se desconocen los mecanismos moleculares involucrados (61, 117) (Fig.8).

2.12.3.- PRINCIPALES MARCADORES INMUNOHISTOQUÍMICOS ESTUDIADOS

2.12.3.1.- *Filamentos intermedios del citoesqueleto*

En las células eucariotas, el citoesqueleto está compuesto de tres tipos diferentes de estructuras filamentosas: microfilamentos, filamentos intermedios y microtúbulos. La familia de filamentos intermedios es la más compleja y comprende seis subtipos (118). Los tipo I y II (ácidas y básicas respectivamente) constituyen las citoqueratinas. Las citoqueratinas son codificadas por una gran familia de genes con aproximadamente 50 miembros (119). La CQ20 pertenece al tipo I que son proteínas ácidas y constituye la proteína mayor celular de los enterocitos maduros, células caliciformes y se expresa específicamente en la mucosa gástrica o intestinal. La CQ7 pertenece al tipo II que se coexpresan en la diferenciación del epitelio simple y estratificado (120, 121).

El patrón de expresión de las citoqueratinas **CQ7** y **CQ20** en ITAC se ha comparado con el patrón de expresión en los ACC. También se utiliza como herramienta para hacer el diagnóstico diferencial entre ITAC y las metástasis nasosinuales de ACC. Los ITAC presentan

una positividad para **CQ20** del 73-100% y reactividad variable para **CQ7** que va del 43% al 100% (122), diferente al fenotipo que cabría esperar en mucosa del tracto respiratorio alto (**CQ7+/CQ20-**). Se especula que podría deberse a una metaplasia intestinal previa al desarrollo del ITAC a nivel del epitelio respiratorio, de forma que la lesión pasa a expresar **CQ20** sin perder totalmente la expresión de **CQ7**(61, 122-125) (Fig.8).

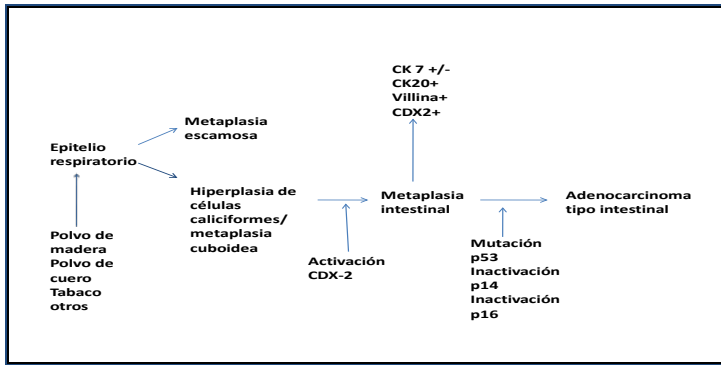


Fig 8: Perfil inmunohistoquímico según la hipótesis patogénica defendida por Choi et al (61).

2.12.3.2.- Genes supresores tumorales (p53, p16) y β -catenina nuclear

En los ACN se han estudiado genes como **p53**, **p16** y **β -catenina**.

TP53 es el gen supresor tumoral más frecuentemente alterado en los tumores humanos, está mutado en la mayoría de los tumores invasivos, independientemente de tipo y localización. La mayor parte de las mutaciones de TP53 en ITAC se producen en los exones 5 a 8 y dan lugar a una forma más estable de p53 con mayor expresión IHQ que la forma no mutada o “Wild Type” (WT). Un aumento de expresión de p53 se debe la mayor parte de las veces a una mutación en TP53, aunque no siempre es reflejo de la forma mutada (126). El 16% de las mutaciones de TP53 producen una proteína truncada (127), en ACC, hasta un 28% de los tumores con mutación de p53, no expresaban la proteína (128). En los ITAC, la positividad para p53 oscila del 52 al 80% (82, 122, 124).

La mutación de TP53 y la delección o hipermetilación de **p16^{INK4a}** son alteraciones que se producen en fases tardías en los ACC. En ITAC existe hipermetilación del promotor en el 67% de los casos (82). El 64% de los casos pierden la tinción IHQ para p16 (122).

La **β -catenina** es una proteína codificada por el gen CTNNB1. Forma parte del complejo proteico cadherina-catenina, fundamental en el mantenimiento de la adhesión celular. Además puede actuar como un oncogén si es trasladada al núcleo. Ésta alteración y traslación puede deberse a una delección del gen APC, mutación de la propia β -catenina o activación de la vía WNT, cambios que provocan una acumulación citoplasmática de β -catenina y traslación nuclear. En ITAC, la expresión nuclear IHQ de β -catenina va de la ausencia de tinción hasta un 31-40% de casos positivos (80, 129, 130).

2.12.3.3.- Factor de proliferación Ki-67

Ki67 (MIB-1) es una proteína nuclear marcador de proliferación celular. Se expresa en el núcleo celular durante la fase activa del ciclo celular (G1, S, G2, mitosis). Es un buen marcador de la fracción celular tumoral en crecimiento, con lo que es un marcador pronóstico en muchos tumores (131). En los ITAC no se ha estudiado la actividad proliferativa mediante Ki67, aunque sí se ha estudiado la actividad proliferativa mediante conteo mitótico, observándose diferencias entre los subtipos histológicos (8).

2.12.3.4.- Receptores de factores de crecimiento: EGFR, HER2-neu

Dentro de los receptores de factores del crecimiento y más concretamente de la familia del receptor EGF, en los ITAC se ha estudiado **HER2-neu (HER2)** y **EGFR (HER1)**. Con HER2-neu se encontró una positividad IHQ de membrana en el 32% de los tumores asociada al riesgo de recurrencia (70). Mediante CISH, el 18% tienen un número de copias aumentado (124). **EGFR (HER1)** activa una cascada de señalización con efectos procarcinógenos como la proliferación celular, adhesión, invasión y angiogénesis. En ITAC se sobreexpresa en el 80% de los casos (132).

2.12.3.5.- Proteínas de adhesión celular: E-cadherina, β -catenina

La **β -catenina** forma un complejo de adhesión celular con **E-cadherina** uniéndose a su dominio citoplasmático. Este complejo es fundamental para el establecimiento de las uniones intercelulares y en la integración de señales intra e intercelulares. La alteración del complejo E-cadherina/ β -catenina disminuye la adhesividad de las células tumorales.

Los estudios IHQ en ITAC para detección de β -catenina y E-cadherina revelan una positividad para E-cadherina conservada así como para β -catenina de membrana (129, 130).

2.12.3.6.- Marcadores relacionados con la inflamación: COX2, P65, TNF α , iNOS

Recientemente se han planteado nuevas teorías acerca los mecanismos carcinogénicos implicados en el desarrollo de los ITAC, y se ha propuesto que la inflamación podría jugar un papel importante en el desarrollo de estos tumores, al igual que en los ACC. Se ha visto que el polvo de madera provoca una fuerte respuesta inflamatoria en la mucosa respiratoria. Las ciclooxigenasas (COX) catalizan el primer paso en la síntesis de prostaglandinas (PG) a partir de ácido araquidónico. Existen tres isoformas, la primera, COX1 es constitutiva, la segunda, **COX2**, es inducible y la tercera, COX3 de la cual no se tiene mucha información. El gen COX2 es un gen de respuesta inmediata, inducida por una gran variedad de señales de estrés como factores de crecimiento (como **EGFR**) (133), citoquinas y otros mediadores de la inflamación, promotores tumorales, agentes oxidantes y agentes dañinos para el ADN. Muchas de las señales que activan COX2 también inducen la expresión de p53 (79). COX2 parece tener un papel importante en la carcinogénesis y se asocia a la supervivencia celular. Se ha encontrado expresión de COX2 tanto en células transformadas como en tejidos malignos y premalignos, así como en mucosa oral de fumadores (133). Los inhibidores selectivos de COX2 protegen frente a la formación y crecimiento de tumores experimentales, incluyendo del tracto aerodigestivo. En tumores gastrointestinales, el aumento de expresión inmunohistoquímica está entre un 38,3 y un 80%, en contraste con el tejido sano que muestra escasa positividad o es totalmente negativo (134-136). Se ha estudiado la expresión de COX2 en ITAC encontrándose un aumento

significativo de su expresión, en un 92% de los casos, mucho mayor que en carcinomas escamosos de la misma localización.

P65 (RELA) forma parte de la familia de los factores de transcripción $\text{NF}\kappa\text{B}$. En células quiescentes se encuentra localizado en el citoplasma, en células activadas es trasladada al núcleo donde regula la expresión de muchos genes implicados en la proliferación, supervivencia, adhesión y angiogénesis. La vía $\text{NF}\kappa\text{B}$ se encuentra constitutivamente activada en muchos tumores(137), (138). Todavía no se ha estudiado su actividad en ITAC.

$\text{TNF}\alpha$ pertenece a la familia de TNF (Factor de Necrosis Tumoral) junto con $\text{TNF}\beta$, CD40L (ligando de CD40), FasL (Ligando de Fas), TRAIL (Ligando inductor de apoptosis relacionado con TNF) y LIGHT (homólogo de linfotoxinas). $\text{TNF}\alpha$ se produce principalmente en los macrófagos y ocasiona necrosis celular tumoral y apoptosis además de ser mediador de reacciones inflamatorias sistémicas crónicas y agudas (139, 140). No se ha estudiado en los ITAC.

iNOS (“Inducible Nitric Oxide Synthase”) es un enzima encargado de la síntesis de NO, produciendo grandes concentraciones de la misma en inflamaciones crónicas. El NO provoca stress oxidativo o nitrativo con el consiguiente daño al DNA (141). iNOS se expresa a nivel citoplasmático tanto en tejidos sanos como tumorales, siendo más débil la tinción en tejido sano (142-145). En los ITAC no ha sido estudiada su expresión inmunohistoquímica.

2.12.3.7.- Otros marcadores estudiados en los ITAC

Otros marcadores IHQ que han sido estudiados en los ITAC se recogen en la Tabla II.

Tabla II: Resumen de los marcadores IHQ realizados en ITAC.

MARCADOR IHQ	TINCIÓN EN ITAC
MARCADORES EPITELIALES	Positividad difusa para CQAE1/AE3, EMA, B72.3, Ber-EP4, BRST-1, Leu-M1, HMFG-2 (52).
CDX-2	Factor de transcripción nuclear implicado en la diferenciación y proliferación de células epiteliales intestinales. No se expresa en mucosa respiratoria, y sí en ITAC, en un 90% de los casos (117).
P63	Negativo, estos tumores no muestran diferenciación mioepitelial (146).
Villina	Proteína del citoesqueleto que forma el ribete en cepillo de la mucosa de intestino delgado y colon. En ITAC se observa intensa tinción apical (51).
CEA	Sin resultados concluyentes. Se ha observado que muestra una positividad menos frecuente e intensa que en los ACC (52).
CROMOGRANINA	Existen grupos de células dispersos positivos para cromogranina en los ITAC (52). Las células neuroendocrinas pueden expresar además una amplia variedad de hormonas peptídicas (serotonina, colecistoquinina, gastrina, somatostatina, y leu-encefalina) (147).
MLH1, MSH2, MSH3 Y MSH6	La pérdida de expresión nuclear de estos genes MMR se observa en el 10% de los ACC llamados MSI (inestabilidad de microsatélites) positivos. En los ITAC la expresión está conservada (90, 130).
ADAM-9	Proteína de membrana implicada en el crecimiento tumoral. Muestra una positividad citoplasmática moderada-intensa (148).
LGALS4	Sobreexpresada en los ITAC mejor diferenciados (98).
SYALOSYL-Tn	No se expresa en mucosa sana nasosinusal pero sí en ITAC(149).

3. HIPÓTESIS

3.- HIPÓTESIS

Los ITAC son tumores nasosinuales poco frecuentes y agresivos que actualmente carecen de un tratamiento complementario quimioterápico eficaz además de la cirugía y la radioterapia. El estudio de una amplia serie de ITAC nos permite valorar los rasgos histológicos e IHQ de este tipo de tumores, lo cual facilita el conocimiento de los mismos mejorando la precisión en su diagnóstico, evaluación pronóstica y tratamiento.

Presentan gran similitud histológica con los ACC por lo que los estudios histológicos, IHQ y genéticos se han inspirado en la comparación con los hallazgos a nivel de los mismos, con resultados dispares. La tendencia actual se aleja de esta comparación con los ACC y busca enfocar los estudios desde punto de vista diferente, puesto que, a pesar de su similitud histológica, se originan en epitelios diferentes, se desarrollan en un microambiente distinto y se presentan en contextos etiopatogénicos dispares.

Que sean tumores fuertemente relacionados con la exposición al polvo de madera y cuero, y que se desarrollen en el contexto de la inflamación crónica ha hecho que actualmente se estudie el efecto en la iniciación tumoral de la exposición al polvo de madera conocida como genotoxicidad primaria, y de la genotoxicidad secundaria, mediada por la inflamación. Además de los ITAC, otros tumores asociados a agentes “irritantes” o a inflamación crónica presentan una histología similar a los ACC tales como el adenocarcinoma sobre esófago de Barrett o el adenocarcinoma vesical sobre cistitis glandular. Podríamos pensar que este tipo de cambio histológico a un epitelio de tipo intestinal podría ser un mecanismo de defensa frente a la inflamación.

Entender la tumorigénesis de los ITAC permitiría la búsqueda de tratamientos complementarios personalizados más eficaces. También la búsqueda de cambios histológicos, IHQ y moleculares en el tumor y en la mucosa de riesgo que permitirían un diagnóstico precoz e incluso posibilitarían la realización de screenings en pacientes en un contexto laboral de riesgo. La IHQ se presenta como la técnica ideal para aplicar tanto dentro de la investigación trasnacional en general y en los ITAC en particular.

4. OBJETIVOS

4.- OBJETIVOS

- 1) Caracterización clínica e histológica de los ITAC. Determinación de los rasgos clínico-patológicos que presentan implicaciones en la supervivencia.
- 2) Caracterización de la expresión en ITAC de un panel inmunohistoquímico que comprende oncogenes, receptores de factores de crecimiento, moléculas de adhesión y marcadores relacionados con la inflamación.
- 3) Examinar si alguno de los marcadores IHQ presentan relación con alguna de las variables clínico-patológicas.
- 4) Estudio de los cambios histológicos e IHQ que se producen en la mucosa sana adyacente al tumor y de posibles lesiones preneoplásicas.
- 5) Estudio de cambios histológicos e IHQ en la mucosa sana correspondiente a la fosa sana contralateral a la tumoral y su relación tanto con los hallazgos en mucosa sana adyacente al tumor como con el propio tejido tumoral.

5. MATERIAL Y MÉTODO

5.1.- MUESTRA TUMORAL

5.1.1.- PERFIL PACIENTES

El estudio incluye 98 pacientes operados en el Servicio de Otorrinolaringología (ORL) del Hospital Universitario Central de Asturias (HUCA) con diagnóstico de Adenocarcinoma nasosinusal tipo intestinal entre al año 1981 y 2010. La búsqueda de los mismos se ha realizado empleando el registro manual de quirófano del servicio de ORL para los pacientes diagnosticados antes del año 2000 y la base de datos de Patwin® del servicio de Anatomía Patológica para los pacientes diagnosticados después del año 2000. Para esta búsqueda se localizaron los tumores situados en cavidad nasal y senos paranasales empleando el código morfológico de la ICD-O (“International Classification of Diseases for Oncology) y la nomenclatura sistematizada de Medicina (<http://snomed.org>) que para los ITAC es M81443.

Se recogen los siguientes datos clínicos de la muestra de pacientes: Edad (años), Sexo (Hombre/Mujer), Exposición al polvo de Madera (Si/No), Tiempo de exposición (Meses), Hábito tabáquico (Si/No), Hábito alcohólico (Si/No), Presencia de enfermedad metastásica (Si/No), Presencia de recidivas (Si/No), Exitus (Si/No/exitus por otra causa), Tiempo de seguimiento (meses), Tiempo libre de enfermedad (meses) y Estadio local tumoral (T1/T2/T3/T4a/T4b) (150) y los diferentes estudios histológicos e IHQ realizados.

5.1.2.- MUESTRAS EMPLEADAS

Se estudian las muestras de tejido tumoral fijado en formol y embebido en parafina. Se revisa el diagnóstico verificando que los tumores pertenecen al tipo histológico ITAC. Se reclasifican según la clasificación de la OMS (Barnes et al) (8) que los clasifica en tumores papilares, colónicos, sólidos, mucinosos y mixtos. Los tumores mixtos se reclasifican incluyéndolos en el subtipo tumoral de peor pronóstico, aun así se recogen los subtipos histológicos observados en cada uno de los tumores. Seleccionamos los bloques de cada caso con mejor representación tumoral.

5.1.3.- TISSUE ARRAYS

Empleamos la técnica conocida como “Tissue microarrays” introducida en 1998 por Kononen et al (151). Para ello utilizamos un “Tissue Arrayer”, modelo MTA1 (Manual Tissue Arrayer) de Breecher Instruments Inc (Fig 9). El “Tissue Arrayer” pincha con una aguja de pequeño diámetro (1mm) los bloques de parafina seleccionados y extrae un diminuto cilindro de tejido que se coloca en el bloque denominado “receptor” en el que se disponen de forma matricial un gran número de cilindros.




Fig. 9: Imagen del “Tissue Arrayer” empleado

5.1.3.1- Selección de las zonas a muestrear

Realizamos cortes de rutina de los bloques incluidos en el estudio que se tiñen con H-E (hematoxilina-eosina). Las laminillas teñidas correspondientes a cada bloque se revisan y se eligen las áreas representativas que se marcan con círculos (mínimo 3) de 1 mm de diámetro para poder identificar las zonas correspondientes en cada bloque (Fig.10).

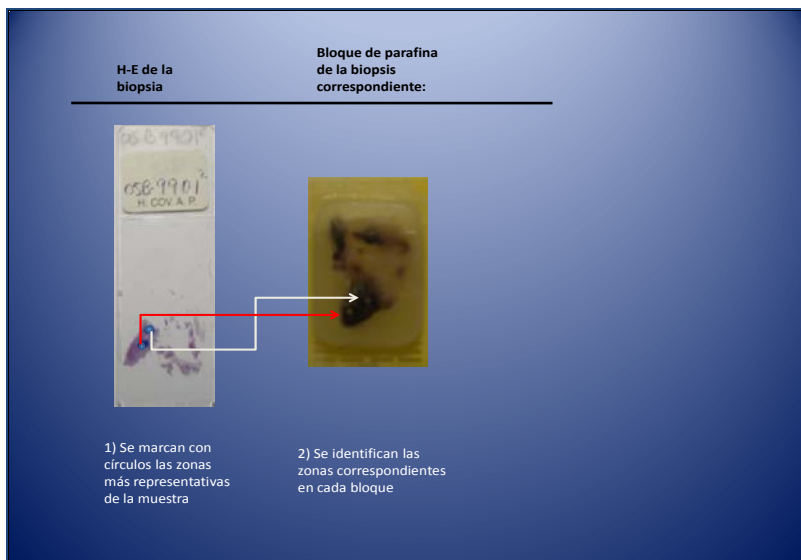


Fig. 10: Ejemplo de seleccionado de zona a muestrear

5.1.3.2.- Elaboración de la base de datos y esquema del “Tissue Array”

Elaboramos el esquema topográfico del “Tissue array” en una tabla de Microsoft Office Word que dispone de tantas casillas como cilindros de tejido. En cada casilla se especifica el número de biopsia identificativo.

Realizamos cuatro bloques de “Tissue array” de 2 x 2,5 cm, con cores de tumor de 1mm separadas por 1,5 mm. Cuatro bloques con 84, 82, 66 y 66 cores en cada uno y un total de 98 casos (Figura 11). De 9 casos se incluye además representación de tejido sano.

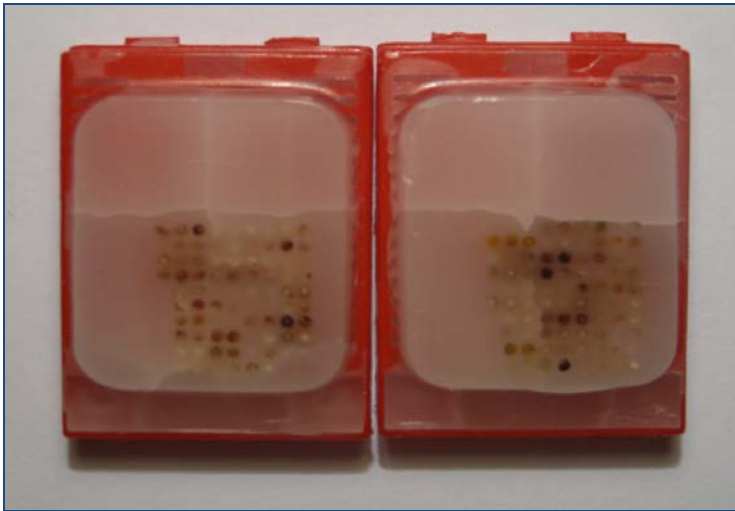


Fig 11: Dos de los “Tissue arrays” empleados, de de 2 x 2,5 cms con 84 y 82 muestras por bloque

5.1.3.3.- Elaboración del “Tissue array”

Para la elaboración de los bloques se siguieron las instrucciones técnicas del proveedor del aparato. Una vez se han extraído los cores de tejido de 1mm de diámetro, se van colocando en el bloque receptor según el esquema previamente definido. Una vez completado este proceso, se procede a la homogenización del bloque. Se hace en la estufa a 60°C durante 12-15 minutos colocándolo boca abajo sobre un porta y nunca directamente sobre el metal. Posteriormente se deja enfriar a temperatura ambiente el tiempo que se necesite introduciéndolo posteriormente en la nevera para endurecerlo antes de proceder a cortarlo.

5.1.3.4.- Secciones del bloque

Las secciones se realizaron de una sola tanda, para evitar la pérdida de tejido que supone reorientar el bloque. Se hacen cortes de 3 μ m. Se realiza una tinción de hematoxilina-eosina de control en el primer corte útil. En el caso de que hayan necesitado más de 20 secciones, se hace un corte de control por cada 20 secciones y se tiñe con hematoxilina-eosina (Fig. 12).




Fig 12: Tinción hematoxilina- eosina de control

Las secciones que no se utilizaron de inmediato se cubren con una fina capa de parafina y se guardaron refrigeradas en la nevera de -3°C.

5.1.3.5.- *Requerimientos mínimos estándar del “Tissue Array”*

Para dar por válido el “Tissue Array” todos los tumores muestreados deben estar representados en las secciones, o al menos en un número superior al 90%

Los cilindros una vez seccionados deben estar intactos o si se ha perdido parte del tejido, debe estar representado al menos el 50% del caso.

Si el número de casos perdidos fuese superior a 3 se debe proceder a la repetición del “Tissue- array”.

5.1.4.- TÉCNICAS INMUNOHISTOQUÍMICAS

Para todas las tinciones se emplean **cortes** de 3 µm que se colocan en portas para inmunohistoquímica Flex (DakoCytomation, Glostrup, Dinamarca) y se secan en la estufa a 56°C- 58°C (mínimo 2 horas y máximo 18).

Las muestras son **desparafinadas** con xilol e **hidratadas** mediante un gradiente de alcoholes hasta llegar al agua. La **recuperación antigénica** se realiza con solución recuperadora de antígenos en el Pmlink de Dako® a 95° durante 20 min. Se dejan las preparaciones dentro de la solución recuperadora de antígenos hasta que baje la temperatura a 60°C. Después, las preparaciones se colocan en un recipiente que contenga Buffer de lavado.

1. Buffer de lavado
2. Solución bloqueante de peroxidasa; 5 min
3. Buffer de lavado
4. Anticuerpo primario; tiempo y dilución dependientes de tipo de anticuerpo
5. Buffer de lavado
6. EnVision Peroxidasa; 30 min
7. Buffer de lavado
8. Cromógeno DAB; 10 min
9. Buffer de lavado
10. Hematoxilina; 10 min
11. Agua destilada; 5 min
12. Buffer de lavado; 5 min

Por último, **deshidratar, aclarar y cubrir:**

1. Alcohol de 96°C; 3 min
2. Alcohol absoluto; 5min
3. Alcohol absoluto; 5 min
4. Xilol; 5 min
5. Xilol; 5 min
6. Cubrir con Entellan

5.1.4.1.- Tinciones inmunohistoquímicas

En la Tabla III se resumen las técnicas empleadas para la realización de las tinciones inmunohistoquímica

Tabla III: Técnicas inmunohistoquímicas realizadas.

MARCADOR	SRA*	AP**	D***	TI****	CONTROL
CQ7+++	pH9	Clon OV.TL 12/30 Dako® (DakoCytomation, Glostrup, Dinamarca)	1/200	10'	Amígdala
CQ20++	pH9	Clon K208 Dako® (DakoCytomation, Glostrup, Dinamarca)	1/50	15'	Apéndice
P53	pH9	Clon Do7 (DakoCytomation, Glostrup, Dinamarca)	1/100	15'	Carcinoma ductal infiltrante
P16	pH9	Clon E6H4 CINtec® Histology Kit (MTM Laboratorios, Madrid, España)			Cáncer de Cérvix
β-catenina	pH9	Clon β-catenina-1Dako® (DakoCytomation, Glostrup, Dinamarca)	1/200	25'	Colon
Ki-67	pH9	Clon MIB-1 Dako® (DakoCytomation, Glostrup, Dinamarca)	1/20	10'	Amígdala
E-cadherina	pH9	Clon NCH-38 Dako® (DakoCytomation, Glostrup, Dinamarca)	1/50	20'	Carcinoma ductal infiltrante
EGFR	Pr ⁺ K	Clon 2-18C9 Kit pharm Dx® (DakoCytomation, Glostrup, Dinamarca)		30'	Piel
COX-2	pH9	Clon CX-294 Dako® (DakoCytomation, Glostrup, Dinamarca)	1/100	20'	ACC, apéndice, amígdala
P50	pH9	Clon 20/NF-κβ/p50 ;BD Transduction Laboratories	1/500	30'	Amígdala
NF-κβ P65	pH9	Clon 20/NF-κβ/p65 ;BD Transduction Laboratories	1/50	90'	Amígdala
TNFα	pH9	Clon Ab6671 (Abcam® Cambridge, UK)	1/500	30'	Adenocarcinoma de pulmón
iNOS	pH9	Clon Ab 5323 (Abcam® Cambridge, UK)	1/500	30'	Carcinomas escamoso de pulmón, adenocarcinoma de pulmón y ACC
STAT3	PrK; pH9; pH6; PrK+pH6; PrK+pH9	Clon 232209 RyD Systems Inc®	1/200; 1/100	15'; 20'; 30'; 16 hrs.	Adenocarcinoma de colon, Colon no tumoral
Il6	PrK; pH9; pH6; PrK+pH6; PrK+pH9	Monoclonal ratón (Santa Cruz Biotechnology®, Heidelberg, Alemania)	1/20; 1/30; 1/50; 1/100	15'; 20'; 30'; 45'; 50'; 60'	Adenocarcinoma de colon, Colon no tumoral

SRA*: Solución recuperadora de antígenos; **AP****: Anticuerpo primario; **D*****: Dilución; **TI******: Tiempo de incubación; **Pr⁺**:
Proteinasa; **CQ20++**: Citoqueratina 20; **CQ7+++**: Citoqueratina 7.

5.1.4.2.- Hercept Test

Para la realización de la tinción inmunohistoquímica de Hercep-test se emplea el TechMate y el Kit (K5206) de Dako®.

Se emplean **cortes** de 3 µm en portas para inmunohistoquímica Flex (DakoCytomation, Glostrup, Dinamarca). Se dejan secar los cortes en la estufa a 50°C- 55°C (mínimo una noche/ máximo 24 horas).

Se desparafinan e hidratan. Y se procede al **desenmascaramiento antigénico** con solución recuperadora de antígenos 1/10 a 95°C- 99°C durante 40 min. Después se saca del baño la jarra Coplin con las muestras y se deja enfriar 20 min a temperatura ambiente.

Se colocan las preparaciones en el **TechMate** donde se ponen en contacto con el anticuerpo primario (Rabbit Anti-Human HER 2 Protein) se continúa con una solución bloqueante de peroxidasa, un reactivo visualizador y por último se ponen en contacto con un sustrato cromógeno. Entre los diferentes pasos se realizan varios lavados con el buffer del Kit diluido al 1/10.

Deshidratar, aclarar y cubrir:

1. Alcohol de 96°; 3 min
2. Alcohol absoluto; 3 min
3. Alcohol absoluto; 3 min
4. Aclarar
5. Xilol; 4 min
6. Xilol; 4 min
7. Cubrir con Entellan

Control: Incluido en el Kit. Carcinoma de mama.

5.1.5.- INTERPRETACIÓN DE LAS TÉCNICAS INMUNOHISTOQUÍMICAS

5.1.5.1.- Citoqueratina7

En condiciones normales es positiva en el epitelio respiratorio.

En tejido tumoral se observa tinción de membrana y citoplasmática focal o difusa.

0: Negativo; 1: Positividad focal; 2: Positividad difusa

5.1.5.2.- Citoqueratina 20

En condiciones normales es negativa en el epitelio respiratorio sano.

En tejido tumoral se observa tinción de membrana y discretamente citoplasmática focal o difusa.

0: Negativo; 1: Positividad focal; 2: Positividad difusa

5.1.5.3.- p53

En tejido sano muestra una tinción de intensidad muy débil y localizada preferente en las células basales de epitelio respiratorio.

En tejido tumoral se observa tinción intensa nuclear con variabilidad en la distribución, a diferencia del epitelio sano, presenta escasa variación de la intensidad. Inicialmente se realizan dos valoraciones. La primera valora intensidad y porcentaje de células tumorales positivas:

- Intensidad: 0:negativo; 1: Positivo débil; 2: Positivo moderado; 3: Positivo intenso.

- Porcentaje: 0:≤10%; 1: >10-30%; 2: >30-50%; 3: >50-70%; 4: >70%

De acuerdo con el score IRS=intensidad x porcentaje de células teñidas se clasificó como valor: 1: 0-3; 2: 4-7; 3: 8-12

Siguiendo las recomendaciones de Zlobec y cols.(152), se realiza una segunda valoración en la que sólo se tuvo en cuenta el porcentaje de células teñidas sin hacer distinción en la intensidad de tinción:

0: <10%; 1: ≥10-25%; 2: ≥ 25-50%; 3: ≥ 50%

La segunda valoración muestra resultados más reproducibles y asociaciones histopatológicas más significativas. Se observa que las variaciones en intensidad son escasas en el tejido tumoral, encontrándose 12 casos con intensidad grado 1, de éstos, 8 tienen un porcentaje de positividad de menos del 10%. En general si la tinción es débil, el porcentaje de células es bajo.

5.1.5.4.- p16

El tejido sano muestra una tinción citoplasmática y nuclear de intensidad moderada y focal en epitelio respiratorio, sobretodo en las células cilíndricas ciliadas, en acinos de las glándulas seromucosas y en las capas más superficiales de las áreas de metaplasia escamosa.

En tejido tumoral muestra una tinción nuclear y citoplasmática focal y de intensidad uniforme en los diferentes casos. Se valora el porcentaje de células teñidas dando cuatro valores:

0: < 10%; 1: ≥10-30%; 2: ≥30-50%; 3: ≥ 50%

5.1.5.5.- β -catenina

En mucosa sana presenta tinción a nivel de la membrana citoplasmática y ausencia de tinción citoplasmática y nuclear.

El tejido tumoral que valoramos presenta una tinción focal de membrana. En algunos casos también se observa tinción focal nuclear.

Se realizan dos valoraciones independientes:

A.- Tinción de membrana: 0: Ausencia completa de tinción de membrana; 1: Tinción de membrana presente

B.- Tinción nuclear: 0: Ausencia de tinción nuclear; 1: Tinción nuclear presente en al menos un 1% de la muestra

5.1.5.6- ki67:

Tinción nuclear con variabilidad focal. Porcentaje bajo de células positivas en epitelio respiratorio sin alteraciones, mostrando únicamente cierta positividad tenue en células basales.

Aumenta discretamente la intensidad y el porcentaje en la metaplasia escamosa. La tinción en las glándulas seromucosas es también débil y discreta.

0: < 5%; 1: ≥5-10%; 2: ≥10%

5.1.5.7.- E-cadherina

En mucosa sana se observa positividad difusa y continua de membrana citoplasmática.

Las muestras tumorales presentan tinción difusa de membrana de intensidad variable.

Se valora la tinción de la siguiente forma:

0: Ausencia de tinción de membrana; 1: Tinción de membrana de intensidad moderada; 2: Tinción de membrana de intensidad fuerte

5.1.5.8.- EGFR

En mucosa sana no se observa expresión de EGFR.

En tejido tumoral se valora tinción de membrana, se observa que existen variaciones en intensidad y que es una tinción focal así que se tienen en cuenta la intensidad y el porcentaje de células tumorales positivas:

- **Intensidad:** 0: negativo; 1: Positivo débil; 2: Positivo moderado; 3: Positivo intenso

- **Porcentaje:** 0: <10%; 1: ≥10-30%; 2: ≥30-50%; 3: ≥50%

De acuerdo con el score IRS=intensidad x porcentaje de células teñidas se clasificó como valor: 1: 0-3; 2: 4-6; 3: 7-9

Consideramos los scores 2 y 3 como positivos y dividimos la muestra en casos positivos y negativos.

5.1.5.9. - HER2-neu / HER2/ c-erbB2

En mucosa sana no se observa expresión de HER2-neu.

Se emplearon los scores de 0 a 3 + recomendados por DAKO®.

- 0: No tinción completa o tinción de membrana incompleta en menos del 10% de células tumorales
- 1: Tinción débil completa de membrana en el 10% de las células tumorales
- 2: Tinción débil- moderada completa en más del 10% de las células tumorales
- 3: Tinción intensa completa de membrana en más del 10% de las células tumorales

En nuestro trabajo todos los casos resultaron negativos según este score, se dividieron por tanto entre aquellos que presentaban cualquier rango de positividad y los casos negativos.

- 0: Ausencia de tinción
- 1: Tinción débil- moderada focal incompleta

5.1.5.10.- COX2

Presenta una positividad discreta y focal, de localización citoplasmática con refuerzo de membrana nuclear a nivel de epitelio respiratorio. Muestra tinción focal de membrana y en ribete citoplasmático apical en acinos y ductos de glándulas seromucosas. Tiñe también células inflamatorias como linfocitos y plasmáticas.

En tejido tumoral muestra una tinción focal citoplasmática con refuerzo paranuclear sin variación en intensidad pero sí en porcentaje de células teñidas, por ello no realizamos una valoración semicuantitativa, sino que valoramos únicamente el porcentaje de células teñidas, estableciendo el límite para la positividad en el 10%, no en el 20% como en estudios previos (153).

- 0: Negativo; 1: Presencia de células teñidas en un porcentaje superior al 10%

5.1.5.11.- p65

Tinción nuclear y citoplasmática tenue y focal de endotelios, linfocitos, polimorfonucleares, epitelio respiratorio, acinos y ductos glandulares.

En tejido tumoral presenta una tinción nuclear focal y a veces citoplasmática. Se valora la tinción nuclear:

- 0: Negativo; 1: Positividad en al menos el 10% de las células tumorales

5.1.5.12.- TNFa

Muestra una tinción citoplasmática tenue en el epitelio respiratorio, más marcada en el componente apical. Esta tinción tenue citoplasmática se observa también en el epitelio ductal glandular y células serosas de las glándulas seromucosas. Tiñe nervios, vasos, células plasmáticas y estroma en las áreas de erosión epitelial.

En tejido tumoral muestra una tinción citoplasmática uniforme difusa con variabilidad de intensidad.

- 0: Negativo; 1: Positivo con intensidad moderada; 2: Positivo con intensidad alta

5.1.5.13.- *iNOS*

En epitelio respiratorio sano muestra una tinción citoplasmática apical tenue, granular y a veces de membrana también, similar a la que se observa en las glándulas seromucosas, tanto en acinos como en epitelio ductal. Tiñe también células plasmáticas y mastocitos.

En tejido tumoral muestra una tinción citoplasmática y de membrana difusa. Ocasionalmente presenta una tinción nuclear.

0: Negativo; 1: Positivo con intensidad moderada; 2: Positivo con intensidad alta

5.1.5.14.- *STAT3*

Tinción inespecífica difusa sin variaciones en la intensidad que tiñe por igual epitelio sano y tumoral en diferentes muestras tomadas para control.

5.1.5.15.- *IL6*

Tinción inespecífica difusa sin variaciones en la intensidad que tiñe por igual epitelio sano, tumoral, músculo liso, células endoteliales y linfocitos.

5.2.- MUESTRAS DE TEJIDO SANO

5.2.1.- PACIENTES Y MUESTRAS EMPLEADAS

Se toman muestras de 53 pacientes operados de ITAC en el Servicio de Otorrinolaringología del Hospital Universitario Central de Asturias correspondientes a mucosa sana adyacente a tejido tumoral. Se obtiene también representaciones de mucosa nasal de fosa contralateral en 20 de estos pacientes, siendo el tejido fijado en formol y embebido en parafina.

5.2.2.- ESTUDIO DE CARACTERÍSTICAS HISTOLÓGICAS

5.2.2.1.- Epitelio mucoso: Se valora la presencia de representación de epitelio respiratorio habitual.

Metaplasia escamosa: Se valora que exista transformación en epitelio estratificado plano tanto maduro como inmaduro.

Metaplasia cuboidea: Se valora la presencia de metaplasia cuboidea, descrita por Wilhelmsson (57) como un epitelio mono o bi-estratificado con células cuboideas a nivel superficial.

Hiperplasia cilindrocelular: Se valora que exista hiperplasia mucosecretora, de células caliciformes y también la presencia en ocasiones de epitelio hiperplásico de tipo transicional.

Metaplasia intestinal: Se valora tras el estudio inunohistoquímico con CQ20, se observa que histológicamente difiere poco del epitelio respiratorio con hiperplasia cilindrocelular de tipo mucosecretor.

Displasia: Se valora la presencia de un epitelio desorganizado constituido por células que muestran rasgos atípicos como aumento de la relación núcleo/citoplasma, pleomorfismo y aumento de la actividad proliferativa.

5.2.2.2.- Erosión: Se valora la presencia o ausencia de áreas con pérdida del epitelio de revestimiento mucoso.

5.2.2.3.- Membrana basal: Se valora el espesor de la membrana basal y se consideran que existe engrosamiento de la membrana basal cuando tiene un espesor mayor de 10 micras, estableciendo tres categorías; **0:** cuando no existe engrosamiento de la membrana basal; **1:** cuando el engrosamiento es leve y **2:** cuando el engrosamiento es moderado.

5.2.2.4.- Fibrosis: Se valora que esté ausente o presente y se considera que existe fibrosis cuando hay un exceso de tejido conectivo fibroso a nivel estromal, como consecuencia de un proceso reparativo o reactivo a un proceso inflamatorio crónico.

5.2.2.5.- Edema: Se observa si existe acumulación de líquido intersticial estromal. Se valora como; **0:** ausente; **1:** presente leve y **2:** presente moderado.

5.2.2.6.- Infiltrado inflamatorio: Se valora la presencia de infiltrado inflamatorio a nivel estromal, tanto la cantidad de infiltrado (leve o moderado) como el tipo de infiltrado, si está formado por linfocitos, eosinófilos o neutrófilos.

5.2.3.- ESTUDIO INMUNOHISTOQUÍMICO: TÉCNICAS E INTERPRETACIÓN

Para el estudio inmunohistoquímico de mucosa sana se revisan todos los casos y se seleccionan los bloques más representativos en los que se realizan las técnicas.

El mecanismo de realización de las técnicas inmunohistoquímicas es igual al expuesto en el apartado 4.1.4.

En la interpretación de las mismas existen variaciones:

5.2.3.1.- Citoqueratina 20

Suele presentar una tinción focal, de membrana y discretamente citoplasmática.

0: Ausencia de tinción; **1:** Presencia de tinción

5.2.3.2.-p53

Se observa una llamativa variación en la intensidad de la tinción nuclear con lo que se valoran la intensidad y el porcentaje de células teñidas:

- Intensidad: **0:** negativo; **1:** Positivo débil; **2:** Positivo moderado; **3:** Positivo intenso.

- Porcentaje: **0:** ≤5%; **1:** >5-10%; **2:** >10-20%; **3:** >20

De acuerdo con el score IRS=intensidad x porcentaje de células teñidas se clasificó como valor: **0:** 0-1; **1:** 2-3; **2:** 4-5-6

5.2.3.3.- p16

Muestra una tinción citoplasmática y nuclear de intensidad moderada y focal. Se valora el porcentaje de células teñidas dando los siguientes valores:

0: Ninguna célula positiva; **1:** ≥1-10%; **2:** ≥10-25%; **3:** ≥25-50%; **4:** ≥50%

5.2.3.4.- *β-catenina*

Tinción de membrana completa en epitelio respiratorio, ductal y glandular. No se observa tinción nuclear en ningún caso.

0: Ausencia total de tinción de membrana; 1: Presencia de tinción a nivel de la membrana citoplasmática

5.2.3.5.- *ki67*

Tinción nuclear con variabilidad focal.

0: < 5%; 1: ≥5-10%; 2: ≥10%

5.2.3.6.- *E-Cadherina*

Tinción de membrana completa en epitelio respiratorio, ductal y glandular. No se observa tinción nuclear en ningún caso.

0: Ausencia total de tinción de membrana; 1: Presencia de tinción a nivel de la membrana citoplasmática

5.2.3.7.- *COX2*

Presenta una positividad discreta y focal, de localización citoplasmática con refuerzo de membrana nuclear.

0: Negativo; 1: Presencia de células teñidas en un porcentaje superior al 10%

5.2.3.8.- *p65*

Tinción nuclear y citoplasmática tenue y focal.

0: Negativo; 1: Positividad en al menos el 10% de las células tumorales

5.2.3.9.- *TNFalfa*

Muestra una tinción citoplasmática difusa de intensidad variable.

0: Ausencia de tinción; 1: Presencia de tinción de intensidad débil; 2: Presencia de tinción de intensidad moderada

5.2.3.10.- *iNOS*

En epitelio respiratorio sano muestra una tinción citoplasmática apical tenue, granular y a veces de membrana también.

0: Ausencia de tinción; 1: Presencia de tinción de intensidad débil; 2: Presencia de tinción de intensidad moderada

5.3.- ANÁLISIS ESTADÍSTICO

Para el análisis estadístico de los resultados IHQ y parámetros clínico-patológicos se aplicó el test de Chi-Cuadrado (χ^2). Se calcularon las curvas de supervivencia mediante el método de Kaplan-Meier. Las diferencias entre los tiempos de supervivencia se analizaron mediante el método de long-rank. Se llevó a cabo un análisis multivariante (para examinar el impacto relativo de las variables que dieron resultados significativos en el análisis univariante) mediante el método de regresión de Cox (*Forward Wald*). Los valores p corresponden a test bilaterales. Se consideró significativo el p valor $\leq 0,05$. Para todo ello se empleó el programa informático SPSS 19.0 (SPSS IBM Statistics).

Para el análisis estadístico se agruparon los resultados de algunas variables. En el caso del subtipo histológico tumoral agrupamos el subtipo histológico papilar con colónico y sólido con mucinoso. También se ha hecho el análisis estadístico para variables inmunohistoquímicas con los grupos resultantes de las valoraciones iniciales y posteriormente agrupamos algunas de esas variables

6. RESULTADOS

6.1.- CARACTERIZACIÓN CLÍNICA E HISTOLÓGICA DE LOS ADENOCARCINOMAS NASOSINUSALES TIPO INTESTINAL

6.1.1.- PERFIL CLÍNICO Y EPIDEMIOLOGICO DE LA MUESTRA

La muestra constó de 98 casos. 95 pacientes eran hombres (97%) y 3 mujeres (3%) con edades comprendidas entre los 45 y 92 años, siendo la media de 65 años. 84 casos (87%) presentaban antecedentes de exposición al polvo de la madera con un tiempo de exposición medio de 32 años (rango 1 a 60 años). Presentaban hábito tabáquico 52 casos (54%) y hábito enólico 49 (51%). El periodo de seguimiento de los pacientes fue de un mínimo de 1 mes hasta los 217 meses (media de 40 meses).

Tabla IV: Resumen de las principales variables clínico-epidemiológicas

	Frecuencia de positivos (%)	Frecuencia de negativos (%)
Exposición a madera (n=97)	84 (87)	13 (13)
Tabaco (n=97)	52 (54)	45 (46)
Alcohol (n=97)	49 (51)	48 (49)

De los 98 casos, se diagnosticaron en estadio local T1 el 33% (32 casos), en T2 el 12% (12 casos), en T3 el 33% (32 casos), en T4a el 13% (13 casos) y en T4b el 9% (9 casos). Las supervivencias a los 5 años de cada uno de los estadios fueron del 60% para T1, 76% para T2, 41% para T3, 10% para T4a y 0% para T4b. Los estadios de enfermedad local (T) en el momento del diagnóstico se resumen en la figura 12.

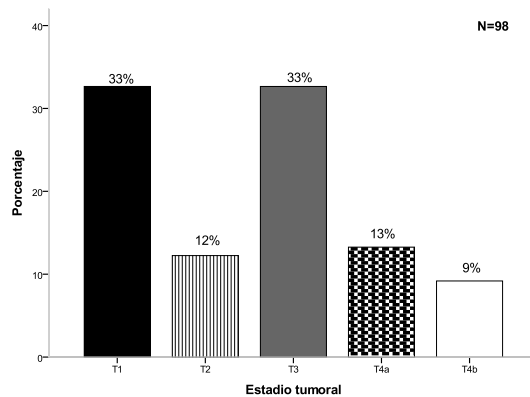


Figura12: Estadio local T de los ITAC en el momento del diagnóstico.

6.1.2.- SUBTIPO HISTOLÓGICO

Se revisaron todos los casos confirmando el diagnóstico de ITAC. Se subclasificaron siguiendo el sistema modificado de Barnes et al. (8) eliminando el subtipo histológico mixto y encuadrando estos tumores según el componente de peor pronóstico, no el predominante. Observamos que 8 tumores eran de tipo papilar (8%), 49 colónicos (50%), 10 sólidos (10%) y 31 mucinosos (32%) (Fig.13).

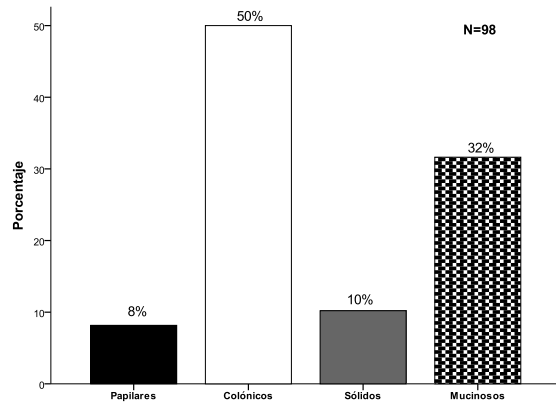


Fig13: Porcentajes de los subtipos histológicos de los ITAC.

Aún así, recogimos todos los subtipos tumorales que encontramos en cada caso y obtuvimos 36 casos (37%) con tumores mixtos. Las combinaciones más frecuentes se produjeron entre los subtipos papilar y colónico: 21 casos (58 % de todos los tumores mixtos) y entre colónico y mucinoso: 9 casos (25% de todos los tumores mixtos) (Figura 14).

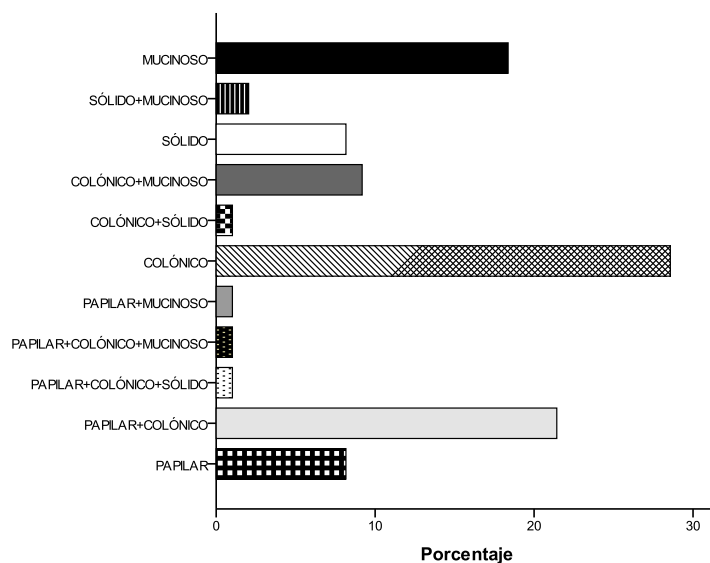


Fig14: Casos con ITAC mixtos; porcentajes de las distintas asociaciones.

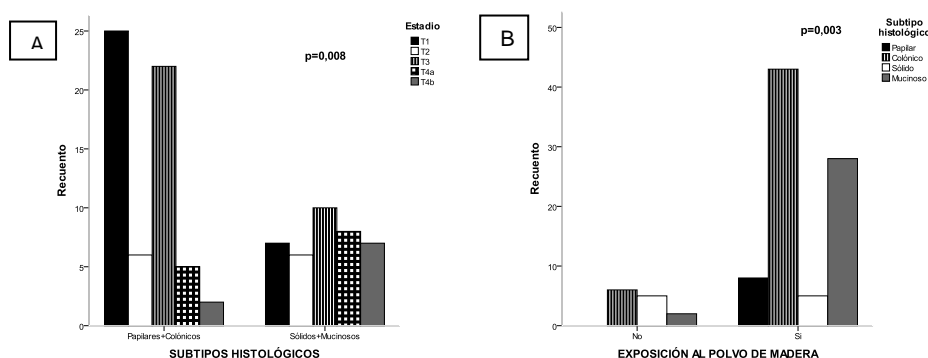
6.1.3.- RELACIONES ENTRE LOS RASGOS CLÍNICO-PATOLÓGICOS

Los diferentes subtipos histológicos mostraron rasgos clínicos variables, siendo más frecuentes los antecedentes de exposición al polvo de madera en los tipos histológicos papilar, colónico y mucinoso. Los tumores de tipo sólido fueron los que tuvieron un mayor porcentaje diagnósticos en estadio local avanzado. Los resultados se reflejan en la tabla V.

Tabla V: Esquema en el que se resumen de las características clínicas de la muestra según los distintos subtipos histológicos.

		Total n=98(%)	Papilar n=8(%)	Colónico n=49(%)	Sólido (n=10)	Mucinoso (n=31)
Edad Media	65 años (45-92)					
Género	Hombre	95(97)	8(100)	47(96)	9(90)	31(100)
	Mujer	3(3)	0	2(4)	1(10)	0
Trabajador de la Madera	Si	84(86)	8(100)	43(88)	5(50)	28(90)
	No	13(13)	0	6(12)	5(50)	2(6)
Fumador	Desconocido	1(1)	0	0	0	1(4)
	Si	52(53)	6(75)	27(55)	5(50)	14(45)
	No	45(46)	2(25)	22(45)	5(50)	16(52)
Estadio local Tumoral	Desconocido	1(1)	0	0	0	1(3)
	T1	32(33)	2(25)	23(47)	1(10)	6(19)
	T2	12(12)	2(25)	4(8)	0	6(19)
	T3	32(33)	4(50)	16(33)	3(30)	9(29)
	T4a	13(13)	0	4(8)	3(30)	6(19)
T4b	9(9)	0	2(4)	3(30)	4(14)	
Media de seguimiento	40 (1-217)					

Los subtipos histológicos papilares y colónicos se diagnosticaron con mayor frecuencia en estadios T1 y T3 seguidos de T2 y por último T4a y b. Los subtipos sólido y mucinoso fueron más frecuentemente diagnosticados en estadios T4a y T4b ($p=0,008$). Separando los tumores en dos subgrupos, el primero que comprendía los estadios T1, T2 y T3 y el segundo los estadios T4a y T4b vemos que se diagnosticaron en estadios más avanzados los tumores con componentes sólido ($p<0,001$) a diferencia de los que tenían componente papilar y colónico ($p=0,031$ y $p=0,028$ respectivamente). La mayor parte de la muestra tenía antecedentes de exposición al polvo de madera y en casi todos los subtipos histológicos fue mayor el número de pacientes expuestos que no expuestos, a excepción del grupo de pacientes con tumores de tipo sólido en el que es igual el número de casos con antecedentes de exposición al polvo de madera que sin antecedentes. ($p=0,004$) (Fig. 15).

**Fig. 15:** A) Asociaciones entre el subtipo histológico y el estadio y B) Y entre el subtipo histológico y los antecedentes de exposición al polvo de madera.

6.2.- DATOS DE SEGUIMIENTO Y RASGOS CLINICO-PATOLÓGICOS RELACIONADOS CON EL PRONÓSTICO Y LA SUPERVIVENCIA

El seguimiento desde el diagnóstico varía entre 1 y 134 meses, siendo la media de 40,69 meses. Durante el seguimiento fallecieron 49 pacientes (50%), 39 (40%) por causa de la enfermedad y 10 (10%) por otras causas. Al final del seguimiento, 49 pacientes estaban vivos

(50%), 28 de ellos libres de enfermedad (29%). Recibieron tratamiento prequirúrgico 11 pacientes (11%); 5 de ellos con radioterapia (5%); un caso con quimioterapia concomitante. Los 6 restantes habían sido sometidos a cirugías previas incompletas (6%). Se pautó tratamiento complementario en 66 pacientes (68%). Todos ellos radioterápico a excepción de un caso que recibió quimioterapia paliativa. Durante el seguimiento 13 pacientes presentaron metástasis (13%), 48 pacientes recidiva locoregional (49%) y extensión intracraneal 17 pacientes (17%). Las recidivas locoregionales se producen en un intervalo de tiempo que va de 0 meses a 108 meses, siendo la media de aparición de las mismas a los 19 meses.

Tabla VI: Esquema resumen de las características clínicas de toda la muestra y de los distintos subtipos histológicos por separado.

	Casos positivos (%)		Casos Negativos (%)
Exitus (n=97)	39 (40)*	10 (10)**	48 (50)
Vivos (N=97)	28(29)***	20(21)****	49(50)
Tto preqx [†] (n=98)	11 (11)		87 (89)
Tto postqx ^{††} (n=97)	66 (68)		31 (32)
Metástasis (n=98)	13 (13)		85 (87)
Recidivas (n=98)	48 (49)		50 (51)
Invasión intracraneal (n=97)	17 (17)		80 (83)

*: Exitus por la enfermedad; **: Exitus por otra causa;***: Vivos sin enfermedad; ****: Vivos con enfermedad [†]: Tratamiento prequirúrgico; ^{††}: Tratamiento postquirúrgico.

La invasión intracraneal se asoció de forma significativa con el subtipo histológico ($p=0,04$) y el subtipo histológico agrupado ($p=0,013$) (Fig.15). De 17 pacientes que presentaron invasión intracraneal, 8 tenían tumores de tipo mucinoso, 4 colónicos, 4 sólidos y sólo se observó en un caso de tumor papilar (Figura 15). El 41% de los pacientes con invasión intracraneal tenían componente de tumor sólido. Proporcionalmente, los tumores sólidos y mucinosos también mostraron mayor número de recidivas. El 60% de los tumores sólidos y el 58% de los tumores mucinosos presentaron recidivas, frente a un 47% de los colónicos y un 12% de los papilares. Además de la asociación con el subtipo histológico ($p=0,04$) y con el subtipo histológico agrupado ($p=0,027$), se observó que los casos con metástasis y recidivas son más frecuentes que los casos sin metástasis ni recidivas entre los ITAC con componente de tumor sólido ($p=0,048$), al igual que en los que tenían componente de tumor mucinoso ($p=0,049$). Los tumores que tenían componente de tumor de tipo sólido, presentaron una frecuencia de metástasis del 31% frente al 13% de frecuencia metastásica general. Sólo un 12% de los tumores sin componente de tumor sólido presentaron metástasis. Además de asociarse con el subtipo histológico ($p=0,003$) y el subtipo histológico agrupado ($p=0,004$), los exitus fueron más frecuentes en los tumores con componente sólido ($p=0,004$) y mucinoso ($p=0,014$) y menos frecuente en los que presentaban componente de tumor papilar ($p=0,004$).

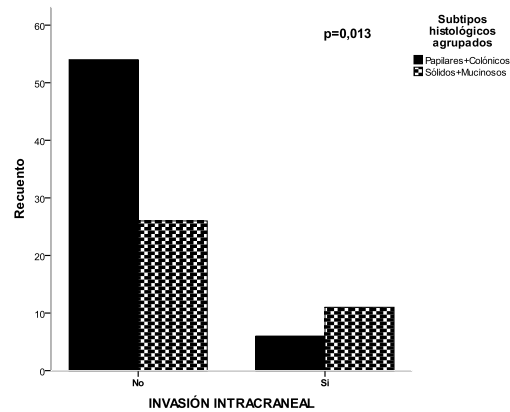


Fig. 15: Relación entre el subtipo histológico agrupado en tumores papilares con colónicos y sólidos con mucinosos y la presencia o no de invasión intracranial.

Otra característica clínica fuertemente relacionada con el exitus por la enfermedad fue la presencia de metástasis ($p < 0,001$), los casos que muestran metástasis mueren en un 91,6%. Las recidivas también se asociaron con el exitus ($p < 0,001$), el 62% de los pacientes con recidivas de la enfermedad son exitus por la misma debido a las cirugías de rescate. Un 82,3% de pacientes con invasión intracranial, mueren también a causa de la enfermedad ($p < 0,001$).

Tabla VII: Cuadro que representa la frecuencia de recidivas, metástasis, invasión intracranial y exitus en toda la muestra y en cada subtipo tumoral.

		Total N=98(%)	Papilar N=8(%)	Colónico N=49(%)	Sólido N=10(%)	Mucinoso N=31(%)
Recidivas	Si	48(49)	1(12)	23 (47)	6 (60)	18 (58)
	No	50(51)	7(88)	26 (53)	4 (40)	13 (42)
	Desconocido	0	0	0	0	0
Metástasis	Si	13(13)	1(12)	3 (6)	2 (20)	7 (22)
	No	85(87)	7(88)	46 (94)	8 (80)	24 (78)
Invasión intracranial	Si	17(17)	1(12)	4 (8)	4 (40)	8 (26)
	No	80(81)	7(88)	45 (92)	6 (60)	22 (71)
	Desconocido	1(2)	0	0	0	1 (3)
Estatus	Vivo	48(49)	6	29 (59)	2 (20)	11 (36)
	Exitus por la enfermedad	39(40)	1	13 (27)	7 (70)	18 (58)
	Exitus por otras causas	10(10)	1	6 (12)	1 (10)	2 (6)
	Desconocido	1(1)	0	1 (2)	0	0

6.2.1. – CARACTERÍSTICAS CLÍNICAS Y SUPERVIVENCIA

La supervivencia específica a los 5 años en estos tumores ha sido del 43% (Fig.16)

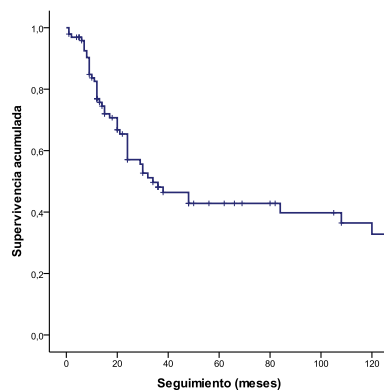


Fig. 16: Supervivencia global a los 120 meses del seguimiento.

El estadio local avanzado empeoraba la supervivencia global ($p < 0,001$ / HR: 11,299). Ésta disminuía progresivamente con el estadio, de T1 a T4, a excepción de los casos en estadio T2 que tienen mejor supervivencia que el estadio T1. La supervivencia a los 5 años para T1 era del 60%, para T2 del 76%, para T3 del 41%, para T4a del 10% y T4b del 0%. La invasión intracraneal fue la característica clínica que más ensombrecía la supervivencia global ($p < 0,001$ /HR: 11,297), muy pocos pacientes han presentado invasión intracraneal, todos ellos con muy mal pronóstico, al igual que la presencia de enfermedad metastásica. Las recidivas disminuían la supervivencia específica menos bruscamente ($p = 0,009$ / HR: 12,513) (Fig. 17).

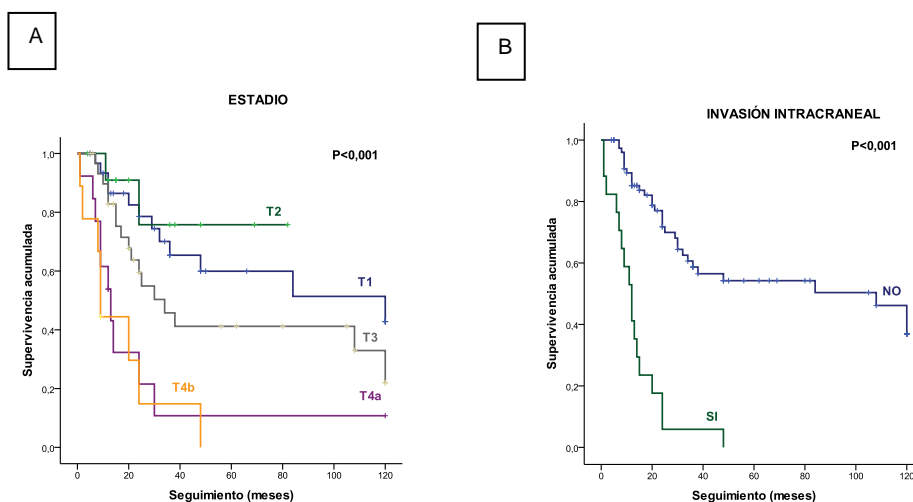


Fig. 17: A) Gráfica de supervivencia de los pacientes en función del estadio y B) En función de la invasión intracraneal.

6.2.2. – SUBTIPO HISTOLÓGICO, SUPERVIVENCIA Y TIEMPO LIBRE DE ENFERMEDAD

El seguimiento ha mostrado que la mayor supervivencia específica se daba en los tumores de tipo papilar, seguidos de los de tipo colónico, mucinoso y sólido, respectivamente ($p < 0,001$ /HR: 12,513). La presencia de componente de tipo papilar confería un mejor

pronóstico ($p=0,007$ / HR: 12,513), y la presencia de componente de tipo sólido ($p<0,001$ /HR: 12,513) y mucinoso ($p=0,014$ /HR: 12,513) peor pronóstico (Fig. 18).

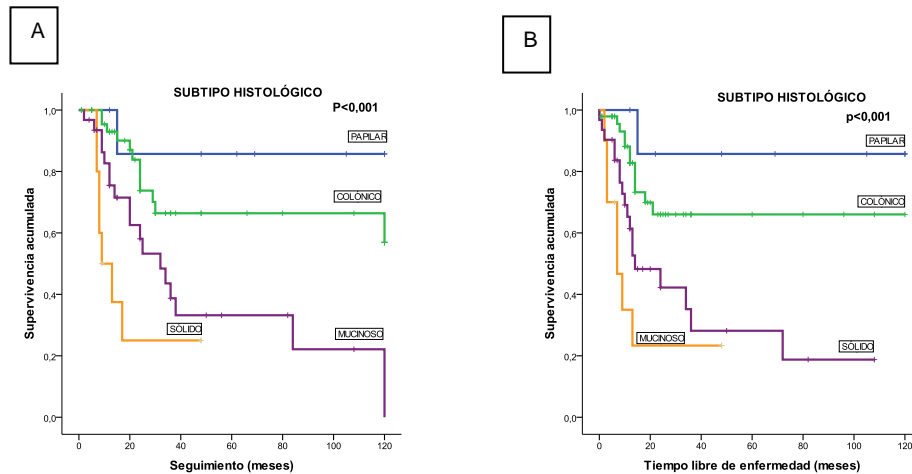


Fig 18: Gráficas de supervivencia (A) y tiempo libre de enfermedad (B) de los pacientes en función del subtipo histológico.

En cuanto al tiempo libre de enfermedad, entendido como el tiempo que transcurre desde el momento del diagnóstico hasta que reaparece la enfermedad (metástasis/recidiva) o bien fallece el paciente, éste fue mayor en los tumores de tipo papilar, seguido de los de tipo colónico, sólido y mucinoso ($p=0,001$ /HR: 5,547). La presencia de componente tumoral de tipo papilar aumentó el tiempo libre de enfermedad ($p=0,018$ /HR: 5,547), al contrario sucedía en los tumores que tenían componente de tumor sólido ($p=0,001$ / HR: 5,547) o mucinoso ($p=0,028$ /HR: 5,547) (Fig. 18).

6.3.- MARCADORES INMUNOHISTOQUÍMICOS EN ADENOCARCINOMAS NASOSINUSALES DE TIPO INTESTINAL

Se realizaron 14 marcadores IHQ que dividimos en 6 subgrupos. En cada subgrupo determinamos las frecuencias de expresión inmunohistoquímica: en toda la muestra, en los casos con antecedentes de exposición al polvo de madera, sin antecedentes de exposición, y en cada uno de los subtipos histológicos (Fig.19).

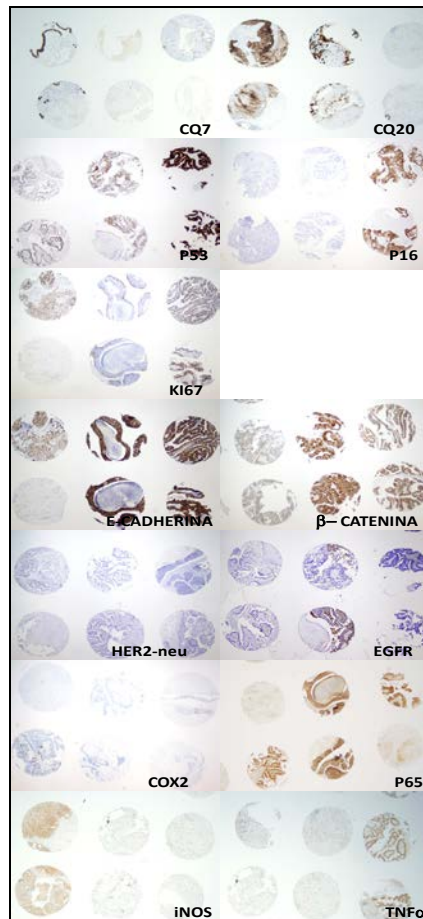


Fig.19: Tissue arrays de los diferentes marcadores inmunohistoquímicos (40 aumentos)

6.3.1.- FILAMENTOS INTERMEDIOS DEL CITOESQUELETO: CQ7 Y CQ20

Presentaron positividad para CQ7 el 44% de los tumores de la muestra (38/86 casos) y fueron negativos el 56% (48/86 casos). Proporcionalmente, el subtipo histológico con mayor porcentaje de casos positivos fue el sólido con un 78% (7/9 casos positivos), seguido del colónico con un 46% (20/43 casos positivos), el mucinoso con un 44% (9/26 casos positivos) y por último el papilar con un 25% (2/8 casos positivos). Los pacientes expuestos al polvo de madera fueron positivos para CQ7 en un 41% (29/72), frente al 62% de casos positivos entre los que no presentan antecedentes de exposición (5/13) (Tabla VIII) (Fig 21).

Para la CQ20 se observó positividad en un 73% de la muestra (66/90 casos). En los pacientes no expuestos al polvo de madera los casos positivos suponían el 46% (6/13 casos) frente al 78% (59/76) de entre los expuestos. Los subgrupos histológicos más frecuentemente positivos y con mayor intensidad de tinción fueron los papilares y colónicos seguidos de los mucinosos (Fig.20).

El patrón CQ20-/CQ7- se ha visto en un 13% de los tumores (11 casos: 6 de ellos de tipo mucinosos, 4 colónicos y 1 sólido). El patrón CQ20-/CQ7+ en un 14% (12 casos: 7 eran tumores de tipo sólido, 2 mucinosos, 2 colónicos, 1 papilar). CQ20+/CQ7- se observó en el 42% (36 casos: 6 tumores papilares, 18 colónicos, 1 sólido, 11 mucinosos). CQ20+/CQ7+ se dió en el 31% (26 casos: 1 de tipo papilar, 18 colónicos y 7 mucinosos).

Tabla VIII: Cuadro resumen de los resultados del estudio inmunohistoquímico para CQ7 y CQ20 en toda la muestra y separando la muestra en función de la exposición al polvo de madera y los distintos subtipos histológicos.

		TODA LA MUESTRA N(%)	MADERA N(%)	NO MADERA N(%)	PAPILAR N(%)	COLONICO N(%)	SOLIDO N(%)	MUCINOSO N(%)
CQ7 (N=86)	-	48(56)	43(59)	5(38)	6(75)	23(54)	2(22)	17(66)
	+	14(16)	13(18)	1(8)	0	10(23)	1(11)	3(11)
	++	24(28)	16(23)	7(54)	2(25)	10(23)	6(67)	6(23)
CQ20 (N=90)	-	24(27)	17(22)	7(54)	1(12)	6(13)	8(89)	9(32)
	+	29(32)	25(33)	3(23)	2(25)	17(38)	0	10(36)
	++	37(41)	34(45)	3(23)	5(63)	22(49)	1(11)	9(32)

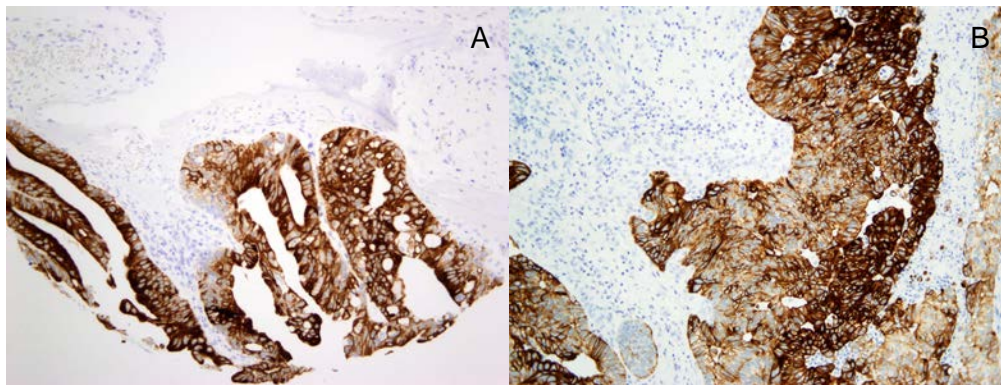


Fig. 20: A: Microfotografía con ITAC de tipo colónico con positividad difusa para CQ7 (200 aumentos). B: ITAC de tipo colónico con positividad difusa para CQ20 (200 aumentos).

6.3.2.- GENES SUPRESORES TUMORALES (P53, P16), β -CATENINA NUCLEAR

Mostraron positividad para p53 (en más del 10% de las células) un 72% de los tumores (65/91 casos) siendo similar entre pacientes expuestos (57/79 casos positivos) y en los no expuestos al polvo de la madera (8/11 casos positivos). El mayor porcentaje de casos positivos se encuentra entre los tumores de subtipo papilar con un 87% (7/8), seguido de los colónicos con un 80% (36/45), sólidos con un 67% (6/9) y por último los mucinosos con un 55% (16/29) (Tabla IX) (Fig. 21).

La expresión de p16 se ha perdido (<10% de células tumorales positivas) en un 64% de los tumores (56/88). El porcentaje de casos negativos ha sido mayor en los pacientes expuestos al polvo de la madera en los que supone el 66% (50/76), que en los no expuestos, con un 45% de casos negativos (5/11). Las diferencias entre los distintos subtipos tumorales son pequeñas, llama la atención la presencia de casos con alto porcentaje de células positivas en el subgrupo de los tumores sólidos (56% de casos con más del 30% de células positivas).

La expresión nuclear de β -catenina se ha observado en un 31% de la muestra (28/91). En cuanto a los subgrupos histológicos, la mayor frecuencia de casos positivos la encontramos en los tumores papilares con un 50% de casos positivos (4/8) seguidos de los sólidos con un 44% (4/9), los colónicos con un 34% (16/47) y por último, con una diferencia importante, los de tipo mucinoso con un 15% (4/27).

Tabla IX: Cuadro resumen de los resultados del estudio inmunohistoquímico para p53, p16 y β -catenina nuclear en toda la muestra y separando la muestra en función de la exposición al polvo de madera y los distintos subtipos histológicos.

		TODA LA MUESTRA N (%)	MADERA N (%)	NO MADERA N (%)	PAPILAR N (%)	COLONICO N (%)	SOLIDO N (%)	MUCINOSO N (%)
P53 N=91	<10%	26(28)	22(28)	3(27)	1(12)	9(20)	3(33)	13(45)
	10-50%	18(20)	13(16)	5(46)	2(25)	7(16)	5(56)	4(14)
	>50%	47(52)	44(56)	3(27)	5(63)	29(64)	1(11)	12(41)
P16 N=88	<10%	56(64)	50(66)	5(45)	5(63)	29(68)	2(22)	20(72)
	10-30%	13(15)	12(16)	1(9)	3(37)	4(9)	2(22)	4(14)
	>30-50%	10(11)	6(8)	4(37)	0	6(14)	4(45)	0
	>50%	9(10)	8(10)	1(9)	0	4(9)	1(11)	4(14)
β-CATN* N=82	-	63(69)	54(69)	8(67)	4(50)	31(66)	5(56)	23(85)
	+	28(31)	24(31)	4(33)	4(50)	16(34)	4(44)	4(15)

* β -CATN: B-catenina nuclear.

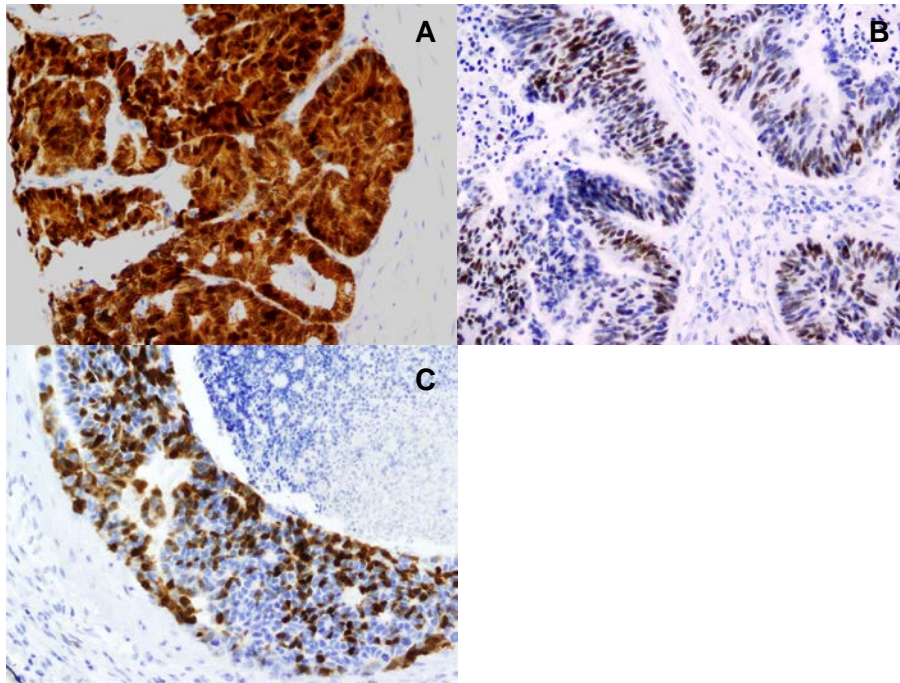


Fig. 21: A) Tinción IHQ en tumor de tipo colónico, observándose tinción difusa e intensa, nuclear y citoplasmática para β -catenina (200 aumentos) B) Tinción nuclear intensa y focal para p53 en tumor de tipo colónico (200 aumentos); C) Tinción nuclear y focal para p16 en un tumor de tipo sólido (200 aumentos)

6. 3.4.- FACTOR DE PROLIFERACIÓN KI67

El factor de proliferación Ki-67 ha sido positivo en el 98% de los casos (83/85) con un porcentaje de células positivas mayor del 50% en el 23% de los casos (20/85). No se han observado casos negativos entre los pacientes no expuestos al polvo de madera, pero los casos positivos, en comparación con los pacientes expuestos, mostraron un porcentaje menor de células tumorales positivas. Las diferencias entre subtipos histológicos no han sido llamativas, lo único llamativo es que no se observa ningún caso de tumor sólido con un porcentaje de células positivas mayor del 50% (tabla X) (Fig.22).

Tabla X: Cuadro resumen de los resultados del estudio inmunohistoquímico para Ki67 en toda la muestra y separando la muestra en función de la exposición al polvo de madera y los distintos subtipos histológicos.

		TODA LA MUESTRA N(%)	MADERA N(%)	NO MADERA N(%)	PAPILAR N(%)	COLONICO N(%)	SOLIDO N(%)	MUCINOSO N(%)
KI67	<5%	2(2)	2(3)	0	0	0	1(11)	1(4)
	>5-25%	37(44)	31(42)	6(55)	4(50)	19(45)	3(33)	11(42)
	>25-50%	26(31)	22(30)	3(27)	2(25)	11(26)	5(56)	8(31)
N=85	>50%	20(23)	18(25)	2(18)	2(25)	12(29)	0	6(23)

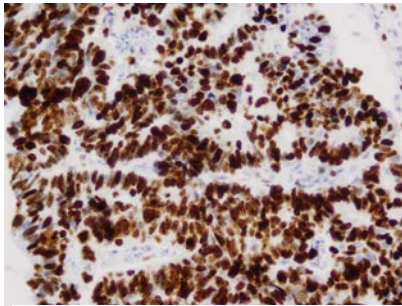


Fig 22: Tinción nuclear difusa para Ki67 en tumor de tipo colónico (200 aumentos).

6.3.5. - RECEPTORES DE FACTORES DE CRECIMIENTO: EGFR, HER2-neu

El HER2-neu ha sido débilmente positivo en 8/95 tumores (8%) de los casos, todos ellos relacionados con la exposición al polvo de la madera. Los únicos subtipos que mostraron positividad fueron el papilar con un 12% de casos positivos (1/8) y el colónico con un 15% (7/48) (Tabla XI).

En cuanto al EGFR, en un 4% de los tumores se observó positividad (4/90), únicamente en pacientes expuestos al polvo de madera y tumores de tipo colónicos (2 casos), sólido (1 caso) y mucinoso (1 caso) (Fig.23).

Tabla XI: Cuadro resumen de los resultados del estudio inmunohistoquímico para HER2-neu y EGFR en toda la muestra y separando la muestra en función de la exposición al polvo de madera y los distintos subtipos histológicos.

		TODA LA MUESTRA N(%)	MADERA N(%)	NO MADERA N(%)	PAPILAR N(%)	COLONICO N(%)	SOLIDO N(%)	MUCINOSO N(%)
HER2-neu	-	87(92)	73(90)	13(100)	7(88)	41(85)	10(100)	29(100)
	+	8(8)	8(10)	0	1(12)	7(15)	0	0
EGFR	-	86(96)	74(96)	11(92)	8(100)	44(96)	7(88)	27(96)
	+	3(3)	2(3)	1(8)	0	2(4)	0	1(4)
	++	1(1)	1(1)	0	0	0	1(12)	0

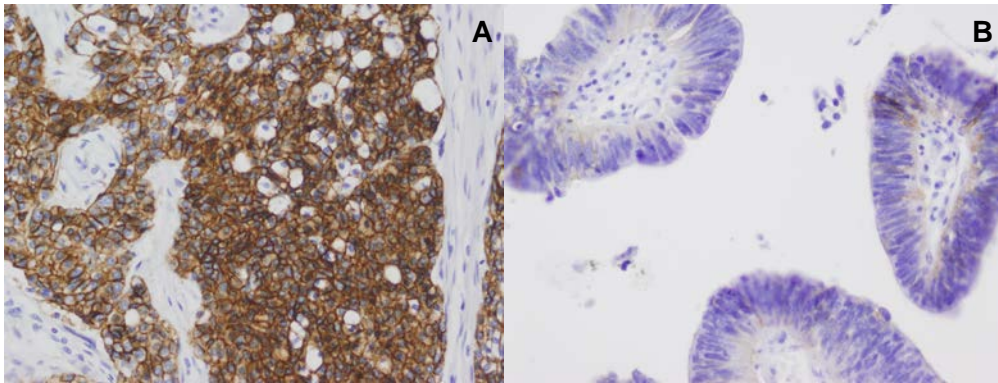


Fig 23: A) Tinción de membrana completa, intensa y difusa para EGFR en un tumor de tipo sólido (200 aumentos); B) Tinción para HER2- neu focal, de intensidad muy débil y citoplasmática en un tumor de tipo papilar (200 aumentos)

6. 3.6.- PROTEINAS DE ADHESIÓN CELULAR: E-CADHERINA Y β -CATENINA DE MEMBRANA

En ningún caso se observó pérdida de expresión de E-cadherina, únicamente se apreciaron variaciones en la intensidad, mostrando mayor frecuencia de tinción débil los pacientes expuestos al polvo de madera con un 8% de casos con tinción débil (6/91), así como los subtipos colónico con un 2% (1/44) y mucinoso con un 17% (5/30). En el resto de subgrupos presentan tinción intensa y difusa (Tabla XII).

La β -catenina presentó un 3% de casos negativos para tinción de membrana y citoplasmática (3/85). Estos casos se encontraban entre los expuestos al polvo de la madera y suponen el 5% de los tumores de éste subgrupo (3/72). Fueron un tumor del subtipo colónico 2% de los casos dentro de este subgrupo (1/43) y dos del subtipo mucinoso, un 8% de los mismos (2/26) (Fig.24).

Tabla XII: Cuadro resumen de los resultados del estudio inmunohistoquímico para E-cadherina y β -catenina en toda la muestra y separando la muestra en función de la exposición al polvo de madera y los distintos subtipos histológicos.

		TODA LA MUESTRA N(%)	MADERA N(%)	NO MADERA N(%)	PAPILAR N(%)	COLONICO N(%)	SOLIDO N(%)	MUCINOSO N(%)
E-CADHERINA N=91	+	6(7)	6(8)	0	0	1(2)	0	5(17)
	++	85(93)	72(92)	12(100)	8(100)	43(98)	9(100)	25(83)
B-CATENINA N=85	-	3(3)	3(5)	0	0	1(2)	0	2(8)
	+	16(19)	14(19)	2(17)	1(14)	6(14)	1(11)	8(31)
	++	66(78)	55(76)	10(83)	6(86)	36(84)	8(89)	16(61)

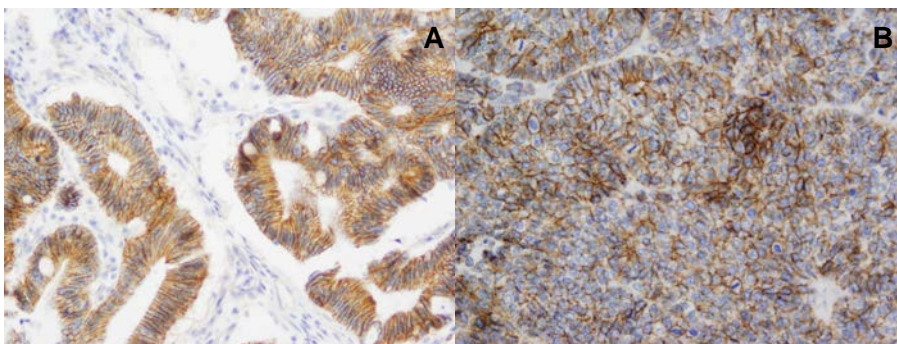


Fig 24: A) Tinción difusa para β -catenina a nivel de membrana en un tumor de tipo colónico (200 aumentos). B) Tinción difusa de membrana para E-cadherina en un tumor de tipo sólido (200 aumentos).

6.3.7.- MARCADORES RELACIONADOS CON LA INFLAMACIÓN: COX2, P65, TNF α , INOS, STAT3 E IL6

COX2 ha sido positivo en un 40% de los casos (36/91), sin apenas diferencias entre pacientes expuestos al polvo de madera y no expuestos. Entre los subtipos histológicos, los más frecuentemente positivos fueron los papilares con un 62% de casos positivos (5/8), seguidos de sólidos con un 60% (6/10), después los de tipo colónico con un 37% (17/46) y por último los mucinosos con un 29% (8/27) (Tabla XIII) (Fig. 25).

Se observó que un 37% de casos de toda la muestra ha sido positivo para p65 (36/96). El porcentaje de casos positivos fue ligeramente superior entre los expuestos al polvo de madera, en los que un 39% de casos eran positivos (32/82) frente a los no expuestos con un 31% (4/13). El subtipo histológico con más casos positivos fue el papilar, con un 63% (5/8), seguido del sólido con un 50% (5/10) (Tabla XIII) (Fig.25).

TNF- α ha sido positivo en el 98% de los casos. Sólo se ha visto un 2% de casos negativos, correspondientes al grupo de trabajadores de la madera y al subtipo de tumores mucinosos (Tabla XIII) (Fig.25).

iNOS fue positivo en un 98% (81/84). Apenas se observaron casos negativos, sólo tres casos, uno sin antecedentes de exposición al polvo de madera y los otros dos con antecedentes. Dos de ellos sólidos y el tercero mucinoso (Tabla XIII) (Fig.25).

Las tinciones para STAT3 e IL6 se consideraron no valorables en las pruebas para la ajustar el anticuerpo. No se han realizado en los “Tissue Arrays” dado que en las pruebas previas los marcadores mostraban una tinción difusa, de intensidad constante que no discriminaba epitelio sano del tumoral, ni entre diferentes tumores, ni con el estroma representado en la muestra.

Tabla XIII: Cuadro resumen de los resultados del estudio inmunohistoquímico para p65, iNOS, COX2 y TNF α en toda la muestra y separando la muestra en función de la exposición al polvo de madera y los distintos subtipos histológicos.

		TODA LA MUESTRA N(%)	MADERA N(%)	NO MADERA N(%)	PAPILAR N(%)	COLONICO N(%)	SOLIDO N(%)	MUCINOSO N(%)
P65 N=96	-	60(63)	50(61)	9(69)	3(37)	31(66)	5(50)	21(68)
	+	36(37)	32(39)	4(31)	5(63)	16(34)	5(50)	10(32)
INOS N=84	-	3(3)	2(3)	1(8)	0	0	2(25)	1(4)
	+	62(74)	57(81)	4(31)	6(75)	32(74)	4(50)	20(80)
	++	19(23)	11(16)	8(61)	2(25)	11(26)	2(25)	4(16)
COX2 N=91	-	55(60)	47(61)	7(54)	3(37)	29(63)	4(40)	19(71)
	+	27(30)	22(29)	5(38)	2(26)	15(33)	4(40)	6(22)
	++	9(10)	8(10)	1(8)	3(37)	2(4)	2(20)	2(7)
TNFα N=87	-	2(2)	2(3)	0	0	0	0	2(7)
	+	31(36)	25(34)	6(46)	3(37)	13(30)	4(50)	11(39)
	++	54(62)	46(63)	7(54)	5(63)	30(70)	4(50)	15(54)

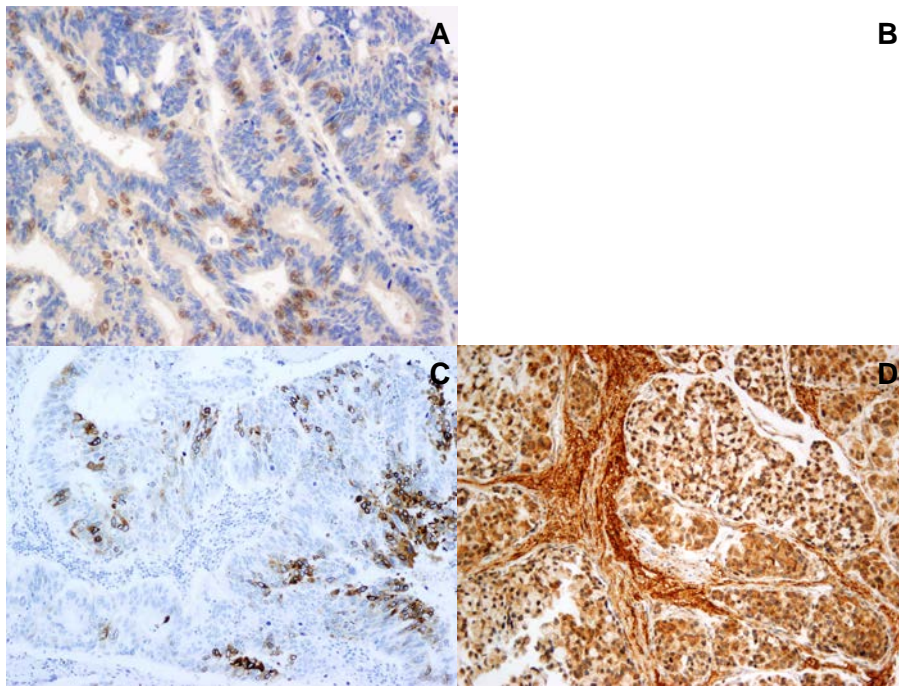


Fig 25: A) Tinción nuclear focal para p65 en un tumor de tipo colónico (200 aumentos); B) Tinción difusa, citoplasmática e intensa para iNOS en un tumor de tipo papilar (200 aumentos); C) Tinción citoplasmática con refuerzo paranuclear y focal para COX2 en un tumor de tipo colónico (200 aumentos); D) Tinción difusa, citoplasmática e intensa para TNF α en un tumor de tipo mucinoso (200 aumentos).

6.4.- RELACIÓN ENTRE LOS MARCADORES INMUNOHISTOQUÍMICOS Y LAS VARIABLES CLÍNICO-PATOLÓGICAS

6.4.1.- CQ7 y CQ20

Un 44% de los tumores mostraron positividad para CQ7. En todos los subtipos histológicos se vió un número menor de casos positivos que negativos, a excepción del subtipo sólido en el que el 78% son positivos, asociación sin significación estadística ($p=0,089$). Las metástasis fueron más frecuentes en los tumores negativos, en cambio las recidivas fueron ligeramente más frecuentes en los tumores positivos ($p=0,046$).

La CQ20 fue positiva en el 73% de los tumores y sólo en el subtipo histológico sólido fue más frecuente la ausencia de tinción que la positividad (11% positivos). Sólo un caso de tumor papilar fue negativo (87% positivos). El componente papilar tumoral y los antecedentes de exposición a madera se asociaron con positividad para la tinción ($p=0,032$ y $0,018$ respectivamente). Al contrario sucede con los tumores con componente de tumor sólido, que fueron más frecuentemente negativos para CQ20 ($p=0,001$) (Fig.26).

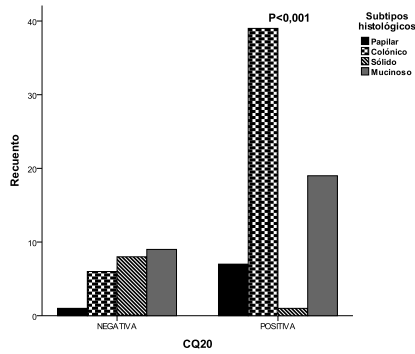


Fig. 26: Asociaciones entre la expresión de CQ20 y el subtipo histológico

6.4.2.- P53, P16, β -CATENINA NUCLEAR

El subtipo histológico con mayor número de casos negativos para p53 fue el mucinoso (45%). El que más porcentaje de casos positivos presentó es el subtipo papilar (87%). En toda la muestra, el mayor número de casos positivos pertenecían al subtipo colónico con 36 casos positivos (55%), 29 de ellos con un porcentaje de células positivas de más del 50% ($p=0,011$). Un 94% de los casos que muestran positividad en más del 50% de las células eran pacientes expuestos al polvo de madera ($p=0,062$) (Fig 27).

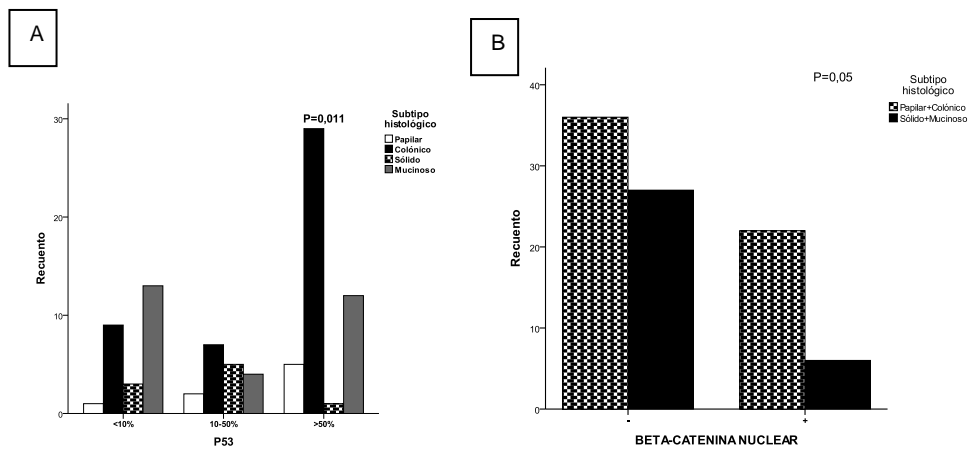


Fig 27: A: Expresión de p53 según el subtipo histológico; B: Expresión de β -catenina en función del subtipo histológico

La pérdida de expresión de p16 se ha asociado significativamente con la ausencia de enfermedad metastásica ($p=0,044$). De todos los pacientes de la muestra que no desarrollaron metástasis ni recidivas el 74% habían perdido la expresión de p16 y entre los casos que conservaron la expresión de p16, ésta en ningún caso fue en más del 50% de las células ($p=0,015$).

La expresión de β -catenina nuclear ha mostrado relación con el subtipo histológico, los tumores papilares y colónicos expresan con mayor frecuencia el marcador, con un 38% de casos positivos frente al 18% de casos positivos entre los tumores de tipo sólido y mucinoso ($p=0,05$).

6.4.3. – KI67

La tinción IHQ para Ki67 no mostró asociaciones estadísticamente significativas con ningún rasgo clínico-patológico.

6.4.4. – E-CADHERINA Y B-CATENINA DE MEMBRANA

Todos los tumores fueron positivos con la tinción de E-cadherina. Se observó una disminución en la intensidad de tinción en los tumores de tipo mucinoso y menos frecuente en los de tipo colónico ($p=0,05$) (Fig.28).

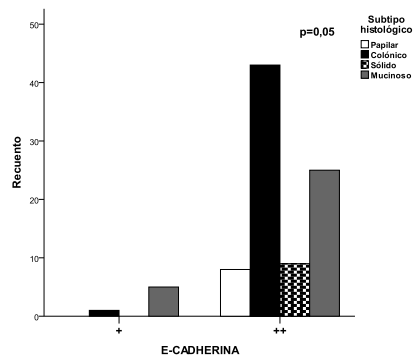


Fig. 28: Expresión de E-cadherina según el subtipo histológico.

La tinción de membrana se perdió únicamente en tres casos, dos de los cuales presentaron enfermedad metastásica ($p=0,008$) y el tercero recidiva local. En dos de los tres casos con pérdida de expresión también se observó invasión intracraneal ($p=0,032$). Los únicos tres casos negativos han sido exitus por la enfermedad ($p=0,037$) (Fig. 29).

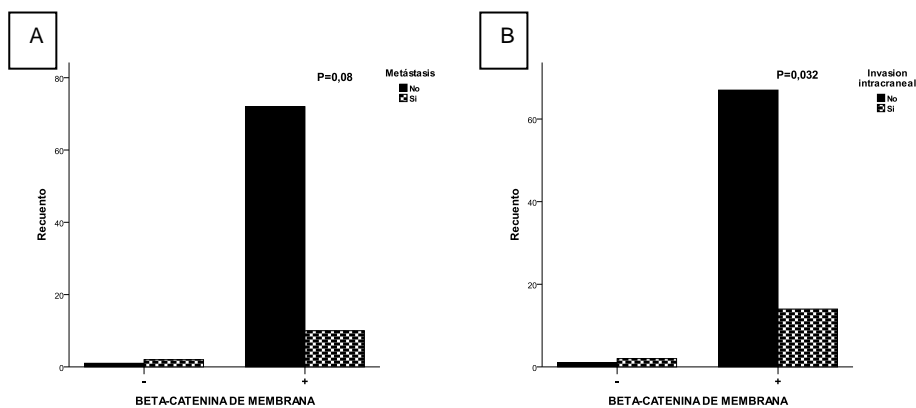


Fig. 29: A) Presencia de metástasis en función de la expresión de β-catenina de membrana. B) Invasión intracraneal en función de la expresión de β-catenina de membrana.

6.4.5 – HER2-neu y EGFR

Los únicos casos positivos para HER2-neu pertenecían a los subtipos histológicos papilar y colónico ($p=0,021$). EGFR no mostró asociación con ninguna variable clínico-patológica.

6.4.6. - COX2, TNF α , iNOS, p65

La mayor parte de los tumores con componente sólido fueron positivos para COX2 (el 62% de los tumores con componente de tumor sólido) ($p=0,037$).

A pesar de que los únicos casos negativos para TNF- α pertenecían al subgrupo de tumores papilares y colónicos, cuando presentaban positividad, ésta era intensa (++), más que en el subgrupo de tumores mucinosos y sólidos, un 70 % frente a un 48% ($p=0,043$) (Fig.30).

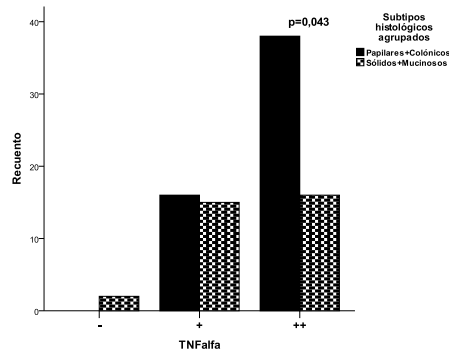


Fig. 30: Expresión de TNF α en función del subtipo histológico agrupado.

La negatividad para iNOS sólo se ha visto en 3 casos, dos de ellos sólidos y uno mucinoso. La positividad intensa (++) ha sido más frecuente en los tumores de tipo colónico ($p=0,035$). De los tres casos que presentaron negatividad para iNOS, sólo uno recidivó. De los que mostraron una tinción positiva intensa (++) , el 74% recidivaron ($p=0,034$). Sin embargo, la positividad intensa (++) no se asoció al riesgo de metástasis. Los pocos casos sin antecedentes de exposición al polvo de madera (13 casos), mostraron frecuente positividad intensa (++) , en un porcentaje mayor al de los casos con antecedentes de exposición ($p=0,001$). Si agrupamos los resultados de la variable iNOS en dos subgrupos (casos positivos y negativos) la asociación con el subtipo histológico fue más significativa ($p=0,006$) (Fig. 31).

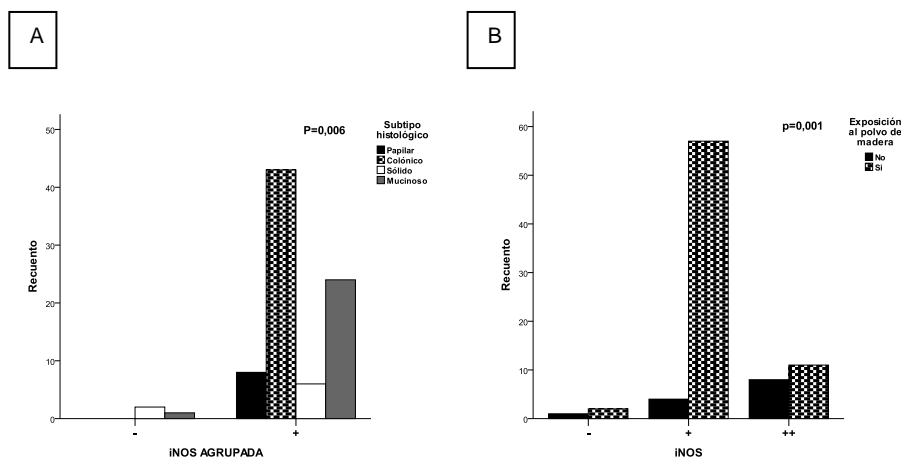


Fig. 31: A) Expresión de iNOS en función del subtipo histológico B) Expresión de iNOS en función de la exposición al polvo de madera.

6.4.7.- ASOCIACIONES ENTRE MARCADORES INMUNOHISTOQUÍMICOS

La expresión IHQ de CQ7 mostró una asociación estadísticamente significativa con la de la CQ20 ($p=0,028$). De los 47 casos negativos para CQ7, 36 (77%) fueron positivos para CQ20. Un 68,4% de los casos positivos para CQ7 también lo fueron con CQ20 (Tabla XIV).

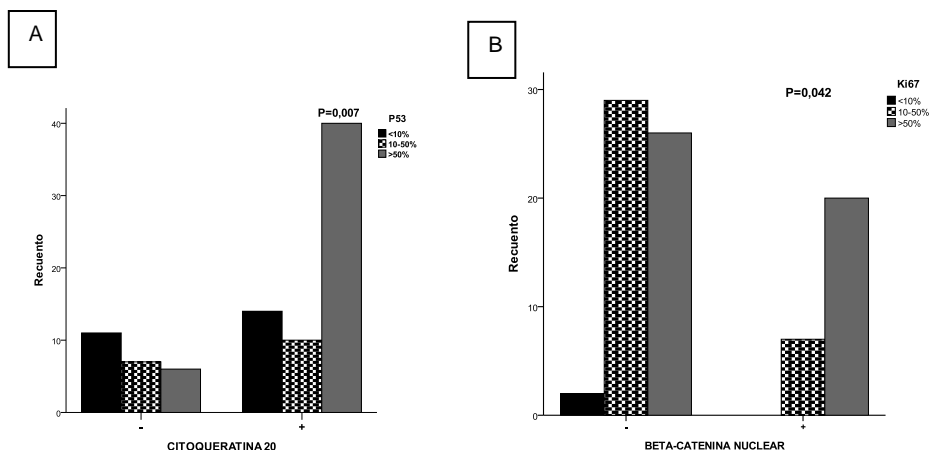
Tabla XIV: Tabla de contingencia que refleja las relaciones entre la expresión de CQ7 y de CQ20.

		CQ20GRUPOS	
		NEGATIVO	POSITIVO
CQ7	NEGATIVO	11	36
	POSITIVO FOCAL	1	13
	POSITIVO	11	13
TOTAL		23	62

Los únicos casos negativos para TNF α fueron también negativos para CQ7, dos de ellos también para CQ20 ($p=0,008$).

Comprobamos que existía una asociación estadísticamente significativa entre la expresión de CQ20 y p53 ($p=0,007$). El 78% de los casos con positividad para CQ20 lo fueron también para p53, y de éstos, un 62% tenían un porcentaje de células positivas mayor del 50% (Fig.33). La negatividad para CQ20 se asociaba de forma significativa con la negatividad nuclear para β -catenina ($p=0,026$). También β -catenina nuclear negativa se asoció a la negatividad para COX2 ($p=0,05$) y a una baja positividad con Ki67 ($p=0,025$). Se asociaron las expresiones de p53 y COX2 ($p=0,005$). Un 88% de los casos negativos para p53 también lo fueron para COX2 y a su vez, un 91% de los casos positivos para COX2 lo eran también con p53.

Ki67 y p53 presentaban una asociación estadísticamente significativa ($p=0,016$). Los dos únicos casos con ausencia de tinción para ki67 también fueron negativos con p53. Un 67% de los casos con positividad para p53 en más del 50% de las células tumorales, también mostraron una positividad con Ki67 en más del 25% de células tumorales. TNF α fue negativa en sólo dos casos en los que p53 también lo era. A mayor intensidad de tinción, mayor porcentaje de células positivas para p53 mostraron los casos ($p=0,046$) (Fig. 32).



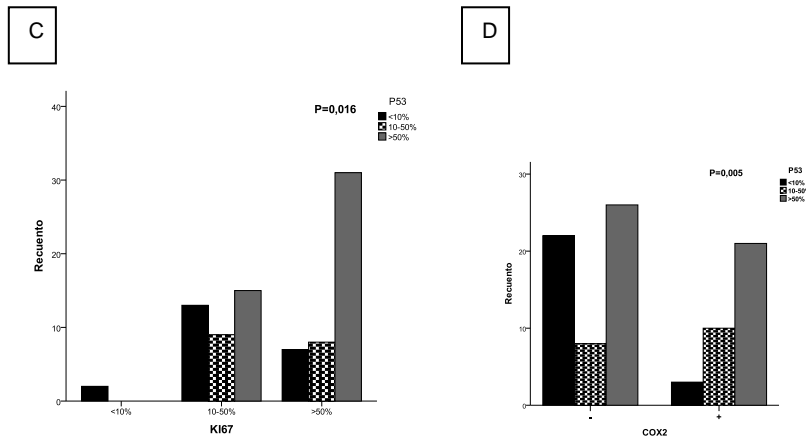


Fig. 32: **A)** Expresión de CQ20 en función del valor de p53; **B)** Expresión de β -catenina nuclear en función de Ki67; **C)** Expresión de Ki67 en función de P53; **D)** Expresión de COX2 en función de p53.

β -catenina de membrana y p16 mostraron una asociación estadísticamente significativa ($p < 0,001$). Los únicos casos con pérdida de expresión de β -catenina de membrana tenían tinción para p16 en más del 50% de las células. La negatividad para CQ7 se encontró también de forma más frecuente en los casos con pérdida de expresión para p16 (<10% de células tumorales positivas para p16) ($p = 0,021$) (Fig. 33).

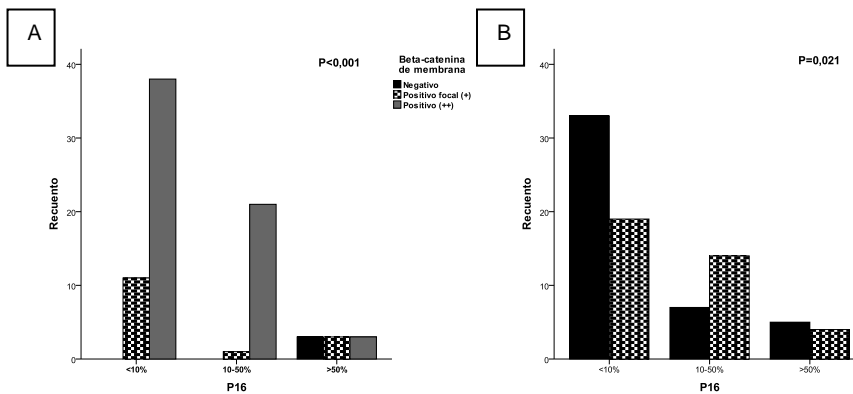


Fig. 33: **A)** Expresión de p16 en función de β -catenina de membrana; **B)** Expresión de p16 en función de la CQ7.

La positividad de intensidad débil para E-cadherina se acompañó también de tinción débil para β -catenina, aún así, los casos negativos para β -catenina de membrana no coincidieron con los positivos débiles con E-cadherina (Fig. 34).

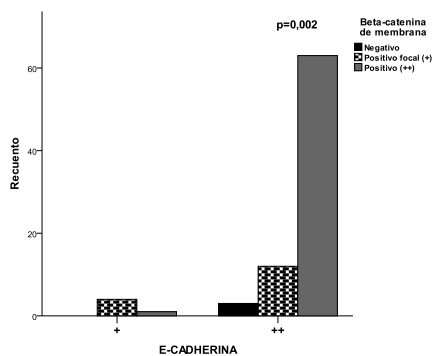


Fig 34: Expresión de E-cadherina en función de β -catenina de membrana.

6.5.-MARCADORES IHQ QUE MUESTRAN IMPLICACIONES PRONÓSTICAS O RELACIÓN CON LA SUPERVIVENCIA O EL TIEMPO LIBRE DE ENFERMEDAD

6.5.1.- MARCADORES INMUNOHISTOQUÍMICOS Y SUPERVIVENCIA ESPECÍFICA

La positividad para p16 ($p=0,005/HR:13,147$), Ki67 ($p=0,006/HR:13,717$) y la negatividad para β -catenina de membrana ($p=0,022/HR:13,1$) se asociaron a una menor supervivencia. La influencia en la supervivencia observada para p16 variaba en función de dónde establecíamos el límite para determinar si un caso perdía o no la expresión de p16. Si la pérdida de expresión la establecíamos en los tumores con menos del 50% de células positivas y los casos con más de 50% de células positivas como expresión conservada, la influencia en la supervivencia tenía un P valor de 0,001. En cambio, si considerabamos que existía pérdida de expresión cuando menos del 10% de células tumorales eran positivas, ya no existía relación con la supervivencia.

Para Ki67, la supervivencia en los casos con una positividad menor del 25% ha sido mayor que en el grupo de pacientes con una positividad entre el 25-50%, pero la de éste grupo ha sido menor que la del de tumores con positividad mayor del 50% ($p=0,007$) (Fig. 35).

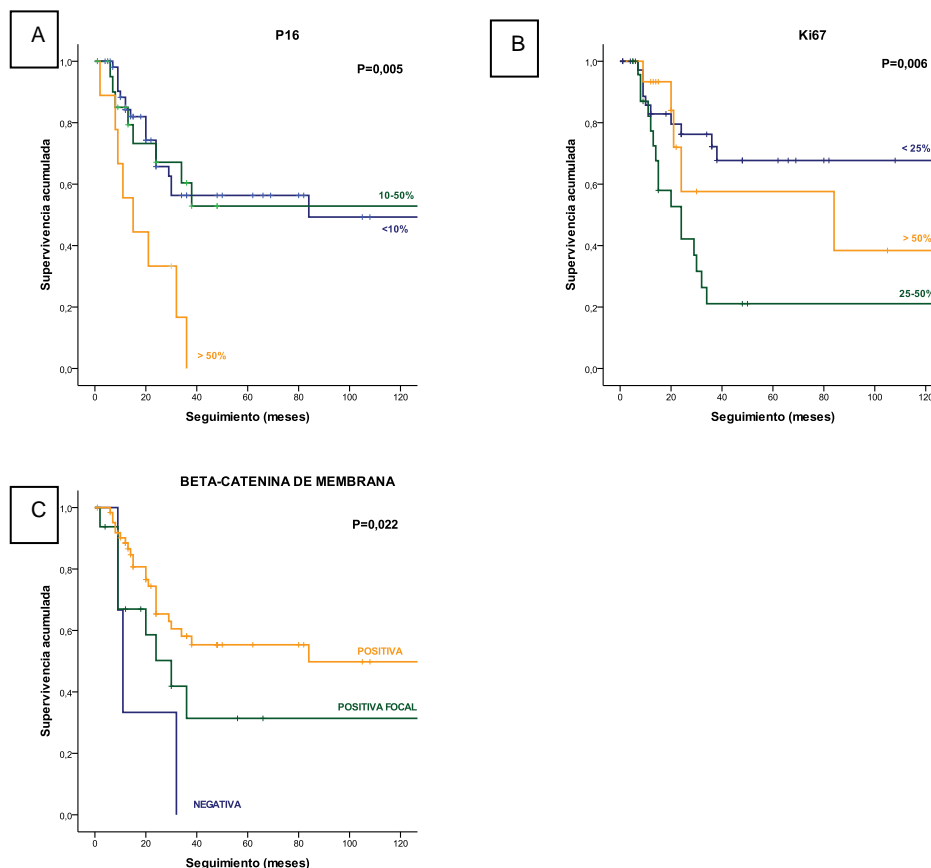


Fig 35: A) Gráficas de supervivencia de los pacientes en función de la expresión tumoral de p16; B) De Ki67 y C) De β -catenina de membrana

Supervivencia en función de la invasión intracraneal:

La invasión intracraneal es el dato clínico que mayor influencia tuvo sobre la supervivencia, por ello, si separamos la muestra en un grupo de pacientes con invasión intracraneal y sin invasión intracraneal observamos lo siguiente:

- *Grupo de pacientes con invasión intracraneal (N=17):* El subtipo histológico y el estadio dejaban de influir en el pronóstico. Seguían teniendo relación con el pronóstico la tinción para β -catenina de membrana ($p=0,001$ /HR: 2,949), y la de p16 cuando se subdivide en más o menos del 50% de células positivas ($p=0,032$ /HR: 2,881).
- *Grupo de pacientes sin invasión intracraneal (N=80):* Siguieron presentando relación con el pronóstico el subtipo histológico ($p<0,001$), el estadio ($P=0,011$), p16 ($p=0,015$ /HR: 14,801) y más si se agrupa en tumores con $>$ ó $<$ del 50% de células positivas ($p=0,005$ /HR: 14,801) y la β -catenina de membrana ($p=0,042$ /HR: 14,674).

β -catenina nuclear mostraba diferente comportamiento en relación con la supervivencia en función de si el grupo de pacientes presentaba o no invasión intracraneal. Los pacientes con positividad nuclear para β -catenina mostraron menor supervivencia específica que aquellos pacientes con positividad para la misma, sin ser estadísticamente significativo ($P=0,0071$). En cambio, sí que se observa mayor supervivencia global en aquellos pacientes que presentan positividad nuclear para β -catenina ($p=0,048$ /HR: 13,981) (Fig.36).

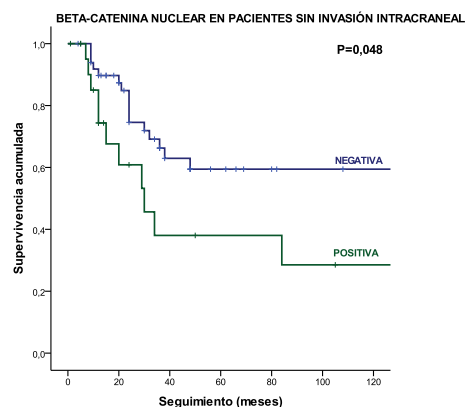


Fig. 36: Gráficas de supervivencia de los pacientes sin invasión intracraneal en función de la expresión tumoral de β -catenina nuclear.

6.5.2.- MARCADORES INMUNOHISTOQUÍMICOS Y TIEMPO LIBRE DE ENFERMEDAD:

La pérdida de expresión de p16 se asoció a un mayor tiempo libre de enfermedad ($p=0,022$). La influencia de la tinción para p16 en el TLE es más significativa si establecemos el punto de corte para la pérdida de expresión en los casos con un porcentaje de células positivas mayor o menor del 50% ($p=0,007$), no así con otros puntos de corte.

6.5.3.- ANÁLISIS DE SUPERVIVENCIA MULTIVARIANTE DEL MODELO DE REGRESIÓN DE RIESGOS PROPORCIONALES DE COX:

Realizamos un modelo de riesgos proporcionales de Cox multivariante para las variables que se relacionaron con la supervivencia en el análisis univariante: p16, β -catenina de membrana, Ki67 y β -catenina nuclear, se incluyeron en el modelo para cada una de las variables la Edad, el Sexo, el Subtipo histológico y el Estadio tumoral. Se estratificó la muestra en pacientes con o sin invasión intracraneal. Finalmente, se ajustaron las variables entre sí con el fin de determinar la influencia que ejercen entre ellas.

6.5.3.1. – p16:

Para p16 bruto se observó que, de forma univariante (cruda), los casos con expresión conservada (más del 50% de células positivas) tenían 4,36 más riesgo de fallecer que los pacientes que habían perdido la expresión ($p=0,001$). Ajustando por las variables epidemiológicas clásicas (Edad y Sexo), la razón de riesgos aumentaba ligeramente a 4,425 veces ($p=0,001$). Añadiendo además variables de gravedad del tumor (Histología y Estadio), la razón de riesgos volvió a aumentar a 5,073 veces ($p=0,0002$) (Tabla XV).

Tabla XV: Esquema de los riesgos relativos e intervalos de confianza del análisis multivariante en una muestra estratificada por la presencia de invasión intracraneal y en relación a la expresión de p16 y p16 ajustada a las variables tiempo y sexo, y por último p16 ajustada a las variables sexo, edad, estadio e histología

P16	HR (95% IC)
MODELO 1*	4,360 (1,848-10,32)
MODELO 2**	4,425 (1,856-10,549)
MODELO 3***	5,073 (2,044-12,594)

HR: Riesgo relativo; IC: Intervalo de confianza. * Modelo 1: Modelo crudo; ** Modelo 2: Modelo 1 ajustado a Edad y Sexo; ***Modelo 3: Modelo 2 ajustado a Estadio e Histología.

6.5.3.2. – β - catenina de membrana:

Para β -catenina de membrana se observó que, de forma univariante (cruda), los casos con pérdida de expresión tenían 3,503 más riesgo de fallecer que los que muestran una tinción débil (+) ($p=0,006$), y éstos a su vez, 3,19 veces más que los que tienen una expresión difusa (++) ($p=0,093$). Ajustando por las variables epidemiológicas clásicas (Edad y Sexo) la razón de riesgos aumenta ligeramente a 3,580 ($p=0,005$). Si añadimos las variables de gravedad del tumor (Histología y Estadio) disminuye ligeramente la razón de riesgos ya que estamos empleando muchas variables (Tabla XVI).

Tabla XVI: Esquema de los riesgos relativos e intervalos de confianza del análisis multivariante en una muestra estratificada por la presencia de invasión intracraneal y en relación a la expresión de β -catenina y β -catenina ajustada a las variables Edad y Sexo, y por último β -catenina ajustada a las variables Sexo, Edad, Estadio e Histología.

HR (95% IC)			
B-CATENINA DE MEMBRANA	MODELO 1*	MODELO 2*	MODELO 3**
++	1	1	1
+	3,190 (0,825-12,336)	3,073 (0,784-12,039)	11,440 (2,162-60,540)
-	3,503 (1,473-8,321)	3,580 (1,466-8,742)	3,135 (1,141-8,617)

HR: Riesgo relativo; IC: Intervalo de confianza. * Modelo 1: Modelo crudo; ** Modelo 2: Modelo 1 ajustado a Edad y Sexo; ***Modelo 3: Modelo 2 ajustado a Estadio e Histología

6.5.3.3. – Ki-67:

Para Ki67 vimos que, de forma univariante (cruda), los pacientes con una tinción de entre el 25-50% de células tumorales positivas tenían 2,687 veces más riesgo de fallecer que aquellos con una positividad menor del 25% ($p=0,018$). Ajustando por las variables epidemiológicas clásicas (Edad y Sexo) la razón de riesgos aumentaba ligeramente a 2,842 ($p=0,016$). Finalmente, añadiendo variables de gravedad del tumor (Histología y Estadio) la razón de riesgos volvía a aumentar a 3,521 ($p=0,01$). Llama la atención que no aumentaba la razón de riesgos entre los pacientes con una positividad mayor del 50% frente al grupo de pacientes con positividad entre el 25-50% (Tabla XVII)

Tabla XVII: Esquema de los riesgos relativos e intervalos de confianza del análisis multivariante en una muestra estratificada por la presencia de invasión intracraneal y en relación a la expresión de Ki67 y Ki67 ajustada a las variables tiempo y sexo, y por último Ki67 ajustada a las variables sexo, edad, estadio e histología.

HR (95% IC)			
Ki67	MODELO 1*	MODELO 2*	MODELO 3**
<25%	1	1	1
25-50%	2,687(1,184-6,096)	2,842(1,215-6,652)	3,521(1,356-9,146)
>50%	1,264(0,430-3,713)	1,325(0,427-4119)	1,700(0,489-5,917)

HR: Riesgo relativo; IC: Intervalo de confianza. * Modelo 1: Modelo crudo; ** Modelo 2: Modelo 1 ajustado a Edad y Sexo; ***Modelo 3: Modelo 2 ajustado a Estadio e Histología

6.5.3.3. – β -catenina nuclear:

Para β -catenina nuclear bruto se observó que, de forma univariante (cruda), los casos con positividad tenían 2,087 más probabilidades de fallecer en el seguimiento que los pacientes con negatividad para el marcador, aunque sin ser una diferencia significativa ($p=0,059$). Ajustando por las variables epidemiológicas clásicas (edad y sexo), la razón de riesgos aumentaba ligeramente a 2,386 veces ($p=0,03$). Añadiendo además otras variables de gravedad del tumor (Histología y Estadio), la razón de riesgos volvía a aumentar a 2,625 veces ($p=0,021$) (Tabla XVIII).

β -Catenina Nuclear	HR (95% IC)
MODELO 1*	2,087 (0,973-4,476)
MODELO 2**	2,386 (1,087-5,235)
MODELO 3***	2,625 (1,158-5,951)

HR: Riesgo relativo; IC: Intervalo de confianza. * Modelo 1: Modelo crudo; ** Modelo 2: Modelo 1 ajustado a Edad y Sexo; ***Modelo 3: Modelo 2 ajustado a Estadio e Histología

6.5.3.4.- MODELO FINAL:

Con el fin de determinar cuál es el valor predictivo de cada uno de los marcadores estudiados previamente (p16, Ki67 y β -catenina de membrana) realizamos un modelo de COX utilizando un modelo de inclusión por pasos, en el cual entraban los tres marcadores IHQ, lo cual confirma el valor predictivo independiente de estos tres marcadores, además de estadio y el subtipo histológico (Tabla XIX).

Tabla XIX: Modelo COX de inclusión por pasos en el que entran p16, Ki67, β -catenina, el subtipo histológico y el estadio.

	B	HR (95% IC)
KI67 <25%		
KI67 25-50%	2,298	9,958 (2,712-36,565)
KI67 > 50%	1,166	3,208 (0,767-13,413)
β-CATENINA MEMBRANA (++)		
β-CATENINA MEMBRANA (+)	1,491	4,443 (0,551-35,844)
β-CATENINA MEMBRANA (-)	2,718	15,144 (3,208-71,484)
P16	0,967	2,630 (0,669-10,328)
SUBTIPO PAPILAR		
SUBTIPO COLÓNICO	2,527	12,517 (1,109-141,285)
SUBTIPO SÓLIDO	3,886	48,704 (3,507-676,397)
SUBTIPO MUCINOSO	2,769	15,936 (1,629-155,911)
T1		
T2	0,506	1,659 (0,104-26,453)
T3	2,649	14,133 (3,502-57,046)
T4a	1,996	7,357 (1,087-49,785)
T4b	1,688	5,406 (0,515-56,759)

6.6.- CAMBIOS HISTOLÓGICOS A NIVEL DE LA MUCOSA SANA ADYACENTE AL TUMOR

6.6.1.- PERFIL CLÍNICO Y EPIDEMIOLÓGICO DE LA MUESTRA

Los casos de mucosa sana adyacente estudiada fueron 52. De ellos, 51 pacientes eran varones (98%) y 1 mujer (2%) con edades comprendidas entre los 45 y 92 años con una media de 65 años. En 45 casos existían antecedentes de exposición al polvo de la madera con un tiempo de exposición entre 0 y 55 años, y una media de 27 años. El seguimiento fue de entre 2 y 50 meses ($x=38$ meses). En tabla XX se resume el perfil clínico de los pacientes.

Tabla XX: Resumen del perfil epidemiológico de la muestra de tejido no tumoral, tanto de la mucosa sana situada adyacente al tumor como en la fosa contralateral.

VARIABLE	FRECUENCIA DE CASOS POSITIVOS (%)	FRECUENCIA DE CASOS NEGATIVOS (%)	CASOS PERDIDOS (%)	TOTAL
MADERA	45 (87)	6 (11)	1 (2)	52
TABACO	27 (52)	24 (46)	1 (2)	52
ALCOHOL	29 (56)	22 (42)	1 (2)	52
EXITUS	21 (40)	*4(8)	1 (2)	52
METÁSTASIS	6 (11)	45 (87)	1 (2)	52
RECIDIVAS	26(50)	25 (48)	1 (2)	52
INTRACRANEAL	11 (21)	41 (79)	0	52
TTO PREQX	3 (6)	48 (92)	1 (2)	52

* Otra causa.

6.6.2.- CAMBIOS HISTOLÓGICOS EN MUCOSA SANA ADYACENTE:

6.6.2.1.- Estudio morfológico de la mucosa sana adyacente al tumor:

Los estudios morfológicos a nivel de mucosa adyacente mostraron como cambio más frecuente la hiperplasia cilíndrocelular de tipo mucosecretor, seguida de la metaplasia cuboidea. La displasia epitelial ha sido un hallazgo poco frecuente. El infiltrado inflamatorio se observó también en prácticamente todas las muestras, siendo éste de tipo linfoplasmocitario. Las glándulas mostraron escasos cambios histológicos (Tabla XXI) (Fig. 37).

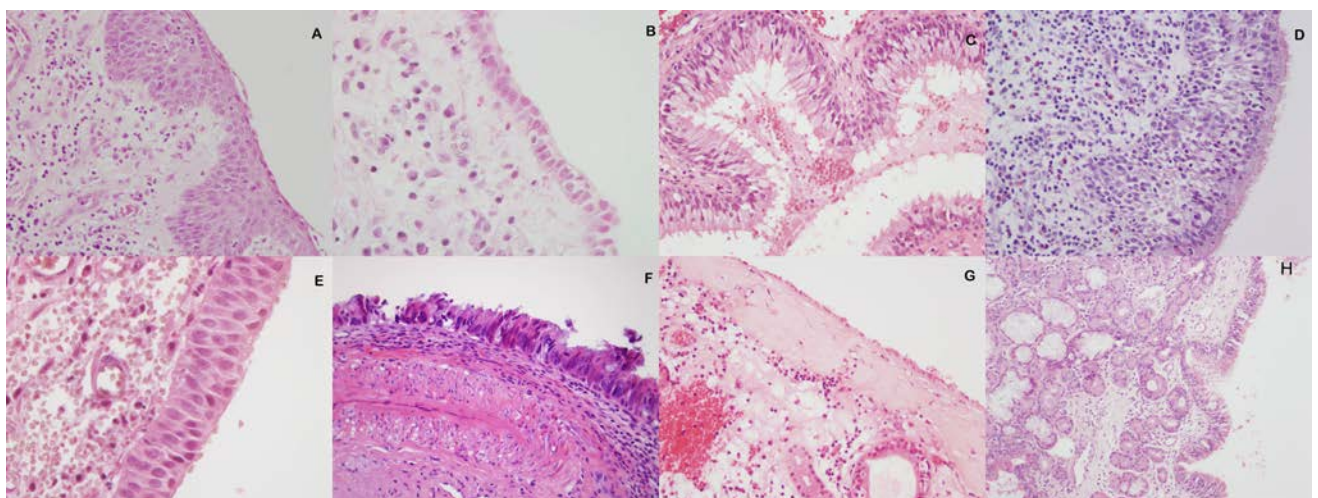


Fig 37: A: Metaplasia escamosa (100 aumentos); B: Metaplasia cuboidea (200 aumentos); C: Hiperplasia cilíndrocelular de células mucosecretoras (100 aumentos); D: Hiperplasia cilíndrocelular, de células basales (100 aumentos); E: Hiperplasia cilíndrocelular de

tipo transicional (200 aumentos); F: Epitelio displásico (200 aumentos); G: Erosión e hipertrofia de la membrana basal (200 aumentos); H: Epitelio respiratorio con metaplasia intestinal (CQ20 positivo) (100 aumentos).

Tabla XXI: Tabla resumen de los cambios histológicos encontrados en la mucosa sana adyacente al tejido tumoral

	SI N (%)				NO N (%)
Epitelio respiratorio	48(96)				2(4)
Metaplasia escamosa	11(22)				39(78)
Hiperplasia cilindrocelular	Mucosecretora	Basales	Transicional	Mucosecretora y de basales	16(34)
	15(30)	10(20)	6(10)	3(6)	
Metaplasia cuboidea	29(58)				21(42)
Metaplasia intestinal	4(8)				45(92)
Displasia	7(14)				43(86)
Infiltrado inflamatorio	Leve		Moderado		4(8)
	36(72)		10(20)		
Linfoplasmocitario	Leve		Moderado		4(8)
	36(72)		10(20)		
Eosinófilos	Leve		Moderado		30(60)
	16(32)		4(8)		
PMN	Leve		Moderado		32(64)
	17(34)		1(2)		
Membrana basal	Engrosamiento leve		Engrosamiento moderado		22(44)
	18(36)		10(20)		
Edema	Leve		Moderada		30(60)
	19(38)		1(2)		
Fibrosis	9(18)				41(82)
Erosión	Moderada		Extensa (ulcera)		7(14)
	32(64)		11(22)		
Glándulas hiperplásicas	17(34)				33(66)
Glándulas con atipia	10(21)				37(79)

6.6.2.2.- Relación entre características histológicas y variables clínicas

Las únicas relaciones entre las características histológicas y los rasgos clínicos de la muestra fueron las siguientes: la exposición al polvo de madera se asociaba con un mayor infiltrado inflamatorio ($p=0,046$) (Fig. 39). Se observó que los casos con displasia (7/50) se asociaban a tumores de tipo colónico (5/7) y papilar (2/7), no así sólidos o mucinosos. De las 7 muestras con displasia, 6 tenían antecedentes de exposición al polvo de madera y 5 recidivaron, éstos resultados sin significación estadística. La metaplasia escamosa se observaba en 11 casos, 9 tenían antecedentes de exposición al polvo de madera y sólo 5 eran fumadores.

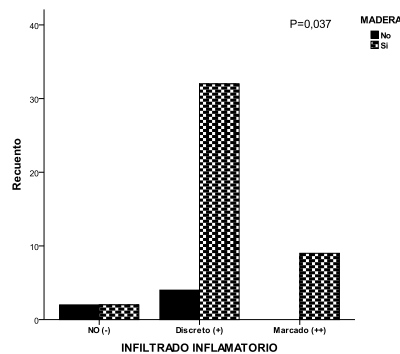


Fig. 38: Intensidad del infiltrado inflamatorio en función de la exposición al polvo de madera.

6.7.- ESTUDIO DE EXPRESIÓN DE MARCADORES INMUNOHISTOQUÍMICOS EN MUCOSA SANA ADYACENTE AL TUMOR

6.7.1.- CITOQUERATINA 20

Únicamente 4/49 casos de mucosa sana adyacente (8%) mostraron positividad focal para CQ20 (Fig. 39 y tabla XXII).

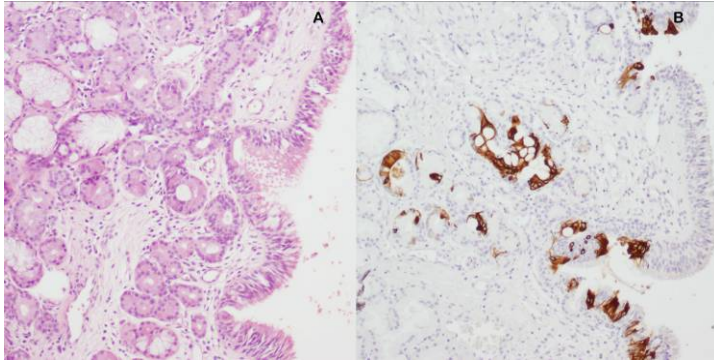


Fig 39: A y B: Hematoxilina- eosina y tinción IHQ para CQ20 en la misma representación de mucosa sana (100 aumentos).

Tabla XXII: Cuadro resumen con los resultados del estudio IHQ para CQ20 en la mucosa sana adyacente al tejido tumoral

CITOQUERATINA 20	FRECUENCIA	PORCENTAJE
POSITIVOS	4	8
NEGATIVOS	45	92
TOTAL	49	100

6.7.2.- P53, P16:

A diferencia de lo observado a nivel de tejido tumoral, en el cual la tinción para p53 mostraba una tinción de intensidad fuerte y constante en los casos positivos, en la mucosa sana se observaba una marcada variación en la intensidad de tinción, en muchos casos había un alto porcentaje de células positivas de una intensidad muy débil o por el contrario, muy bajo porcentaje de células positivas con una intensidad alta. En casi todos los casos se observaba alguna célula positiva con tinción nuclear de baja intensidad. Realizamos un score de valoración teniendo en cuenta el porcentaje de células teñidas y la intensidad de tinción y observamos que sólo un 29% muestran una tinción nivel 2. El mayor número de casos positivos se observaba en áreas de epitelio respiratorio, seguido de las áreas de metaplasia escamosa e hiperplasia cilindrocelular y la mayor intensidad de tinción para p53 se vio en las áreas de metaplasia escamosa. Las áreas de **metaplasia escamosa** mostraron tinción para p53 en un 90% de los casos (9 casos de 10 tinciones valorables en áreas con metaplasia escamosa), y en un 60% de los casos (6 de 10 casos), la tinción es nivel 1, en el 30% restante es nivel 2 (4/10) (Figs. 40,41) (Tabla XXIII). En los casos con **hiperplasia cilindrocelular** (14 casos), el 72% son negativos para p53 (10/14) en el epitelio hiperplásico, el 14% tenían una positividad nivel 1 (2/14) y el 14% restante nivel 2 (2/14). A nivel de la **metaplasia cuboidea**, p53 fue siempre negativa. En **epitelio glandular** la tinción IHQ iba paralela a la tinción a nivel del epitelio mucoso.

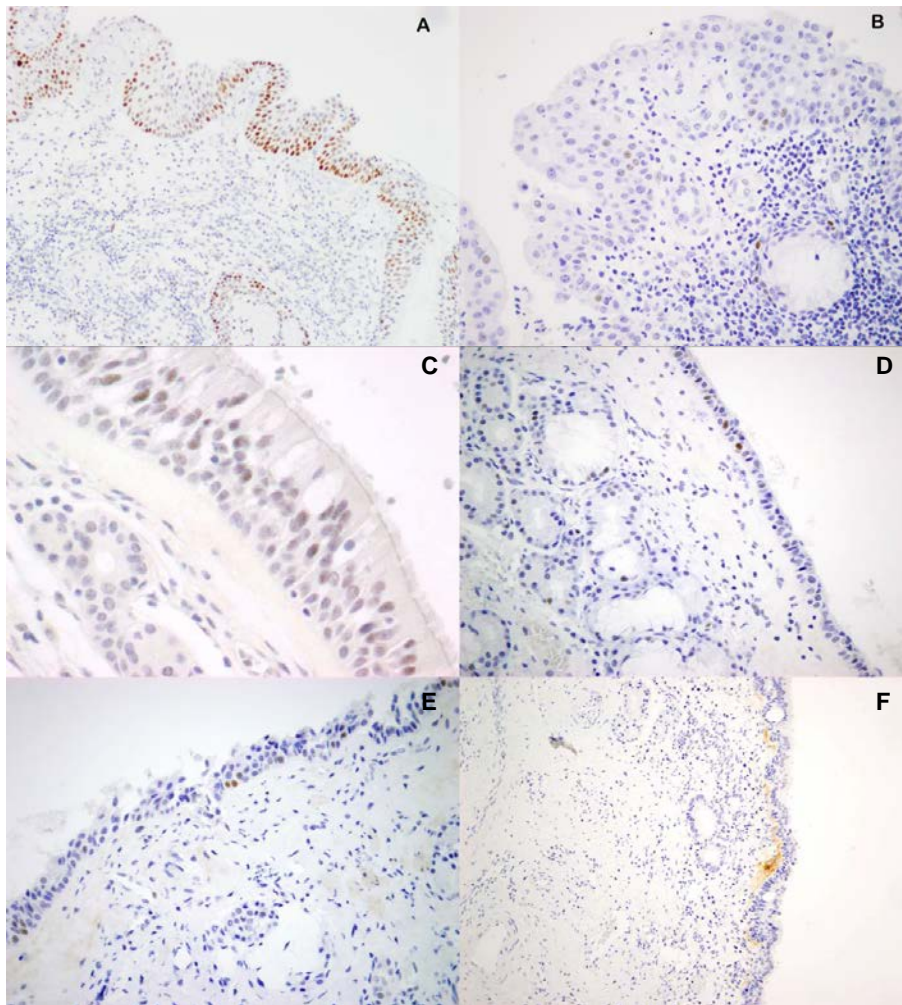


Fig. 40: A: Tinción nuclear para p53 en epitelio respiratorio con metaplasia escamosa (100 aumentos); B: p53 en epitelio displásico (200 aumentos); C: P53 en epitelio respiratorio (400 aumentos); D: P53 en metaplasia cuboidea (200 aumentos); E: P53 en epitelio con hiperplasia cilindrocelular de tipo transicional (200 aumentos); F: P53 en áreas de epitelio respiratorio con metaplasia intestinal demostrada por la positividad inmunohistoquímica para CQ20 (100 aumentos).

Tabla XXIII: Resultados del estudio IHQ para p53 en mucosa sana y tipo de epitelio con mayor positividad en el que ha sido valorada la tinción.

P53	FRECUENCIA	PORCENTAJE
0	13	26
1	22	45
2	14	29
TE		
ER	26	53
ME	9	19
MC	1	2
HCC	8	16
D	1	2
ER+HCC	4	8
TOTAL	49	100

TE: Tipo de epitelio; ER: Epitelio respiratorio; ME: Metaplasia escamosa; MC: Metaplasia cuboidea; HCC: Hiperplasia cilindrocelular; D: Displasia.

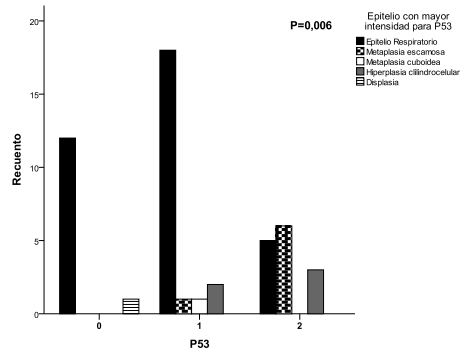


Fig. 41: Asociaciones entre la expresión de p53 y los distintos tipos de epitelio mucoso.

En cuanto a p16, en el 25% (13/51) de las muestras de mucosa sana se observó ausencia total de tinción, en el 66% (34/51) de las muestras, la positividad se vio únicamente en un 1-25% de las células. La positividad fue más frecuente en el epitelio respiratorio y en el epitelio hiperplásico (Fig. 42 y tabla XXIV). Del total de casos que contenían representación de **epitelio respiratorio** en la muestra seleccionada para la realización del estudio IHQ (37), el 54% fueron negativos para p16 (20/37 casos), y el 30% (11/37) tenían una positividad entre el 1-10%. En los casos con **metaplasia escamosa** (9 casos valorables), p16 fue negativo en el 67% (6/9) y el 33% (3/9) restante tenían una positividad entre el 1 y el 10%. La **metaplasia cuboidea** nunca mostró tinción para p16. En las áreas de **hiperplasia cilíndrocelular** (24 casos), el 30% (7/24) de los casos no tenían tinción, el 38% (9/24) presentaron una tinción entre el 1 y el 10%, un 29% (7/24) tenían una positividad entre el 10-25% de las células y por el último, el 4% (1/24) tenían una positividad mayor del 25%. No se observó un aumento de la positividad en las áreas **CQ20 positivas (metaplasia intestinal)**. En el epitelio glandular había una positividad focal que afectaba células luminales de los acinos glandulares, células no mucosecretoras, de tipo seroso. Esta tinción se observó en prácticamente todos los casos con intensidad variable sin relación con áreas de inflamación. Sí que parecía haber un aumento de positividad en el epitelio ductal glandular cuando existía hiperplasia.

Tabla XXIV: Frecuencias y porcentajes de tinción para p16. Tipo de epitelio en el que la positividad es mayor y donde se ha valorado la expresión del marcador.

P16	FRECUENCIA	PORCENTAJE	TE	FRECUENCIA	PORCENTAJE
0%	13	25,5	ER	19	46
1-10%	21	41	ME	1	2,6
>10-25%	13	25,5	MC	1	2,6
>25-50%	2	4	HCC	19	46
>50%	2	4	D	1	2,6
TOTAL	51	100	TOTAL	41	100

TE: Tipo de epitelio; ER: Epitelio respiratorio; ME: Metaplasia escamosa; MC: Metaplasia cuboidea; HCC: Hiperplasia cilíndrocelular; D: Displasia.

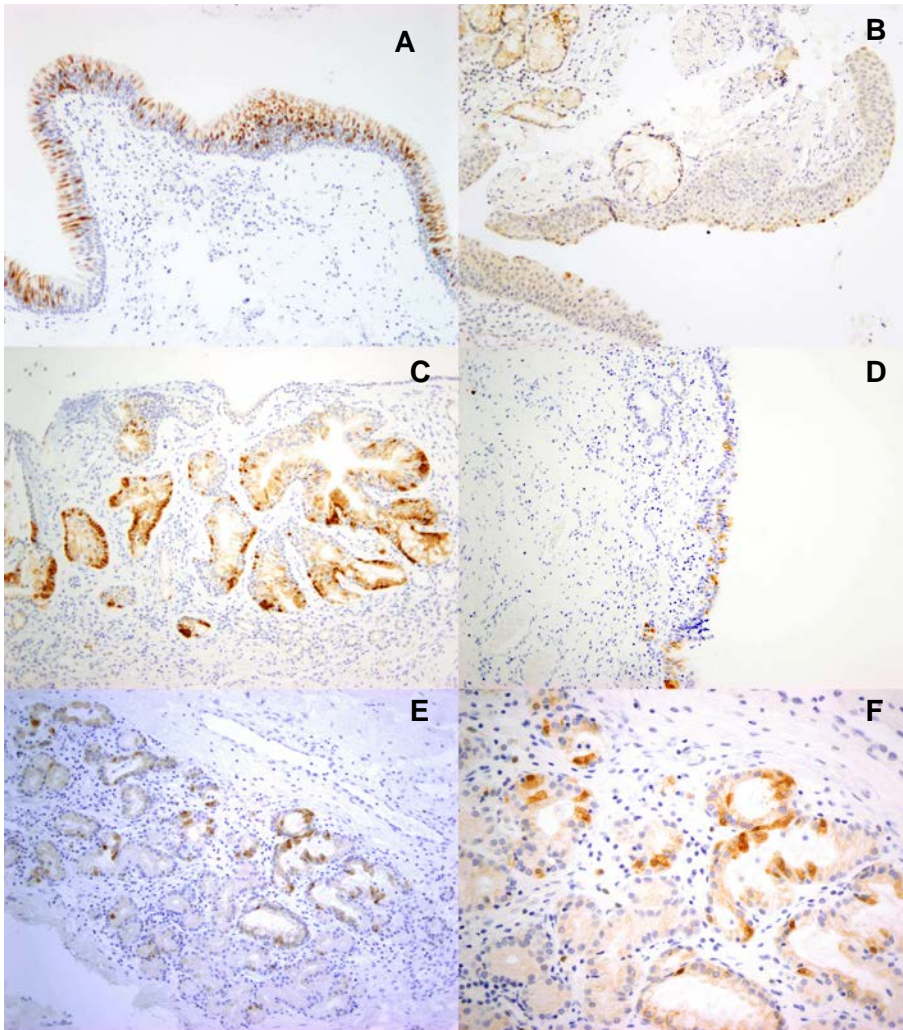


Fig. 42: A: Imagen de la positividad observada para p16 en el epitelio respiratorio (200 aumentos); B: Positividad para p16 en el epitelio con metaplasia escamosa (200 aumentos); C: Negatividad para P16 en epitelio con metaplasia cuboidea y positividad a nivel de epitelio ductal glandular con hiperplasia (200 aumentos); D: Positividad para p16 en epitelio con metaplasia intestinal (positividad para CQ20); E: Positividad para p16 focal en células acinares (200 aumentos); F: Imagen anterior a mayor aumento (400 aumentos)

6.7.3.-KI67:

La mayoría de las muestras de mucosa sana no presentaba positividad para Ki67, y si la tenían era menor del 10%. Sólo un 14,3% del total tienen más de un 10% de células positivas (Fig. 43 y tabla XXV).

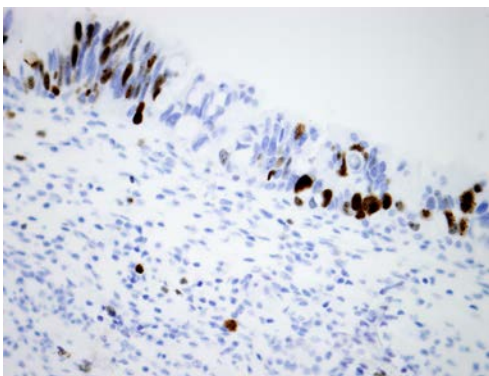


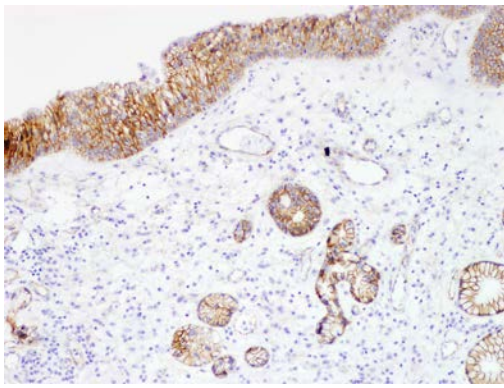
Fig. 43: Positividad focal para Ki67 en epitelio displásico (400 aumentos).

Tabla XXV: Tabla resumen de frecuencias y porcentajes de positividad para Ki67.

KI67	FRECUENCIA	PORCENTAJE
0-5%	31	74
5-10%	5	12
>10%	6	14
TOTAL	42	100

6.7.4.- β -catenina

Se realizan dos valoraciones, en una se contempló la tinción de membrana y en otra la nuclear. Todos los casos presentan tinción de membrana y ningún caso tinción nuclear (Fig. 44 y tabla XXVI).

**Fig. 44:** Epitelio respiratorio y glandular con positividad de membrana para β -catenina y ausencia de tinción nuclear (200 aumentos).**Tabla XXVI:** Tablas de frecuencia de tinción para β -catenina de membrana y nuclear.

β -CATENINA MEMBRANA	FRECUENCIA	PORCENTAJE
POSITIVOS	51	100
β -CATENINA NUCLEAR		
NEGATIVOS	51	100
TOTAL	51	100

6.7.5.- COX2, P65, TNF α , iNOS:

COX2 fue positiva en el 57% de los casos estudiados (29/51). La positividad se ha visto con mayor frecuencia en los casos con epitelio respiratorio, seguido de los que muestran hiperplasia cilíndrica. Los casos con representación de **epitelio respiratorio** (34 casos valorables) fueron positivos para COX2 en este epitelio en un 17,6% (6/34), la mayor parte de estos casos (4/6) un 11,8% del total de casos valorables de epitelio respiratorio, con una positividad de entre el 20 y el 30% de células positivas. En los casos con representación de **metaplasia escamosa** valorable (6 casos) se observa positividad en este tipo de epitelio para COX2 en el 67% (4/6 casos) siendo ésta en un caso (9% del total de casos con metaplasia escamosa valorables) mayor del 30%. Los 18 casos con **metaplasia cuboidea** valorables para el estudio de expresión de COX2 fueron negativos, mostrando únicamente 2 de ellos una positividad discreta, menor del 10%. Contamos con **hiperplasia cilíndrica** en 12 casos para valorar la tinción, siendo el 58% negativos para COX2 (7/12). El resto (5/12) se dividen en

un 25% del total (3/5) que presentan una positividad entre el 10-20% de las células y un 17% de todos los casos con hiperplasia que tienen un porcentaje de células positivas mayor del 30% (2/5 casos de hiperplasia positivos para COX-2). (Fig. 45 y tabla XXVII).

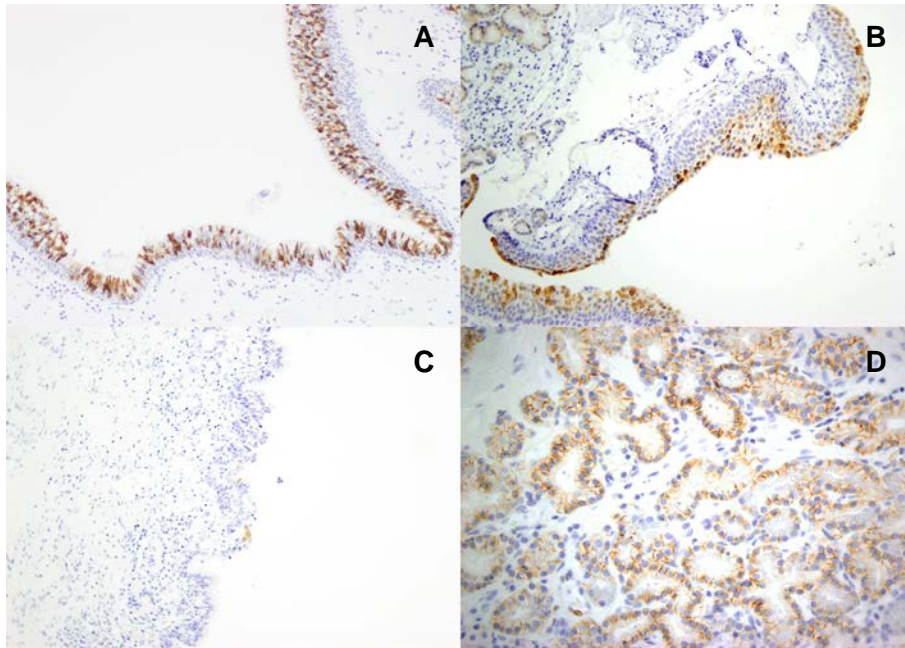


Fig. 45: A: Tinción de COX2 a nivel de epitelio respiratorio (200 aumentos); B: Tinción de COX2 en epitelio con metaplasia escamosa (200 aumentos); C: Tinción de COX2 en epitelio con metaplasia intestinal (positivo con CQ20) (200 aumentos); D: Tinción de COX2 a nivel de la membrana citoplasmática de las células ductales y acinares de las glándulas estromales (200 aumentos).

Tabla XXVII: Frecuencias y porcentajes de casos teñidos con COX2, así como el tipo de epitelio en el que presentan mayor porcentaje de células positivas.

COX2	FRECUENCIA	PORCENTAJE
<10	22	43
>10-20%	15	29
>20-30%	9	18
>30-40%	3	6
>40%	2	4
TOTAL	51	100
TE		
ER	11	38
ME	3	11
HCC	11	38
MC	1	3
D	1	3
ER+HCC	1	3
ME+HCC	1	3
TOTAL	29	100

TE: Tipo de epitelio; ER: Epitelio respiratorio; ME: Metaplasia escamosa; MC: Metaplasia cuboidea; HCC: Hiperplasia cilindrocelular; D: Displasia.

La tinción inmunohistoquímica para p65 mostró positividad en un 12% (6/51) de casos de mucosa sana. El 8% (4/51) presentan una positividad de entre el 10 y el 25%. A pesar de que la valoración se realizó en el epitelio respiratorio normal, donde la positividad era mayor, en dos casos no había representación de epitelio respiratorio y se valoró en la metaplasia cuboidea (Fig. 46 y tabla XXVIII).

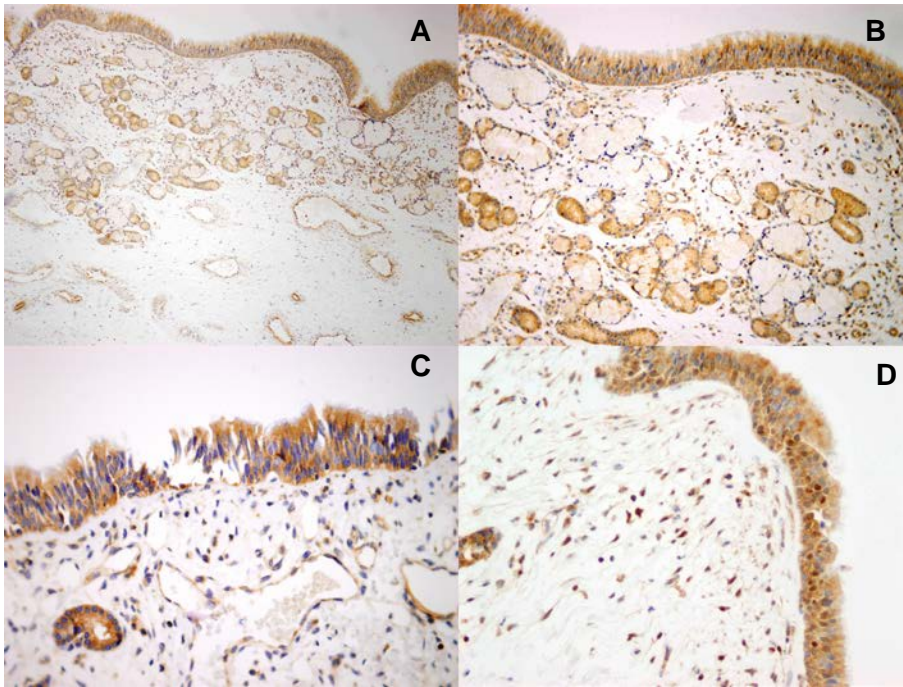


Fig. 46: A: Tinción citoplasmática en epitelio respiratorio y en citoplasma del epitelio ductal y acinar glandular (100 aumentos); B: Positividad citoplasmática para p65 en epitelio respiratorio de superficie y en ductos y acinos glandulares (200 aumentos); C: Positividad citoplasmática en epitelio respiratorio, en células inflamatorias y en endotelio vascular (400 aumentos); D: Tinción no sólo citoplasmática sino también en nuclear (200 aumentos).

Tabla XXVIII: Frecuencias y porcentajes de tinción para p65. Tipo de epitelio en el que se observa una mayor intensidad de tinción.

P65	FRECUENCIA	PORCENTAJE
<10%	45	88
>10-25%	4	8
>25-50%	2	4
TOTAL	51	100
TIPO EPITELIO		
ER	4	67
MC	2	33
TOTAL	6	100

ER: Epitelio respiratorio; MC: Metaplasia cuboidea

Las tinciones IHQ para TNF α e iNOS presentaron una positividad en porcentajes similares, del 74% (38/51) y 78% (40/51) respectivamente. Los casos positivos muestran una tinción difusa que varía en intensidad. Se valoró en el epitelio respiratorio normal que es el que presentó una tinción más frecuente e intensa (Fig. 47 y tabla XXVIXI, XXX).

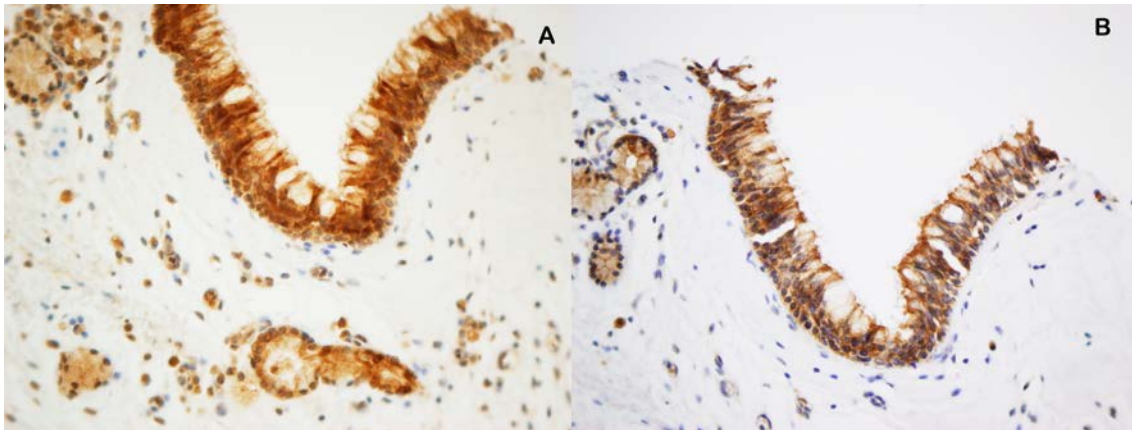


Fig. 47: A: Tinción inmunohistoquímica para TNF α (200x); B: Tinción inmunohistoquímica para iNOS (200x).

También se observó positividad en epitelio glandular, con intensidad similar a la descrita en el epitelio mucoso.

Tabla XXVIX: Frecuencias y porcentajes de tinción para TNF α . Tipo de epitelio en el que se observa una mayor intensidad de tinción.

TNF α	FRECUENCIA	PORCENTAJE
-	13	26
+	17	33
++	21	41
TOTAL	51	100
TE	FRECUENCIA	PORCENTAJE
ER	32	84
HCC	6	16
TOTAL	38	100

TE: Tipo de epitelio; ER: Epitelio respiratorio; HCC: Hiperplasia cilindrocelular

Tabla XXX: Frecuencias y porcentajes de tinción para iNOS. Tipo de epitelio en el que se observa una mayor intensidad de tinción.

iNOS	FRECUENCIA	PORCENTAJE
NEGATIVO	11	22
POSITIVO DÉBIL	26	51
POSITIVO	14	28
TOTAL	51	100
TE	FRECUENCIA	PORCENTAJE
ER	34	79
ME	2	5
HCC	7	16
TOTAL	43	100

TE: Tipo de epitelio; ER: Epitelio respiratorio; ME: Metaplasia escamosa; HCC: Hiperplasia cilindrocelular.

6.8.- RELACIÓN ENTRE RASGOS HISTOLÓGICOS E INMUNOHISTOQUÍMICOS DE LA MUCOSA SANA ADYACENTE Y VARIABLES CLÍNICAS

Los pacientes con antecedentes de exposición al polvo de madera presentaron mayor infiltrado inflamatorio en la mucosa sana adyacente al tumor ($p=0,037$) y éste infiltrado era de tipo crónico linfoplasmocitario. La metaplasia cuboidea se vio en mucosas con erosión ($p=0,029$). Los casos con displasia epitelial se asociaban a la presencia de atipia glandular con

mayor frecuencia ($p=0,029$). También Ki67 en mucosa sana adyacente tendió a ser más positiva en los casos con antecedentes de exposición al polvo de madera ($p=0,092$). Todos los casos con positividad para CQ20 en mucosa sana adyacente han recidivado ($p=0,045$) (Fig. 48).

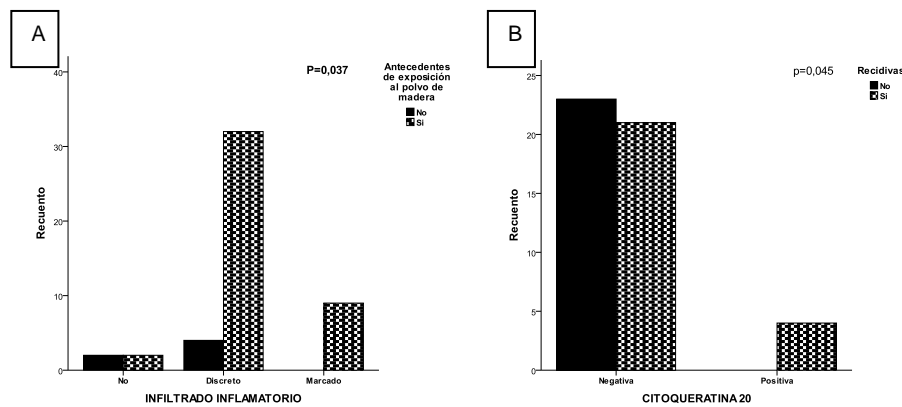


Fig. 48: A) Intensidad del infiltrado inflamatorio en función de la exposición al polvo de madera; B) Presencia de enfermedad recidivante en función de la positividad en mucosa sana adyacente al tumor para CQ20.

La positividad para CQ20 se asoció a la displasia epitelial ($p=0,018$). A pesar de la escasa frecuencia de displasia epitelial, un 50% de los casos positivos para CQ20 tenían displasia epitelial.

Los resultados de la tinción para $TNF\alpha$ se asociaron a los obtenidos para iNOS, el 61% de los casos negativos para $TNF\alpha$, también lo eran para iNOS ($p=0,001$). En 35 casos fueron positivos ambos marcadores, aunque variaba la intensidad de tinción para cada uno de ellos. $TNF\alpha$ también se asoció con la presencia de infiltrado inflamatorio eosinofílico ($p=0,038$) (Fig. 49).

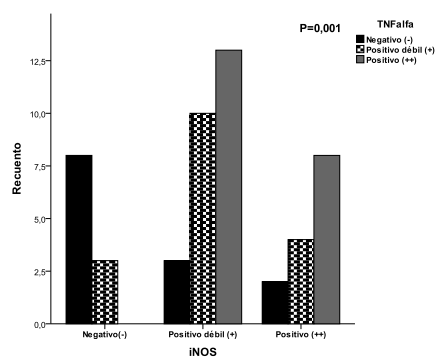


Fig. 49: Expresión de iNOS en función de la expresión de $TNF\alpha$.

La positividad para Ki67 y el porcentaje de células positivas aumenta con la intensidad del infiltrado inflamatorio, el 83% de los casos con más del 10% de células positivas para Ki67 tienen un infiltrado inflamatorio intenso ($p=0,004$) (Fig. 50).

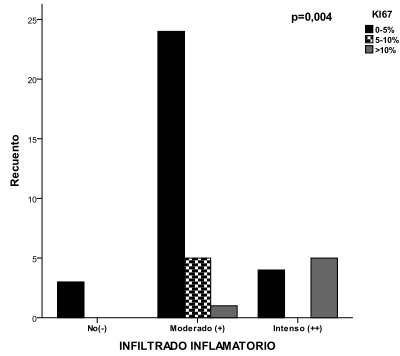


Fig. 50: Asociaciones entre la intensidad del infiltrado inflamatorio y la positividad para Ki67.

La pérdida de tinción IHQ para p16 se ha asociado a un índice proliferativo bajo (p=0,001). Se ha observado también una asociación entre la expresión de iNOS y TNFα con la de p16 (p=0,01 y 0,015) (Fig. 51).

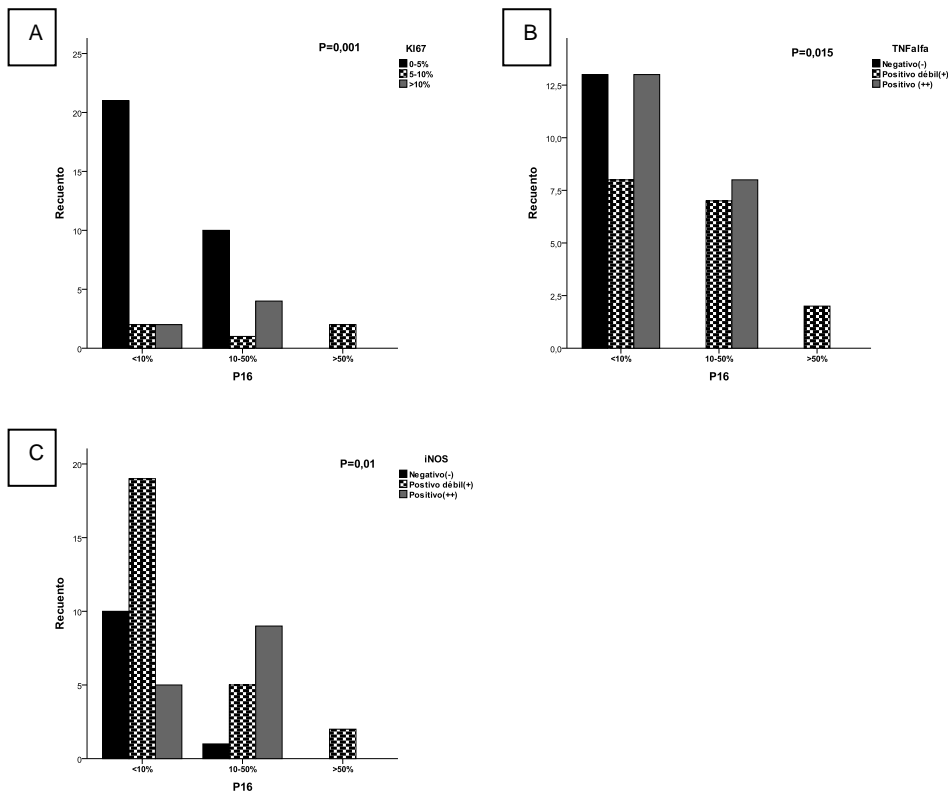


Fig. 51: A) Expresión de p16 en función de Ki67; B) En función de TNFα y C) En función de iNOS

6.9.- CAMBIOS HISTOLÓGICOS EN MUCOSA SANA CORRESPONDIENTE A LA FOSA NASAL CONTRALATERAL A LA TUMORAL

6.9.1.- PERFIL CLÍNICO Y EPIDEMIOLÓGICO DE LOS PACIENTES CON MUESTRAS DE MUCOSA SANA CONTRALATERAL

De mucosa sana contralateral se estudiaron las muestra de 20 pacientes, 17 varones (85%) y 2 mujeres (10%), con edades entre 45 y 78 años (x= 67). El seguimiento fue de entre 4 y 48 meses (x= 17 meses). Tenían antecedentes de exposición al polvo de madera 17 (85%), con

exposiciones desde 0 a 50 años ($x= 29,29$ años). En tabla XXXI se resumen las características clínicas de los tumores que desarrollaron estos pacientes.

Tabla XXXI: Rasgos clínicos de las muestras correspondientes a mucosa sana contralateral.

VARIABLE	FRECUENCIA DE CASOS POSITIVOS (%)	FRECUENCIA DE CASOS NEGATIVOS (%)
MADERA (N=19)	17(89)	2(11)
TABACO (N=18)	9(50)	9(50)
ALCOHOL (N=18)	4(22)	14(78)
EXITUS (N=19)	0	19(100)
METÁSTASIS (N=19)	1(5)	18(95)
RECIDIVAS (N=19)	5(25)	14(70)
INTRACRANEAL (N=19)	3(16)	16(84)
TTO PREQX (N=19)	1(5)	18(95)

6.9.2- ESTUDIO MORFOLÓGICO DE LA MUCOSA SANA EN FOSA CONTRALATERAL AL TUMOR

Los resultados del estudio histológico de la mucosa de fosa contralateral muestran que los cambios más frecuentes son la metaplasia cuboidea y la hiperplasia cilíndrocelular, también se observó infiltrado inflamatorio crónico de intensidad leve. La erosión de la mucosa fue un hallazgo frecuente (Tabla XXXII).

Tabla XXXII: Cuadro resumen de los hallazgos histológicos observados en la mucosa sana contralateral al tumor.

	SI (%)	NO (%)
EPITELIO RESPIRATORIO	19(95)	1(5)
METAPLASIA ESCAMOSA	1(5)	19(95)
HIPERPLASIA CILINDROCELULAR	5 (25)	15(75)
METAPLASIA CUBOIDEA	5(25)	15(75)
METAPLASIA INTESTINAL	0	20(100)
DISPLASIA	2(10)	18(90)
INFILTRADO INFLAMATORIO	Leve	Moderado
	14(70)	2(10)
LINFOPLASMOCITARIO	Leve	Moderado
	13(65)	3(15)
EOSINÓFILOS	Leve	Moderado
	2(10)	0
NEUTRÓFILOS	Leve	Moderado
	7(35)	0
MEMBRANA BASAL	Engrosamiento leve	Engrosamiento moderado
	13(65)	3(15)
EDEMA	Leve	Moderada
	9(45)	2(10)
FIBROSIS	0	20(100)
EROSIÓN	Moderada	Extensa (ulcera)
	9(47,5)	9(47,5)
GLÁNDULAS HIPERPLÁSICAS	5(36)	9(64)
GLÁNDULAS CON ATIPIA	0	14(100)

6.10.- MARCADORES INMUNOHISTOQUÍMICOS EN MUCOSA SANA CONTRALATERAL AL TUMOR

6.10.1.- CQ 20:

Ningún caso mostró positividad para citoqueratina 20 (Tabla XXXIII).

Tabla XXXIII: Cuadro resumen de los resultados obtenidos con la tinción inmunohistoquímica para CQ20.

CITOQUERATINA 20	FRECUENCIA	PORCENTAJE
POSITIVOS	0	0
NEGATIVOS	19	100
TOTAL	19	100

6.10.2.- P53, P16:

5 casos mostraron una positividad nivel 1 para p53, el resto presentaron ausencia total de tinción. Para p16, 10 casos mostraron ausencia total de tinción, sólo 2 tienen más de un 10% de células positivas. Para Ki67 la positividad en todos los casos oscila entre el 0-5% (Tabla XXXIV).

Tabla XXXIV: Cuadro resumen de los resultados de las tinciones inmunohistoquímicas para p53 y p16 en la mucosa sana de la fosa contralateral a la tumoral.

P53	FRECUENCIA	PORCENTAJE
0	14	74
1	5	26
TOTAL	19	100

P16	FRECUENCIA	PORCENTAJE
0	10	56
<10%	6	33
10-25%	2	11
TOTAL	18	100

6.10.3.-KI67

El estudio inmunohistoquímico con Ki67 mostró que todos los casos presentan una positividad entre el 0-5% (Tabla XXXV).

Tabla XXXV: Cuadro resumen con los resultados del estudio inmunohistoquímico con Ki67.

KI67	FRECUENCIA	PORCENTAJE
0-5%	18	100
TOTAL	18	100

6.10.4.- β - CATENINA

Todos los casos conservaron la tinción de membrana para β -catenina y mostraron ausencia de tinción nuclear (Tabla XXXVI).

Tabla XXXVI: Cuadro resumen de los resultados obtenidos con la tinción inmunohistoquímica para β -catenina, a nivel nuclear y de membrana citoplasmática

β -CATENINA MEMBRANA	FRECUENCIA	PORCENTAJE
POSITIVOS	19	100
TOTAL	19	100
β -CATENINA NUCLEAR	FRECUENCIA	PORCENTAJE
NEGATIVOS	19	100
TOTAL	19	100

6.10.5.- COX2, TNF α , INOS, P65

Únicamente dos casos mostraron una tinción IHQ para COX2 superior al 10%. Para iNOS se observó positividad en un 74% de los casos, en un 42% para TNF α y para p65 una positividad débil en menos del 10% de las células en todos los casos (Tabla XXXVII).

Tabla XXXVII: Cuadro resumen de los resultados obtenidos para las tinciones inmunohistoquímicas de COX-2, iNOS, TNF α y p65

COX2	FRECUENCIA	PORCENTAJE
<10%	17	90
>10-20%	2	10
TOTAL	19	100
TNF α		
-	11	58
+	7	37
++	1	5
TOTAL	19	100
iNOS		
NEGATIVO	5	26
POSITIVO	14	74
TOTAL	19	100
P65		
<10%	20	100
TOTAL	20	100

6.11.- RELACIÓN ENTRE CARACTERÍSTICAS HISTOLÓGICAS, INMUNOHISTOQUÍMICAS Y VARIABLES CLÍNICAS

No se encontró ninguna asociación entre los cambios histológicos hallados en la mucosa sana y rasgos clínicos o pronósticos. No se encontró relación entre las tinciones inmunohistoquímicas y los rasgos clínicos del paciente. Las mucosas que mostraron más infiltrado inflamatorio presentaban una membrana basal más engrosada ($p=0,008$). Los casos con infiltrado inflamatorio moderado muestran una p53 nivel 1 ($p=0,029$) (Fig 52).

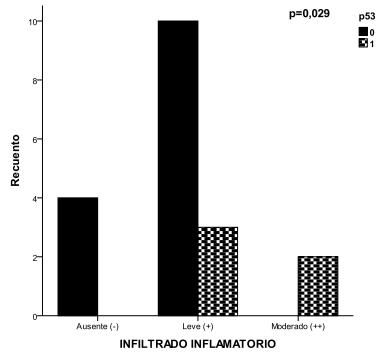


Fig. 52: Asociaciones entre la expresión de p53 y la intensidad de infiltrado inflamatorio

No se observó asociación entre las tinciones IHQ y otros cambios histológicos, tampoco se observa asociación con las tinciones IHQ en la mucosa sana adyacente.

6.12.- RELACIÓN ENTRE LOS CAMBIOS EN MUCOSA SANA Y LOS RASGOS HISTOLÓGICOS O INMUNOHISTOQUÍMICOS DEL TEJIDO TUMORAL

No se observó relación entre los cambios histológicos en mucosa sana adyacente al tumor y el tipo de tumor que se desarrolla, ni desde el punto de vista histológico ni en cuanto a comportamiento del mismo. Sí existe alguna asociación entre marcadores IHQ en tejido sano y los de tumor que se desarrolla, por ejemplo, la mucosa sana adyacente con mayor expresión de COX2 se relacionaba con tumores de tipo papilar o colónico ($p=0,009$), sobre todo con tumores con componente papilar ($p=0,003$) (Fig 53)

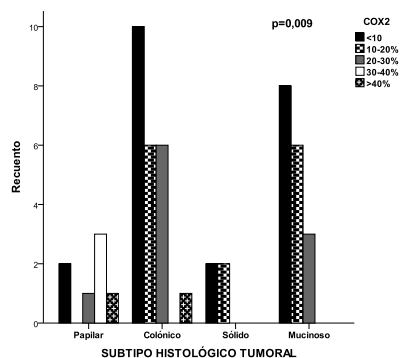


Fig. 53: Expresión de COX2 en tejido sano adyacente al tumor y tipo histológico tumoral.

También existía una relación entre la expresión IHQ de determinados marcadores en tejido sano y la expresión de otros marcadores en el tejido tumoral. Sin embargo, no se ha observado relación entre la expresión de los mismos marcadores en tejido sano y tumoral. La positividad para iNOS en tejido sano se ha relacionado con el desarrollo de tumores CQ20 positivos ($p=0,015$) y p65 positivos ($p=0,029$).

No se observó ninguna relación entre los cambios encontrados en la mucosa sana contralateral y las características clínicas, histológicas o IHQ del tumor desarrollado en la fosa contralateral. Tampoco existía relación con los hallazgos en mucosa sana adyacente al tumor.

7.DISCUSIÓN

7.1. - PERFIL CLÍNICO Y EPIDEMIOLÓGICO DE LA MUESTRA

Los ITAC, por el contexto etiológico en el que se producen son mucho más frecuentes en hombres que en mujeres, sin embargo existen series compuestas por hombres en su totalidad (154) y otras con un porcentaje similar de hombres y mujeres (8). Se diagnostican en un rango amplio de edad que oscila entre 23 y 91 años, siendo menos del 10% los casos diagnosticados en menores de 50 años (35). Nuestra serie, desde el punto de vista epidemiológico, se asemeja a los estudios previos (tabla XXXVIII) y está constituida en un 97% por varones, con una edad de presentación de entre 45 y 92 años, siendo la media de 65 años.

Tabla XXXVIII: Cuadro resumen con las características clínico-epidemiológicas de las principales series de ITAC.

	EDAD	SEXO*	EXPOSICIÓN**	RECIDIVAS	METÁSTASIS
Kleinsasser (51)		95%	89%		
Barnes (8)	31-80	53%		38%	25%
Franquemont (155)	37-75	80%	27%	46,6%	
Franchi (154)	41-79	100%	32%	46%	31%
Orvidas (156)	47-84	75%	37%	12%	
Roux (69)	36-77	99%	96%		
Bimbi (157)	30-80	92%	90/ 33% ***		
Lietin (7)	41-82	98%	74%	32%	8%
Choussy (13)	31-91	73%	85%	51%	4%
Licitra (67)	23-70	90%	87%		
Alyoubi (132)	43-77	94%	74%	33%	6%
Nuestra serie	45-92	97%	86%	49%	13%

*: Porcentaje de pacientes varones; **: Porcentaje de pacientes expuestos al polvo de madera; ***: Porcentaje de pacientes expuestos al polvo de madera del todas de pacientes varones/ porcentaje de pacientes expuestos al polvo de madera del total de pacientes mujeres.

El antecedente de exposición al polvo de madera varía en los diferentes estudios entre el 27 y el 97%, con tiempos de exposición entre un mínimo de un año y un máximo de 58 años, con una media de tiempo de exposición de 30 años (7, 13, 69, 158-160). Nuestra muestra presentaba unos valores dentro del rango de estudios previos, con el 86% de los pacientes con antecedentes de exposición al polvo de madera y tiempos de exposición de entre 1 y 60 años, el tiempo medio de exposición es de 32 años.

Las metástasis ganglionares y a distancia son poco frecuentes en estos tumores, nuestra serie presentaba un 13% de metástasis a distancia. En estudios previos oscilaba entre el 4% y el 31%, añadidas al 12% de metástasis ganglionares de las series con mayor incidencia (154) .

La invasión intracraneal en el momento del diagnóstico se ha observado en el 17% de los pacientes, cifra menor que en otros estudios, donde se eha encontrado en el 30-33% (13, 154). La menor frecuencia de invasión intracraneal en nuestra muestra se debe quizás a un diagnóstico más temprano, ya que el 45% de nuestros pacientes se diagnostican en estadio T1 y T2.

En cuanto al estadio tumoral en el momento del diagnóstico, la comparación de los diferentes estudios es complicada por los diferentes sistemas de estadificación empleados. Las mayores series de ITAC estadificaban los tumores siguiendo la clasificación de AJCC-UICC (American Joint Committee- Union Internationale Contre le Cancer), la más reciente es la llevada a cabo en la 7ª edición en 2010 (150, 161, 162). Existen otros sistemas de estadificación como el propuesto por el Instituto Nazionale Tumori (INT) (163) y el sistema propuesto por Roux (69). La principal aportación de la clasificación de la AJCC-UICC del 2002 es la división del estadio T4 en T4a y T4b, considerando T4b la invasión de una de las siguientes estructuras: techo de la órbita, dura, cerebro, fosa craneal media, pares craneales a excepción de V2, nasofaringe y clivus (Anexo 4). La última clasificación de la AJCC-UICC es del 2010 y no muestra diferencias frente a la del 2002 (62). Las principales series de ITAC muestran los siguientes estadios en el momento del diagnóstico (Tabla XXXIX):

Tabla XXXIX: Estadio local T (%) en el momento del diagnóstico en las principales series tumorales.

SERIES	T1	T2	T3	T4a	T4b
Cantu (163) AJCC-UICC 2002	9	9	26	26	30
Roux (69) Roux	2	18	58	11	11
Choussy (13)AJCC-UICC 1997	3	32	23	42	
Lietin (7) AJCC-UICC 2002	13	10	23	30	25
El Ayoubi (132) UICC2002	3	25	22	39	11
Gras-Cabrerizo (164) AJCC-UICC 2002	0	42	23	19	16
Nuestra serie	33	12	33	13	9

A diferencia de series previas, nuestra muestra casi triplica el número de casos diagnosticados en estadio T1 y presenta pocos casos diagnosticados en estadio T4b (irreseccables). Probablemente, la alta incidencia de estos tumores en nuestro medio favorece la sospecha y el diagnóstico en estadios más tempranos. Dada la clara asociación etiopatogénica y la escasa e inespecífica sintomatología que producen estos tumores se ha propuesto un protocolo de screening para trabajadores de la madera ya que el diagnóstico en estadio T1 y T2 implica una supervivencia a los 5 años superior al 90% (35).

El porcentaje de recidivas global oscila entre el 12% y el 51% (8, 13, 33, 35, 132, 154, 164), siendo en nuestra serie un 49%.

La supervivencia a los 5 años en los ITAC se encontraba entre el 43 y el 73% siendo en nuestra serie del 43%. Los rasgos clínicos que clásicamente muestran asociación con la supervivencia son el estadio, la exposición a tóxicos, la invasión intracraneal, de la órbita, el tamaño tumoral, la invasión linfática y la calidad de la exéresis (7, 13, 69, 132, 156, 165-167). Nosotros observamos que los rasgos clínicos con clara asociación con la supervivencia eran el estadio local, la presencia de metástasis o recidivas y la invasión intracraneal, siendo este último el factor clínico que más ensombrecía el pronóstico. En cuanto a la supervivencia en función de estadio, observamos mejor supervivencia en estadio T2 que T1, seguido de T3, T4a y T4b. En un estudio sobre la validez de los distintos sistemas de estadiación, Cantu y cols (163) observan que la clasificación de la AJCC-UICC no tiene valor pronóstico ya que no hay diferencias entre

T1, T3 y T4 (AJCC-UICC 1997) ni entre T1 y T3 (AJCC-UICC 2002). También observaban que T2 tenía mejor pronóstico que T1, misma característica que presentó nuestra serie. Esto se debe a que éste sistema incluye es el estadio T1 tumores muy dispares que pueden ser grandes, y erosionar la lámina papirácea o la lámina cribiforme sin extensión intracraneal. Por el contrario, en T2 se incluyen tumores que invaden fosa nasal pero que pueden ser exofíticos, polipoides y escasamente agresivos. Con el sistema INT sí se observaba como empeoraba el pronóstico a medida que avanza el estadio de T1 a T4.

7.2.- CARACTERÍSTICAS HISTOLÓGICAS DE LA MUESTRA

Una vez más en este tipo de tumores, la utilización de diferentes clasificaciones histológicas dificulta el estudio comparativo. Urso y cols.(168) los subdividen en cuatro grupos dependiendo del grado de diferenciación basándose en la clasificación de la OMS de los ACC. Alessi y cols (71) también emplean una clasificación basada en el grado de diferenciación de los ACC con tres grupos: bien, moderada y pobremente diferenciado. Las clasificaciones histológicas más aceptadas son la de Kleinssaser y Schroeder (51), adoptada por Franquemont (155) y Franchi (154), y la de Barnes (8), la más aceptada en la actualidad dada su facilidad de aplicación y sus implicaciones pronósticas. Las principales series con los siguientes porcentajes de los distintos subtipos tumorales quedan resumidos en la tabla XXXX.

Tabla XXXX: Resumen de los frecuencias porcentuales de los distintos subtipos histológicos en las principales series de ACN

	PAPILAR		COLÓNICO		MUCINOSO	SÓLIDO	MIXTO
Franquemont (155)	PTCC I		PTCC II		ANILLO DE SELLO	ALVEOLAR	MIXTO
	26,6%		40%		6,6%	20%	6,6%
Franchi(154)	PTCC I	PTCC II	PTCC III		ANILLO DE SELLO	ALVEOLAR	TRANSICIONAL
	17,07%	36,5%	14,63%		2,43%	14,63%	14,63%
Barnes (8)	29%		29%		6%	24%	12%
OMS2005 (169)	18%		40%		22%	20%	
Ayoubi (132)	6%		38%		28%	6%	22%
Nuestra serie	8,2%		50%		31%	10%	

Como se ve en la tabla en nuestra muestra el mayor porcentaje de tumores fueron de tipo colónico y mucinoso y menos frecuentes fueron los tumores papilares y sólidos. Las diferencias más significativas con la revisión de la OMS las encontramos en la frecuencia de diagnóstico de tumores papilares y sólidos, probablemente debido a una intrerpretación diferente de los criterios propuestos por Barnes (8).

La mayor parte de los tumores tienen más de un componente histológico con lo que preferimos encuadrarlos en el subtipo de peor pronóstico y no emplear el subtipo histológico mixto. El subtipo sólido sólo se diagnostica si la mayor parte del tumor es sólido sin áreas de diferenciación. Cualquier grado de diferenciación con formaciones glandulares o papilares descarta el diagnóstico de tumores sólidos. Por ello encontramos un bajo número de tumores papilares y sólidos, y un alto número de tumores colónicos.

La mayor parte de los autores (8, 154, 155, 166, 167) no encontraron implicaciones pronósticas en la subclasificación histológica, a diferencia de El Ayoubi y cols. (132) y de Barnes y cols. (8). Antes de la clasificación histológica actual, ya se había observado que los tumores de tipo mucinoso tenían un claro peor pronóstico, tanto de células en anillo de sello como alveolar y que el crecimiento papilar confiere mejor pronóstico (147).

En nuestra serie, los subtipos histológicos sólidos y mucinosos mostraron un comportamiento más agresivo, menor supervivencia y fué más frecuente su diagnóstico en estadios avanzados T4a y T4b; también fueron los que presentaron un mayor número de exitus y de invasión intracraneal. La presencia de áreas de crecimiento sólido se asoció a mayor frecuencia de metástasis, recidivas, mayor invasión intracraneal y a exitus. En cambio la presencia de áreas de tumor papilar se asoció a un mayor tiempo libre de enfermedad (147). Franchi y cols. (154) encontraron que los ITAC de tipo mucinoso en estadio avanzado tenían menor tiempo libre de enfermedad y menor supervivencia que los no mucinosos (122). Su comportamiento más agresivo es semejante al de los adenocarcinomas mucinosos de otras localizaciones y puede deberse a la presencia de células menos cohesivas, con mayor tendencia a la diseminación. A pesar de la importante implicación pronóstica del subtipo histológico, éste dejaba de tenerla en tumores con invasión intracraneal o en tumores en estadio T4a y T4b. Es interesante, tal como han propuesto algunos autores, incluir el subtipo histológico en la estadificación del tumor, sobretudo en estadios menos avanzados. A pesar de que se han encontrado combinaciones de los cuatro subtipos histológicos cabe pensar que los tumores papilares y colónicos son tumores mejor diferenciados que los sólidos.

7.2.1.- PERFIL INMUNOHISTOQUÍMICO DE LA MUESTRA

7.2.1.1.- Filamentos intermedios del citoesqueleto: CQ7 y CQ20

En estudios previos en ITAC (61, 122-124, 125, 132), la CQ7 mostraba un positividad que oscilaba entre el 22% y el 100% (Tabla XXXX) y la CQ20 entre el 75% y el 100% (tabla XXXXI). Nuestra serie ha presentado un 44% de positividad para CQ7 y del 73% para CQ20, menor a la positividad descrita en series anteriores. En las combinaciones posibles entre ambos marcadores, la más frecuente ha sido CQ20+/CQ7- (42%), seguidos de CQ20+/CQ7+ (30%), CQ20-/CQ7+ (14%) y CQ20-/CQ7- (13%).

Tabla XXXXI: Resumen de los resultados de estudios inmunohistoquímicos de CQ7 y CQ20 en ITAC

CITOQUERATINAS	Abecasis y cols. (123)	Bashir A y cols. (124)	Choi y cols. (61)	Franchi y cols. (122)	Resto y cols. (125)	Kennedy y cols. (117)	Alyoubi y cols. (132)	Sandison y cols. (175)	Nuestra serie
CQ7 (%)	22	100	43	88	100	60	65	59	44
CQ20 (%)	88	75	100	84	100	100	98	100	73

Estos dos marcadores se han empleado clásica y erróneamente para diferenciar tumores primarios nasosinuales frente a tumores de otro origen metastásicos en el área nasosinusal. Los tumores que con mayor frecuencia metastatizan al área nasosinusal son los tumores de riñón, pulmón, mama, testículo y adenocarcinomas de origen gastrointestinal (170). La expresión de CQ20 y ausencia de expresión de CQ7 ha sido clásicamente considerado como propio de los adenocarcinomas de origen intestinal, de la mucosa sana a nivel intestinal, de los carcinomas gástricos, de carcinomas de células de Merckel y se han descrito en adenocarcinomas tipo intestinal pulmonares CQ20+/CQ7-.

La expresión de CQ20 y CQ7 se ha observado en carcinomas transicionales de vejiga, en carcinomas gástricos, en tumores pancreáticos, de vías biliares, tumores mucinosos de ovario, adenocarcinomas de tipo intestinal de cérvix, ovario y vulva (170, 171). La pérdida de expresión para CQ20, aunque rara, se ha descrito en algunos ACC. En una serie de ACC (172) con inestabilidad de microsatélites y sin mutación de BRAF se observa disminución de la expresión de CQ20, siendo éstos casos con inestabilidad de microsatélites y mutación de BRAF CQ20 negativos. Además de la pérdida de expresión de CQ20 en los ACC con inestabilidad de microsatélites se ha visto que también hay pérdida de expresión en los tumores de alto grado. El patrón CQ20 negativo y CQ7 positivo se ve en carcinomas de mama, ovario, pulmón, endometrio, tiroides, glándula salival y mesoteliomas. La ausencia de ambos marcadores se observa en carcinomas hepatocelulares, tumores carcinoides de tracto gastrointestinal, pulmón y carcinoma renal (173).

En series previas de ITAC se ha descrito como lo más frecuente la coexpresión de CQ20 y CQ7 en un 62% de los tumores, seguido de la expresión de CQ20 con ausencia de CQ7 en el 35% y por último, un 2% de los casos no expresan CQ20 y sí CQ7. Comparándolo con nuestra serie, nosotros observamos un perfil IHQ predominante diferente CQ20+/CQ7-, seguido de cerca por el perfil CQ20+/CQ7+. Choi y cols. (61) consideraron que los casos con coexpresión de ambas queratinas son el resultado de una transformación metaplásica rápida del epitelio respiratorio a epitelio intestinal de forma que no se producía la pérdida de expresión de CQ7. Kennedy y cols. (117) consideraban que existían dos tipos de ITAC, unos con un perfil IHQ igual a los ACC (CQ20+/CQ7-) y otro subgrupo con perfil tipo tumor del tracto gastrointestinal alto (CQ20+/CQ7+). En nuestra serie hasta un 14% de los pacientes mostraron CQ20-/CQ7+ y encontramos algún caso con pérdida de ambos marcadores.

Ritter y cols. (174) observaron que en adenocarcinomas de otras localizaciones, el patrón de expresión de CQ20 y CQ7 también es muy variable dentro del mismo tipo de adenocarcinomas, estando asociado a veces al carácter mucosecretor de los tumores. En los ACC se asociaba la negatividad para CQ20 con una escasa diferenciación, siendo los tumores sólidos, poco diferenciados, los que con mayor frecuencia pierden la expresión de CQ20.

Nosotros también hemos observado diferencias IHQ dependiendo del patrón de crecimiento del tumor, por ejemplo, los tumores sólidos eran en un 70% CQ20-/CQ7+. Los tumores papilares expresaban más frecuentemente CQ20 y menos CQ7 y el subtipo que mayor porcentaje de casos negativos para CQ7 era el papilar seguido del mucinoso. En otros trabajos se describía la pérdida de expresión de CQ7 como más frecuente en el subtipo mucinoso (175). La pérdida de expresión de CQ20 era muy poco frecuente en otras series comparado con la nuestra.

Los tumores papilares y colónicos mostraron una positividad para CQ20 (87,5%) significativamente mayor que en los tumores sólidos y mucinosos (50%). CQ7 también era positiva en el 50% de los tumores sólidos y mucinosos y en el 41% de los papilares y colónicos. Parece que la mayoría de los tumores pertenecientes a pacientes con antecedentes de exposición al polvo de madera perdían la expresión de CQ7 (el 90% de los casos negativos para CQ7 tienen relación con el polvo de madera) y tenían positividad para CQ20 (70% de todos ellos son positivos). Entre los pacientes no expuestos al polvo de madera, era más frecuente la pérdida de expresión de CQ20 (54%). Probablemente esto guarda relación también con el subtipo histológico ya que el sólido es más frecuentemente negativo para CQ20 y también tiene menos relación con la exposición al polvo de madera.

7.2.1.2.- Genes supresores tumorales (p53, p16) y β–catenina nuclear

TP53 es el gen supresor tumoral más frecuentemente alterado en los tumores humanos. Las mutaciones de TP53 y la hipermetilación de p16 y p14 son eventos que se producen en carcinomas relacionados con la exposición a carcinógenos como en los carcinomas de laringe asociados al tabaco y son eventos tempranos en el esófago de Barrett y tardíos en el ACC (84) (176). Podría ser que las mutaciones en TP53 se observen como respuesta a la inflamación crónica secundaria a la exposición al polvo de madera y también por el efecto genotóxico del mismo (41).

En los ITAC se encontraron mutaciones de TP53 en el 18-86 % de los tumores (67, 78, 79, 82, 130) y éstas se presentaban con mayor frecuencia en los pacientes expuestos al polvo de madera y aumentaban con el tiempo y los niveles de exposición. También la exposición al polvo de madera se asociaba con mayor frecuencia de mutaciones de tipo missense (60%) (86, 87).

Tabla XXXXII: Tabla resumen con los hallazgos IHQ en ITAC para β–catenina, p16 y p53.

	β–catenina		p16	p53
	Nuclear	Membrana		
Pérez-Ordoñez (130)	0	100%		
Frattini M (80)	40%	100%		
Frachi A (122)	100%		64%*	61%
Perrone F (82)				52%
Wu TT (78)				58%
Holmila R (79)				52,6%
Bashir AA (124)				80%
Yom SS (90)				14%
Nuestra serie	Nuclear	Membrana	89*	77
	33%	83 %		

Porcentaje de casos positivos.* Porcentaje de casos negativos.

La expresión IHQ de p53 en los ITAC oscila entre el 14 y el 80% (79, 82, 90, 122, 124) con una media del 47% (177) y con mayor expresión en pacientes expuestos al polvo de madera (60, 82). Existe en la literatura una mínima discordancia entre la expresión IHQ y el estatus mutacional del gen. El producto de un gen TP53 mutado es una proteína metabólicamente estable, con una vida media mayor que el producto de un p53 WT (“wild type”- no mutado) que tiene una vida media de 6-60 minutos y no se acumula en cantidad suficiente para ser detectable por IHQ (178, 179). Sin embargo no siempre la expresión IHQ se corresponde con un TP53 mutado (180, 181). En nuestra serie, un 77% mostraron sobreexpresión de p53 y esta expresión fue significativamente mayor en pacientes expuestos al polvo de madera posiblemente debido al efecto genotóxico e inflamación crónica que éste produce. Por otra parte, la positividad para p53 se asoció significativamente al subtipo histológico tumoral. Al igual que en el trabajo de Franchi y cols. (122) observamos que el subtipo papilar presentaba mayor expresión de p53, en cambio, el subtipo mucinoso tenía menor positividad que el resto. También se ha observado mayor positividad en los casos con expresión para CQ20. Los tumores CQ20 positivos tenían mayor expresión de marcadores asociados a la inflamación (p65, TNFα, iNOS) y menor actividad proliferativa determinada mediante Ki67 (Anexo 3).

En el cáncer en general, la expresión aumentada de p53 se asocia a mayor agresividad tumoral. Sin embargo, en los ITAC únicamente el trabajo de Yom y cols. (90) encuentra esta asociación, ningún otro autor ni nosotros en nuestra serie observamos asociación entre la

expresión IHQ de p53, la supervivencia o la presencia de metástasis o recidivas y sí observamos con mayor frecuencia positividad en los tumores papilares.

P16 es un inhibidor de ciclina dependiente de kinasa, clave en la regulación del ciclo celular que se encuentra con frecuencia inactivado en algunos cánceres (182) y los mecanismos de inactivación incluyen delección, metilación del promotor y menos frecuentemente la mutación (183). Se ha visto que la expresión de p16 tiene implicaciones pronósticas y varía dependiendo del grado de diferenciación o estadio evolutivo tumoral (184). La disminución de la expresión de p16 en los ACC se ha asociado a la invasión linfática, a la infiltración en profundidad, a peor diferenciación, y al subtipo histológico mucinoso (185). De forma sorprendente, sólo en ACC mucinosos la supervivencia es mayor en los casos negativos (186). Por otro lado, en otros tumores como el neuroblastoma, carcinoma de ovario, carcinoma de mama y carcinoma prostático, la sobreexpresión de p16 se ha asociado a peor pronóstico.

El estudio IHQ de p16 presenta muchas limitaciones dado que no está claro el mecanismo que subyace a la expresión de p16. No afectan a la expresión IHQ ni el tiempo de fijación, ni el tipo de anticuerpo empleado (187). Como teoría principal y más aceptada, p16 es positiva inmunohistoquímicamente cuando no existen alteraciones en el gen INK4a (9p21). Las delecciones o metilaciones del promotor provocan una disminución de la expresión IHQ, no existiendo expresión cuando hay hipermetilación y sólo en la mitad de los casos con delección, probablemente heterocigota. Por otro lado, la sobreexpresión se asocia a la infección por el virus del papiloma humano, a alteraciones de la vía Rb que disparan su expresión y también a la senescencia celular que es un mecanismo inducido por diferentes factores como la edad, el daño al ADN, la activación de oncogenes, el estrés oxidativo y que activan una cascada mediada por Rb. Otra de las limitaciones para la valoración IHQ de p16 es la inexistencia de un protocolo standard que defina con qué porcentaje de células positivas se considera que existe una pérdida de expresión o por el contrario, la expresión esté conservada (188-192).

En la bibliografía, los estudios moleculares en ITAC muestran hipermetilación del promotor en un 67% de casos (82), pérdida de heterocigosidad en 9p21 en el 33% , delecciones génicas en el 27% y en 9p en el 60% mediante estudios de CGH (88). Con MLPA se detectan un 40% de pérdidas en CDKNA (83). El único trabajo que valora la expresión IHQ de p16 en ITAC presenta una pérdida de la tinción para p16 en el 64,5%. Estos autores establecen que los casos con el 20% de células tumorales negativas tienen pérdida de expresión (122) (Tabla XXXXII). Cabe destacar que todos ellos cuentan con una muestra de pacientes menor que la nuestra.

Nosotros establecimos el nivel de corte para diferenciar entre casos negativos y positivos en el 50%. Los casos con pérdida de expresión para p16 en más del 50% de células tumorales fueron considerados negativos y suponían el 90% de la muestra. El número de casos negativos en nuestra serie fue mucho mayor que en la de Franchi y cols. (122) que tienen un 64% de casos negativos frente a nuestro 90%, a pesar de que el nivel de corte para establecer la negatividad del caso es mucho más bajo para estos autores que para nosotros (20% frente al 50%).

No se observaron diferencias significativas en la expresión de p16 entre los pacientes expuestos y no expuestos al polvo de madera. No existía relación entre la expresión de p16 y el subtipo histológico tumoral, pero se observó que hay una menor pérdida de positividad en los tumores sólidos con respecto al resto. Franchi y cols. (122) describieron mayor número de

casos negativos entre los tumores mucinosos. La falta de criterios estándar de valoración para p16 y los escasos trabajos IHQ en ITAC, con series menores que la nuestra, impide sacar conclusiones definitivas. De todas formas, observamos un hecho no descrito anteriormente en los ITAC que es que una menor pérdida de expresión de p16 está fuertemente relacionada con el pronóstico, se asocia a la presencia de metástasis y de recidivas y a una menor supervivencia. Los casos con expresión conservada tenían una supervivencia significativamente menor, independientemente de la invasión intracraneal, la edad, el sexo, el subtipo histológico tumoral y el estadio.

La **β -catenina** es una proteína codificada por el gen CTNNB1. Forma parte de la vía Wnt/ β -catenina. La vía canónica es importante para determinar el destino celular, para el desarrollo embrionario de la cresta neural, corazón y tracto gastrointestinal (193). La vía no canónica es importante para el control del movimiento celular y de la interacción con proteínas del citoesqueleto y promueve la interacción con E-cadherina, importante para el mantenimiento de la adhesión celular. Es una de las proteínas claves en la transición epitelio mesénquima en el carcinoma colorrectal. Cuando la β -catenina no es fosforilada, se estabiliza y se acumula en el núcleo donde actúa como factor de transcripción; la no fosforilación de β -catenina es consecuencia de la activación de WNT, o bien de la mutación de APC o β -catenina. La vía WNT está alterada hasta en el 90% de los ACC y el 80% de los ACC esporádicos tienen mutaciones somáticas del gen de APC (194-198). El estudio IHQ de β -catenina demuestra que en los ACC asociados a enfermedad inflamatoria intestinal (EII) la positividad es menor que en los ACC no asociados a EII, con un 48% frente al 81% de casos positivos respectivamente (129). El aumento de expresión nuclear se asocia a peor pronóstico en algunos cánceres como el de mama y el ACC donde se asocia a una mayor frecuencia de metástasis hepáticas y ganglionares (199, 200).

En ITAC, la mayoría de los trabajos no encontraban mutaciones en APC ni en β -catenina, únicamente Frattini y cols. (80) observan un 28% de mutaciones. También se observan pérdidas de 5q en un 81% (88, 90, 91). La determinación IHQ de APC revelaba una tinción conservada citoplasmática en prácticamente el 100% de los casos, los resultados para β -catenina son variables, desde la ausencia de tinción nuclear en todos los casos hasta un 40% de casos con positividad nuclear (tabla XXXXII) (80, 122, 130). En nuestra serie, la positividad nuclear para β -catenina se ha dado en un 31% de los casos, más que la mayoría de las series; aún así, supone sólo un tercio de los casos y no parece una alteración fundamental en la tumorigénesis de los ITAC. No se ha relacionado con la exposición al polvo de madera ni con ningún rasgo clínico. Sí se asociaba al subtipo histológico tumoral, observándose que en los tumores papilares y colónicos la tinción se encontraba hasta en un 50% de casos, mayor que la observada en sólidos y mucinosos. La tinción nuclear para β -catenina fue negativa en el 85% de los tumores mucinosos, más frecuente que el resto de subtipos tumorales, este dato apoya la teoría de que éste subtipo tumoral tiene una tumorigénesis diferente al resto de subtipos de ITAC. También hemos observado que los tumores con positividad nuclear para β -catenina tienen menor supervivencia global.

7.2.1.3.- Factor de proliferación Ki67

Los estudios IHQ en ITAC con Ki67 son pocos y se ha observado que Ki-67 es más importante en los carcinomas escamosos que en los ITAC ya que en los carcinomas escamosos se asocia al estadio tumoral y al grado histológico, hecho que no se produce en los ITAC (177).

En el estudio histológico, los ITAC presentan un alto índice mitótico (8), pero con el estudio IHQ de Ki67 sólo un 19% de los ITAC tenían una actividad proliferativa mayor del 50% y no se asociaba con la supervivencia. La supervivencia disminuía a medida que aumenta la positividad, con una excepción, curiosamente, el grupo de pacientes con una positividad entre el 25-50% tiene peor supervivencia que el de pacientes que tienen una positividad mayor del 50%, dato que se repite en la serie de Valente y cols. (201). Esta asociación se pierde en el análisis multivariante en el que se incluyen la invasión intracraneal, edad, sexo, subtipo histológico y estadio. Sí que existe una asociación estadísticamente significativa entre la positividad para ki67 y para p53. Ambos marcadores se asocian clásicamente a una mayor agresividad tumoral y mal pronóstico, los tumores con mutación de p53 presentan menos apoptosis, y mayor actividad proliferativa.

Mediante la tinción IHQ de Ki67 nosotros observamos positividad en el 97% de los tumores, sólo en el 23% la positividad era mayor del 50%. No se observaron diferencias significativas entre pacientes expuestos y no expuestos al polvo de madera. Entre los tumores sólidos ninguno presentaba una actividad proliferativa mayor del 50%, pero como ya hemos observado, los tumores con una actividad proliferativa entre el 25-50% parecían ser los más agresivos.

De todas formas, no existía una asociación significativa entre el subtipo tumoral y la tinción para ki67.

7.2.1.4. - Receptores de Factores de Crecimiento: EGFR, Hercept test

La familia de los receptores de factores de crecimiento (ERBB) se compone de 4 subtipos que son HER1 (EGFR, ErbB1), HER2 (ErbB2 o HER2/neu), HER3 (ErbB3) y HER4 (ErbB4) que comparten estructura molecular, con un dominio extracelular rico en cisteína y un dominio intracelular con actividad tirosín quinasa. A excepción de HER3, participan en la proliferación celular normal y patogénesis tumoral.

EGFR activa una cascada de señalización con efectos procarcinógenos: proliferación celular, motilidad, adhesión, invasión y angiogénesis. En condiciones normales se requiere un ligando para activar EGFR pero en las células tumorales existen otros mecanismos de activación como el aumento del número de copias o las mutaciones activadoras que se traducen en una activación y sobreexpresión inmunohistoquímica de EGFR. La sobreexpresión de EGFR se ha asociado a estadios tumorales avanzados, resistencia a tratamientos convencionales y a peor pronóstico (202, 203). Existen tratamientos específicos frente a esta diana y, en principio, son candidatos los pacientes con sobreexpresión de EGFR, pero se han encontrado muchos casos con sobreexpresión y sin respuesta al mismo y esto puede deberse a mutaciones en K-ras, BRAF, PI3KCA y pérdida de expresión de PTEN.

En los estudios de expresión IHQ en diferentes tumores se ha observado que en los casos positivos existe mucha variación en la tinción intratumoral, en su mayoría van encaminados a valorar candidatos susceptibles de tratamiento con anticuerpos anti-EGFR pero, en el caso de los ACC no existe un método estandarizado de valoración, se propone un estudio IHQ inicial para seleccionar el área de mayor expresión de EGFR y posterior determinación del número de copias mediante FISH. En ACC la sobreexpresión de EGFR se encuentra en un 40-90% de los casos (204-207).

En ITAC, EGFR está amplificado únicamente en el 8% de los casos, a diferencia de los carcinomas escamosos de cabeza y cuello que presentan mayor frecuencia de amplificaciones (aproximadamente el 60%) (96, 97, 132) . Mediante CGH no se han visto amplificación en 7p12 (88), pero se ha observado ganancia de copias mediante FISH en el 45% (208).

Las determinaciones IHQ de EGFR en ITAC muestran una sobreexpresión entre el 32 y el 80% de los casos (122, 132, 209), observándose en alguna de las series que todos los casos positivos eran de tipo papilar o colónico, pero no es una asociación estadísticamente significativa ni se observa en otros estudios. Tampoco se relaciona con la supervivencia.

Sólo el 3% de nuestros casos tenían positividad de membrana para EGFR. La mayor parte de los casos mostraron una tinción difusa con variaciones en intensidad. Los casos positivos eran más frecuentes en pacientes expuestos al polvo de madera, pero no se asociaba ni al tipo histológico, ni tenía relación con el pronóstico tumoral. Las discrepancias en los resultados de las determinaciones IHQ de EGFR se deben a diferencias en los métodos de fijación, en los anticuerpos empleados y en los criterios de evaluación de los resultados. Nuestro estudio tiene la limitación de que sólo se valora la representación tumoral seleccionada para la matriz de tejido. En cualquier caso la amplificación de EGFR, tanto por los estudios moleculares como IHQ previos y por nuestra propia experiencia, no parece tratarse de una alteración clave necesaria para la iniciación tumoral. Sin embargo quizás tenga implicaciones en la progresión de los mismos y tenga interés terapéutico ya que estos tumores responden mal a la quimioterapia convencional. Algunos autores proponen como tratamiento de primera o segunda línea en los ITAC el irinotecan (inhibidor de las topoisomerasas) más un anti-EGFR (210, 211).

Her-2/neu (c-Erb-B2 o HER2) es un miembro de la familia de receptores de factores de crecimiento y también un protooncogén. Regula procesos celulares como proliferación, diferenciación y supervivencia. La sobreexpresión/amplificación de HER2 se ha asociado a mal pronóstico en tumores de mama, ovario, estómago, vejiga urinaria y glándula parótida (212-215) y a diferente respuesta a tratamientos quimioterápicos, mostrando resistencia a quimioterapia convencional o tamoxifeno y la buena respuesta con tratamientos selectivos como el trastuzumab (216). Para algunos autores no existe relación entre la sobreexpresión y el pronóstico (217). En ACC la expresión de HER2 va del 0 al 83% y en algunos casos se asocia a peor pronóstico, como estadio avanzado, tamaño tumoral, metástasis a distancia o menor supervivencia. A diferencia del cáncer de mama o gástrico, donde la amplificación de HER2 es clave en la iniciación, progresión y metástasis, en el ACC es un evento tardío que empeora el pronóstico. La amplificación de HER2 se asocia a la sobreexpresión IHQ (218). Aun así, la determinación IHQ es poco objetiva con variabilidad interobservador, requiere un buen entrenamiento, y es muy sensible a los tiempos de fijación en formol.

En los ITAC se ha observado en series previas una positividad del 32% para Her2-Neu, de intensidad leve-moderada y en células tumorales, no a nivel del epitelio respiratorio normal. Se asocia a un aumento del riesgo de recurrencia (70). Bashir y cols. (124) además del estudio de expresión realizaron una determinación del número de copias mediante CISH y observaron aumento de las mismas únicamente en un 18% de los casos con expresión IHQ, siendo estos tumores del subtipo sólido. Nazar y cols. (96) descartaron amplificación de ERBB2/neu y mediante CGH no se observan ganancias en 17q21 (88).

En nuestra serie sólo el 8% presentaron una mínima tinción de membrana, a veces citoplasmática para Her2-Neu que en los criterios de valoración de HERCEP TEST para cáncer

de mama entrarían dentro de 1+, es decir, se considerarían negativos. Todos los casos positivos eran trabajadores de la madera y del subtipo histológico colónico o papilar. Al igual que en los ACC, parece que la sobreexpresión de HER2 no es un evento importante en la iniciación ni en la progresión tumoral.

7.2.1.5.- Proteínas de adhesión celular: E-cadherina y β -catenina de membrana

El complejo E-cadherina/ β -catenina es fundamental en el establecimiento de uniones intercelulares, en la integración las señales intra e intercelulares e incluyendo funciones nucleares y vías de señalización (vía WNT). Con el estudio de expresión IHQ de membrana valoramos el papel de la E-cadherina y β -catenina en la adhesión celular. La disociación celular es un paso importante en la cascada metastásica y la pérdida de expresión de cadherinas y cateninas se asocian a esta pérdida de cohesividad. En ACC la pérdida de E-cadherina se asocia a mayor crecimiento, invasión, metástasis hepáticas y resistencia a drogas. Se ha observado pérdida de expresión de β -catenina en muchos tumores: hepáticos, biliares, colorrectales o de pulmón. De hecho, se ha observado en la mucosa colónica normal una intensa expresión de β -catenina, menor expresión en el tumor primario colorrectal y todavía menor en las metástasis hepáticas. Por otro lado, la pérdida de estas moléculas de adhesión impediría el anclaje de las células tumorales en territorios alejados del tumor principal, lo cual va en contra de la tendencia metastásica que muestran los tumores con pérdida de estas moléculas de adhesión, aunque posiblemente los mecanismos de implantación son diferentes de los de adhesión.

El estudio IHQ presenta la limitación de que no existe un score o sistema de valoración de expresión estandarizado, lo cual dificulta la comparación e interpretación de resultados. En ITAC, Pérez- Ordóñez y cols. (130) encontraron positividad en todos los casos para E-cadherina y para β -catenina de membrana con variaciones de intensidad. Franchi y cols. (122) valoraron la pérdida de positividad para E-cadherina como la pérdida de tinción en el 20% de las células tumorales que se observa en el 45% de los casos, discretamente más frecuente en los ITAC de tipo mucinoso. En cambio, todos los casos conservaron la expresión de β -catenina. El locus de E-cadherina está situado en el brazo largo del cromosoma 16 y sólo un estudio refleja pérdidas en 16q22 en un tercio de los ITAC (219).

En nuestra serie, E-cadherina mostraba siempre una positividad difusa con variaciones en la intensidad. Se asociaba al subtipo histológico tumoral, siendo la positividad débil más frecuente en los tumores mucinosos y con componente de tumor mucinoso.

Con β -catenina, tres casos perdían la expresión de membrana y en el resto, la positividad fue difusa con variaciones en la intensidad de tinción. De los tres casos negativos, dos eran de tipo mucinoso. Los tumores mucinosos fueron además los que mayor número de tumores con intensidad débil de tinción presentaron. Estos tumores se caracterizan histológicamente por presentar células discohesivas, a veces con células en anillo de sello o dispersas en lagos de moco. La negatividad o tinción débil para β -catenina de membrana se asociaba a una mayor frecuencia metastásica y de recidivas, así como de invasión intracraneal y exitus. La supervivencia también fue significativamente menor en pacientes con pérdida de expresión de β -catenina o con positividad débil. Incluso en el análisis multivariante se observa que la relación con la supervivencia es independiente de la edad, sexo, estadio, subtipohistológico y presencia o no de invasión intracraneal.

En resumen, aunque es un evento poco frecuente, fueron los tumores mucinosos los que con mayor frecuencia perdían el eje cadherina-catenina y ésto se traducía en una menor supervivencia, mayor frecuencia de metástasis, recidivas e invasión intracraneal, tal como se ha descrito en tumores de otras localizaciones pero que hasta ahora no se había comprobado en los ACN (220-223).

7.2.1.6.- Marcadores relacionados con la inflamación: COX2, TNF alfa, iNOS y p65.

La **ciclooxigenasa (COX)** es un enzima regulador de la síntesis de prostaglandinas que tienen un papel fundamental en muchos procesos fisiológicos. Existen tres isoformas: COX1 expresado de forma constitutiva en muchos tejidos, COX2 enzima inducido por varios factores como factores de crecimiento, inflamación, oncogenes o carcinógenos que se encuentra ausente o en bajas concentraciones en las células normales y COX3 de la cual se tiene poca información (136). COX2 tiene un importante papel en la carcinogénesis, se asocia a mayor inestabilidad genómica, angiogénesis, diferenciación tumoral, apoptosis, proliferación celular y a mayor capacidad invasiva de las células tumorales (224-227). Se describe que está involucrado en estadios tempranos de la carcinogénesis colorectal (228). Por otro lado su expresión se asocia a estadios avanzados, a una menor supervivencia y a mayor frecuencia de metástasis ganglionares en ACC (229-232). Interacciona en varias vías y con múltiples genes. EGF y TGF- α inducen la expresión de COX2, las PGs inducidas por COX2 estimulan a su vez la señalización de EGFR, COX2 interacciona con p53 (P53 “wild type” suprime la transcripción de COX2), la sobreexpresión y amplificación de HER2 induce la expresión de COX2 en el epitelio mamario, en carcinoma seroso de ovario y también las mutaciones en APC inducen la producción de COX2 (136, 233). En tumores gastrointestinales, el aumento de expresión IHQ está entre un 38% y un 80%, en comparación con el tejido sano que muestra escasa positividad o es negativo (134-136). El tratamiento con inhibidores de COX2 ha demostrado una inhibición del crecimiento celular, aumento de la apoptosis y de las células en fase G0/G1. Su uso conjunto con inhibidores de EGFR muestra un efecto sinérgico/aditivo en estudios preclínicos en cáncer de cabeza y cuello (133).

En ITAC el único trabajo de expresión de COX2 mostraba que un 92% de los casos son positivos y la positividad se asociaba también con positividad para p53 (79).

En nuestra serie, el 38% de los casos mostraron tinción para COX2, sin diferencias significativas entre los casos relacionados con la exposición al polvo de madera y los no expuestos. En cuanto al subtipo histológico, los tumores con componente sólido fueron más frecuentemente positivos, con un 61% de casos positivos entre ellos. Estos tumores son histológicamente peor diferenciados y más agresivos. Se ha descrito mayor positividad de COX2 en estadios avanzados de ACC (230, 234). También observamos que el 91% de los casos positivos para COX2 lo eran también para p53, dato que apoya la hipótesis de que la forma mutada de p53 no es capaz de suprimir la transcripción de COX2 (136). También la positividad para β -catenina nuclear se asociaba a mayor frecuencia de positividad para COX-2, lo que apoya la teoría de que las mutaciones de APC (con la consiguiente acumulación nuclear de β -catenina) inducen la expresión de COX-2 (235).

El **Óxido Nítrico (NO)** es un radical libre que se sintetiza a partir de la L-Arginina mediante tres enzimas, dos de ellos constitutivos eNOS y nNOS (NOS neuronal; NOS III) que sintetizan NO en bajas concentraciones y una tercera isoforma inducible, iNOS que puede ser inducido por citoquinas inmunomoduladoras (TNF α , NF κ β , Il 1-12), por hipoxia o por

productos bacterianos (142, 143, 236). El papel de NO en la biología tumoral es complejo ya actúa como agente protumoral y antitumoral dependiendo de varios factores como la concentración local y duración de la exposición, actividad y localización de las isoformas, el microambiente, la susceptibilidad genética y la presencia de otros factores como la activación de COX2 que confiere resistencia a NO. Depende también de la diferente sensibilidad de las células tumorales a NO, ya que existen células tumorales NO-resistentes y NO-dependientes (237). NO induce angiogénesis, crecimiento tumoral, apoptosis y metástasis (143). La sobreproducción de NO por iNOS en inflamaciones crónicas provoca stress oxidativo o nitrativo con daño en el ADN e inactivación de las proteínas reparadoras del ADN (141). iNOS produce altas concentraciones de NO, y es la isoforma más frecuentemente relacionada con malignidad. iNOS se expresa a nivel citoplasmático en epitelio sano, lesiones borderline, epitelio y estroma tumoral. Se ha visto un pico de actividad de iNOS en adenomas colónicos antes de su transición a carcinomas. También hay un aumento de la actividad iNOS en cambios metaplásicos como la metaplasia apocrina de la mastopatía fibroquística o hiperplasia estromal en el esófago de Barrett. Generalmente la tinción es más débil en epitelio benigno que en tejido tumoral pero su expresión no es un indicador de malignidad (142-145). La expresión de iNOS se asocia a factores clínicos pronósticos y a la supervivencia, pero con resultados dispares desde aumento de la supervivencia en carcinomas colorrectales o todo lo contrario, siendo su expresión un factor de mal pronóstico (238). iNOS es una diana interesante para quimioprevención y para tratamiento combinado quimioterápico. Existe un inhibidor no específico de NOS llamado L-NMMA (NG-nitro-L_arginine methyl ester), L-NAME y Cavtratin que se ha empleado en líneas celulares de mama, carcinomas colorrectales, tumores de cabeza y cuello y en modelos animales (142, 236). iNOS influye en la respuesta a tratamientos quimioterápicos convencionales. La hipoxia que produce inhibición de iNOS hace a las células tumorales resistentes al tratamiento quimioterápico, además iNOS podría activar metabólicamente ciertas drogas (143). El principal problema con iNOS es que no se han establecido claramente las cantidades constitutivas y las cantidades potencialmente dañinas o con efectos protectores y hasta que no se establezcan va a ser imposible emplearlo como marcador diagnóstico o terapéutico.

En ITAC no se ha estudiado previamente la expresión IHQ de iNOS. En ACC la expresión es mayor en tejido tumoral que en tejido sano, a su vez se observa una mayor positividad en tejido sano con inflamación que sin inflamación. El tejido tumoral metastásico en cambio tenía una menor expresión (239).

Nuestra serie presentaba una positividad en el 96% de los casos a nivel citoplasmática en epitelio tumoral. La positividad era más intensa en pacientes sin antecedentes de exposición al polvo de madera al contrario de lo que se pudiera pensar y no tenía significado pronóstico.

NFκβ es una familia de factores de transcripción con cinco miembros: RELA/p65, cREL, REL B, NFκβ1(p50), NFκβ2 (p52). REL A/p65 es el mejor caracterizado. En células quiescentes, los miembros de NFκβ forman heterodímeros localizados en el citoplasma e inactivos. Por medio de estímulos externos se libera la forma activa de NFκβ que se trasloca al núcleo donde regula la expresión de muchos genes implicados en proliferación, supervivencia, adhesión y angiogénesis. La vía NFκβ está constitutivamente activada en muchos cánceres por diversos estímulos regulados por otras vías: EGFR/HER2-PI3K-Akt-IKKα, TP53, PTEN, Akt-mTOR, G protein-coupled receptor-RAS-RAF-Akt y Wnt-β-catenina y producidos por citoquinas inflamatorias, mitógenos, productos bacterianos, inhibidores de la síntesis de

proteínas, especies oxígeno reactivas y luz ultravioleta (137, 138). En ACC, adenomas y mucosa sana colónica se ha observado mayor positividad nuclear en el epitelio tumoral y se ha observado que esta positividad aumenta con la progresión tumoral de mucosa sana a carcinoma. En mucosas sanas no se observa positividad nuclear en epitelio y sí en citoplasma de células estromales (137, 240). También en neoplasias intraepiteliales pulmonares se ha visto expresión nuclear de p65 que va aumentando con el grado de la patología hasta el carcinoma invasivo y en estadios tardíos (III-IV) frente a estadios tempranos (I-II) (241, 242).

En estudios previos en ITAC se detectaron pérdidas en un 25% y ganancias en un 10% de los casos (33). Sin embargo nunca se ha estudiado la expresión de p65 (RELA) en ITAC. Nosotros observamos positividad nuclear en el 37% de los casos en la muestra tumoral, sin relación con ningún rasgo clínico patológico. Sí que existe mayor frecuencia de casos positivos para p65 entre los casos positivos para COX2, aunque no es un dato significativo.

TNF α es una citoquina proinflamatoria que regula respuestas inmunes, pirógeno endógeno que regula la inflamación e induce la apoptosis y que en general se considera que inhibe la tumorigénesis. Pero se ha visto que promueve la invasividad celular y por tanto las metástasis en el carcinoma nasofaríngeo. En los carcinomas de mama está crónicamente elevado de forma endógena, es un inductor tumoral y favorece el remodelamiento tisular y desarrollo estromal necesario para el crecimiento y diseminación tumoral en cambio y también en carcinomas de mama, las altas concentraciones locales tienen efecto antitumoral (243, 244). Activa múltiples vías de señalización: MAPK (ERK, JNK, NF κ B), caspasas y estimula el VEGF, a su vez, los efectos de TNF α son mediados por NF κ B y MAPK (245). Interacciona con los genes IAP (proteínas inhibidoras de la apoptosis) (246). Se ha observado que en ACC aumenta la concentración plasmática de TNF α y que existe una vía tumorigénica alternativa en la que desarrolla un papel (247).

Son escasos los estudios IHQ, uno de ellos en carcinoma escamoso de esófago en el cual no se observó ninguna relación con el pronóstico. Se ha observado que cuando los niveles de TNF α están elevados en pacientes con ACC, éstos tienen peor pronóstico (248).

En ITAC no existe ningún estudio previo de TNF α , ni molecular ni proteico. Nosotros observamos una positividad para TNF de intensidad variable en el 97% de los tumores, muy intensa en el 62%. En tejido tumoral la ausencia de expresión se asociaba a la negatividad para p53, ambos hechos son factores que permiten la apoptosis celular. También se asociaban la negatividad para TNF y la negatividad para CQ20 y CQ7, así como al subtipo histológico tumoral, siendo los casos negativos de tipo papilar y colónico, aunque es también en estos subtipos en los que la positividad fue más intensa. No existía relación con la supervivencia.

7.3.- CARACTERÍSTICAS DE LOS DISTINTOS SUBTIPOS HISTOLÓGICOS:

Los subtipos histológicos de ITAC, además de sus características clínico-histológicas presentan diferente comportamiento y perfil IHQ.

Los ITAC papilares son diagnosticados en estadios más tempranos, se observan menos recidivas, metástasis, invasión intracraneal y en definitiva mejor pronóstico. Son más frecuentes si hay antecedente de exposición al polvo de madera y tienen una mayor positividad IHQ para CQ20, β -catenina nuclear, y HER2-neu.

Los ITAC colónicos son diagnosticados en estadios tempranos, tienen menos recidivas, invasión intracraneal, metástasis y mejor pronóstico. Presentan con mayor frecuencia antecedentes de exposición al polvo de madera, y con mayor frecuencia expresión de p53, β-catenina nuclear, y HER2-neu.

Los ITAC sólidos se diagnostican en estadios más avanzados, con más recidivas, metástasis, invasión intracraneal y peor pronóstico. Hay una menor relación con la exposición al polvo de madera y presentan con mayor frecuencia positividad IHQ para CQ7, COX2, y negatividad para CQ20, β-catenina nuclear, HER2-neu, e iNOS.

Los ITAC mucinosos se diagnostican en estadios más avanzados, presentan mayor número de metástasis, recidivas, invasión intracraneal y mortalidad. Tienen antecedentes de exposición al polvo de madera, son IHQ negativos con p53, β-catenina nuclear, HER2-neu, iNOS y la tinción para E-cadherina es de intensidad débil.

Todos estos resultados han sido pormenorizados en el Anexo 3.

Tabla XXXXIII: Correlaciones estadísticas entre los distintos marcadores IHQ en ITAC y el subtipo histológico tumoral

	PAPILAR	COLONICO	SOLIDO	MUCINOSO	P	PAPILAR Y COLÓNICO	SÓLIDO Y MUCINOSO	P
CQ7	25	46	78	35	0,095	41	50	0,403
CQ20 (+/-)	88	87	11	68	<0,001	87	50	<0,001
P53	88	80	67	55	0,01	76	63	0,09
E-CAD*	100	98	100	83	0,05	98	86	0,02
β-CAT Nuclear**	50	34	44	15	0,130	38	18	0,05
Her2-neu	12	15	0	0	0,106	13	0	0,021
EGFR	0	4	0	4	0,08	3	6	0,41
P65	62	34	50	32	0,334	41	32	0,33
COX2	62	32	60	27	0,093	36	35	0,915
INOS	+	75	74	50	0,047	74	73	0,035
	++	25	26	25		16	26	
TNFα	+	37	30	50	0,416	29	45	0,043
	++	63	70	50		54	70	

*: E-Cadherina; **: β-catenina nuclear. Porcentaje de casos positivos dentro de cada subtipo histológico para los distintos marcadores inmunohistoquímicos y p valor para el test de Chi Cuadrado

7.4.- CARACTERÍSTICAS DE LOS TUMORES CQ20+ Y CQ20-:

Los tumores positivos para CQ20 están más frecuentemente asociados a la exposición al polvo de madera y son con mayor frecuencia de tipo papilar o colónico. El estudio IHQ sólo muestra diferencias significativas en la expresión de CQ7 y de p53, siendo más frecuentes los casos negativos para CQ7 y mayor la positividad para p53 en los tumores CQ20+. El resto de marcadores no presentan diferencias significativas pero se observan tendencias, como es un mayor número de casos positivos para p16, TNFα, iNOS, y p65, estos tres últimos marcadores de inflamación en los tumores CQ20+. El pronóstico no difiere entre ambos grupos de tumores.

7.5.- CAMBIOS HISTOLÓGICOS E INMUNOHISTOQUÍMICOS EN MUCOSA SANA

Wilhelmsson y cols. (57) sostienen la hipótesis de que en estos pacientes, al igual que los pacientes con carcinomas de estómago y esófago, tienen lesiones precursoras precancerosas como hiperplasia, metaplasia y displasia.

Nuestro estudio de la mucosa sana adyacente al tumor mostraba varios cambios histológicos siendo el más frecuente la hiperplasia cilíndrocelular (65%), seguida de una metaplasia cuboidea (56%) y la metaplasia escamosa (21%). Mediante la tinción IHQ para CQ20 observamos metaplasia intestinal en el 8% de las muestras de mucosa sana adyacente. Observamos mucha menos metaplasia escamosa (21%) que en estudios previos en los que va del 64% al 92% (55, 56, 59, 60). Nuestras observaciones fueron similares a las descritas por Wolf y cols. (19) con la citada hiperplasia cilíndrocelular como variación histológica más frecuente. Sólo observamos displasia en el 13% de los casos en el epitelio respiratorio o con hiperplasia cilíndrocelular y no a nivel del epitelio cuboideo. Esto difiere de lo observado por Palomba y cols. (55) que describían la displasia a nivel del epitelio escamoso y lo descrito por Boysen y cols. (23) o Wilhelmsson y cols. (57) que describían como lesión precursora la metaplasia cuboidea y la displasia sobre el epitelio con metaplasia cuboidea. Nuestro estudio no encontró ninguna relación entre la displasia y la metaplasia cuboidea. Kleinsasser y cols. (249) sí referían la existencia de esta metaplasia cuboidea y de displasia a este nivel, pero sin relación directa con el tumor, si no alejada de él. Nuestro estudio tiene la limitación de no poder determinar con exactitud la distancia a la que se encuentra la muestra de mucosa sana con respecto al tejido tumoral.

No encontramos relación entre la displasia y la recidiva tumoral, pero sí se observa que la metaplasia cuboidea se asocia a la erosión de la mucosa por lo que pensamos que se trata de un cambio reactivo, reparativo, o de reepitelización.

Ninguno de estos cambios en la mucosa sana adyacente tenía relación con el subtipo histológico tumoral que presentaban los pacientes.

En la mucosa de la fosa nasal contralateral se observó metaplasia cuboidea e hiperplasia cilíndrocelular en un 25% de las muestras, la displasia en el 10% y la metaplasia escamosa en el 5%. No hemos encontrado relación entre estos cambios, los de la mucosa sana adyacente al tumor y la evolución del paciente.

Observamos por tanto mucha menos metaplasia escamosa que en estudios previos. Sí encontramos frecuente metaplasia cuboidea de carácter reparativo e hiperplasia cilíndrocelular, (que es donde se producen los cambios displásicos que observamos en pocos pacientes) sin que encontremos una relación con las recidivas tumorales posteriores.

Los estudios en mucosa sana describen que el epitelio sano es negativo para CQ20 y positivo para CQ7 (CQ20-/CQ7+) (61, 125, 175). Kennedy y cols. (117) consideraron que el cambio inicial tumorigénico en mucosa sana es una metaplasia cuboidea seguida de una metaplasia intestinal que cuando experimenta cambios displásicos evoluciona al ITAC, y encuentran positividad para CQ20 sólo en uno de cada 10 casos. Choi y cols. (61) describieron la presencia de áreas de metaplasia intestinal CQ20 positivas y CQ7 negativas en la mucosa respiratoria sana adyacente al tumor y defienden la teoría de la metaplasia intestinal como lesión precursora de los ITAC; describieron este cambio en 4 de 12 casos.

En nuestras muestras de mucosa sana adyacente al tumor existían 4 casos con positividad para CQ20 (8%) y en todos estos pacientes el tumor recidivó. En las muestras de mucosa sana contralateral no se observó ningún caso positivo. Si aceptamos la hipótesis de Choi y cols. (61), la metaplasia intestinal es un cambio preneoplásico, éste probablemente evolucione bruscamente al ITAC y sea ésta la razón por la que se observa tan pocas veces en la mucosa sana. También el hallazgo de este cambio en tumores que siempre recidivan sugiere que podrían ser tumores multifocales y segundos primarios en vez de recidivas. Franchi y cols (122) en cambio creían que el hecho de no encontrar la metaplasia intestinal en la mucosa sana de trabajadores de la madera y únicamente en áreas próximas al tumor puede deberse a que la adquisición de este fenotipo era un evento tardío, precedido de numerosas alteraciones moleculares en la mucosa Schneideriana o bien que representara una extensión intraepitelial de las células neoplásicas. Esta metaplasia intestinal se ha descrito también en otros tejidos sometidos a inflamación crónica como es en la cistitis glandular vesical, la gastritis, o en el esófago de Barrett. Tres de los cuatro pacientes con expresión de CQ20+ tenían antecedentes de exposición al polvo de madera.

La expresión IHQ de p53 se asoció a la exposición al polvo de madera no sólo a nivel tumoral sino en la mucosa sana. Estaba aumentada en el 8% de individuos sanos no expuestos y se observó en células basales y suprabasales siendo raro en las células ciliadas. En cambio, la sobreexpresión de p53 se vió en el 28% de los individuos expuestos al polvo de madera y en las áreas de metaplasia escamosa (60). En trabajadores del cuero también se observó mayor expresión en el epitelio de superficie de individuos expuestos frente a no expuestos y en la mucosa oral de pacientes fumadores. Palomba y cols (55) consideraron que el aumento de expresión de p53 en los trabajadores del cuero se debía al daño epitelial mediado por estas sustancias y no a un fenómeno inespecífico relacionado con la irritación.

En nuestra muestra, la expresión en la mucosa sana adyacente al tumor fue de intensidad baja. La mayor tinción, tinción nivel 2 (28%), se observó en las áreas de metaplasia escamosa, no en las áreas de displasia y no se asocia a la exposición al polvo de madera de forma significativa. En la mucosa sana contralateral, la expresión en mucho menor. En general no fué una tinción frecuente y la intensidad de tinción en la mayoría de los casos que la presentaron fué muy débil lo cual no permite predecir un cambio preneoplásico en estos pacientes.

No existen estudios previos en mucosa sana nasosinusal con p16. Nosotros observamos en mucosa sana adyacente y en mucosa de fosa contralateral una marcada pérdida de expresión, con positividad baja en el epitelio respiratorio normal y en áreas de hiperplasia sin relación con la exposición al polvo de madera, ni con el tipo histológico tumoral ni con la edad del paciente. En la mucosa sana adyacente al tumor, los casos con un porcentaje de células positivas mayor del 50% fueron 2 (el 4%). El mayor número de casos se situaba entre el 1 y 25% de células positivas (67%). En la mucosa sana contralateral la positividad era todavía menor, con un 55% de los casos sin ninguna célula positiva.

A diferencia de la teoría de que la expresión de p16 es lo normal en mucosa sana y un reflejo de la ausencia de alteraciones genéticas a este nivel, nuestros hallazgos contradicen esta hipótesis. La mucosa sana de nuestra serie presentaba escasa positividad, siempre en menos del 50% de las células epiteliales mucosas y en el tejido tumoral existía mayor expresión cuanto más agresivo era el tumor y era un claro indicador de mal pronóstico. Uno de los pocos trabajos que estudian la expresión de p16 en tejido no tumoral mostró diferencias en la expresión IHQ en

los diferentes órganos, aunque en general, definía la expresión de p16 como muy restringida y presente únicamente en células concretas de algunos órganos (187). Se observó inmunonegatividad en epitelio bronquial, gástrico, de intestino delgado y grueso, se cree que p16 está fisiológicamente inhibida por hipermetilación en el epitelio colónico. Si la presencia de tinción se asocia a un p16 activado como resultado del estrés oxidativo o del daño del ADN y que provoca senescencia celular, no encontramos explicación al hecho de que la expresión de p16 en tejido tumoral se asocie a una mayor agresividad tumoral y peor pronóstico. Si esta tinción responde a una senescencia de las células tumorales, éstas carecerían de capacidad replicativa. Aún así, podría obedecer a una gran actividad replicativa que resulta en una rápida senescencia que da esta positividad. Otra hipótesis es que p16 se encontrara fisiológicamente hipermetilado en la mucosa sana y en tumores de bajo grado y sea en tumores de alto grado en los que exista alguna alteración molecular a nivel de p16 que explicara su mayor expresión.

La mucosa sana adyacente al tumor tenía una tinción para Ki67 de una intensidad baja, confinada casi siempre a la capa basal y menor del 5% en casi todas las muestras. La positividad estaba en relación con la inflamación observada y no se asoció a la displasia epitelial. En la mucosa de la fosa sana contralateral Ki67 tenía en todos los casos una positividad de entre el 0-5% situado en células basales y que consideramos normal.

En la mucosa sana no se observaron alteraciones en la expresión de E-cadherina y β -catenina. Todos los casos, tanto de mucosa sana adyacente como contralateral son positivos a nivel de membrana para E-cadherina y β -catenina y en ningún caso se observa tinción nuclear para β -catenina.

En cuanto a la expresión de COX2, los estudios en epitelio sano son de otras localizaciones, no en mucosa nasosinusal. En tejido colónico sano fueron negativos. A nivel de la vesícula biliar sí se observó un aumento de expresión en relación con la inflamación crónica, en pacientes con coleditiasis, pero también en epitelio pre-maligno, maligno y menos frecuentemente epitelio sano (250).

Nuestras muestras de tejido sano adyacente al tumor expresaron COX2 en el 57% de los casos y sólo el 29% tienen más del 20% de células positivas. En la mucosa sana de la fosa nasal contralateral el porcentaje de casos con al menos el 10% de células positivas fue del 10%, y esta positividad no se asoció a la inflamación ni a ningún otro rasgo clinicopatológico. Tampoco existía una clara asociación entre el nivel de expresión en mucosa sana y tejido tumoral del mismo paciente. Parece que la positividad es algo más frecuente en las muestras de mucosa sana que en las de tejido tumoral. En la mucosa sana se encontró más expresión en relación con tumores de tipo papilar y colónico. En cambio, en el tejido tumoral fueron las áreas sólidas las más frecuentemente positivas.

En el tejido sano se observó para iNOS positividad en el 78% de los casos de mucosa sana adyacente y 74% de los casos de mucosa sana contralateral, positividad en ambos casos discretamente menor que en tejido tumoral pero sin una diferencia significativa. Como se cita, no es posible determinar en qué nivel de expresión iNOS pasa a ser patológico ni si este marcador es predictor pronóstico. Se observó que en tejido sano la negatividad para iNOS se asoció también a la escasa positividad para p16 (<10% células positivas).

En la mucosa sana adyacente, el 12 % de los casos son positivos para p65 y ninguno en la mucosa sana contralateral. Sí existe un aumento de la positividad en el tejido tumoral con

respecto al tejido sano, sin ser ésta una diferencia significativa que permita sacar alguna conclusión.

En tejido sano adyacente el 74% de los casos fueron positivos para TNF α , y también lo fueron el 42% de los casos de mucosa sana contralateral. Se observó que la positividad es menor en el tejido no tumoral.

En el tejido sano se asociaron la expresión de iNOS y TNF α , ambos marcadores de inflamación, y también la ausencia de expresión de p16 con la negatividad para TNF α .

7.6.- VÍAS TUMORIGÉNICAS:

Se ha comparado siempre los ITAC con los ACC y son estos últimos tumores quizás por su frecuencia en los que en los últimos años más se ha avanzado en cuanto al estudio de las vías moleculares implicadas en su desarrollo. Se describen hasta 5 tipos de vías tumorigénicas diferentes: 1) CIMP (fenotipo con metilación de los islotes CpG) alto, MSI-H, metilación de MLH1, mutación de BRAF, estabilidad cromosómica, con origen en pólipos serrados y llamados generalmente esporádicos MSI-H; 2) CIMP alto, metilación parcial de MLH1, mutación de BRAF, estabilidad cromosómica, MSS ó MSI-L con origen en pólipos serrados; 3) CIMP bajo, mutación de KRAS, metilación de MGMT, CIN (inestabilidad cromosómica), MSS ó MSI-L con origen en pólipos adenomatosos convencionales o serrados; 4) CIN, MSS, CIMP negativo con origen en pólipos adenomatosos; 5) Síndrome de Lynch por mutación heredada del gen MMR, MSI-H, CIMP negativo, sin mutación de BRAF, sin CIN, con origen en adenomas convencionales y más raro en adenomas serrados (75).

Aparte de estos cinco tipos de vías tumorigénicas se describen los ACC asociados a enfermedad inflamatoria intestinal, tumor que al igual que los ITAC se desarrollan en un contexto de inflamación crónica y se pueden dar 2 ó más lesiones cancerosas sincrónicas. En estos tumores la patogenia es diferente y depende de varios factores como son las alteraciones genéticas, los mediadores inflamatorios en la mucosa (COX2, TNF α , NF κ b), los cambios en la expresión de receptores en las células epiteliales y por último al estrés oxidativo, daño epitelial mucoso y flora intestinal. Se han encontrado cambios epigenéticos con inactivación de genes supresores tumorales como p53, KRAS, APC, DCC y KLF6 por metilación del promotor. Las mutaciones de p53 son un evento temprano y no tardío en estos tumores. Las alteraciones en la vía WNT son menos frecuentes en estos tumores y se describen más hipermetilaciones que mutaciones. Hay mayor expresión de marcadores de inflamación y parece que la expresión de EGFR es mayor en el tejido inflamado (247).

Las comparaciones entre los ITAC y ACC han puesto de manifiesto diferencias entre los perfiles moleculares e IHQ de ambos tumores. En los ITAC son mucho más infrecuentes las alteraciones a nivel de H-RAS y K-RAS, la inestabilidad de microsatélites y las alteraciones en la vía WNT. No obstante, por estas alteraciones menos frecuentes, los ITAC parecen tener más similitud a los ACC que asientan sobre la EII. Además, las mutaciones de p53 y la metilación de p16 son eventos tempranos y no tardíos en los ACC asociados a EII, en los que existe expresión de marcadores inflamatorios.

Los diferentes subtipos histológicos de ITAC difieren en sus características histológicas y sobretodo en su comportamiento clínico, siendo claramente de peor pronóstico los subtipos

sólido y mucinoso. Franchi y cols.(122) apuntan que el subtipo histológico mucinoso tiene una carcinogénesis diferente al resto, ya que es un subtipo que se presenta en estadios más avanzados, tiene peor pronóstico y desde el punto de vista molecular presenta menor pérdida de p16, mayor pérdida de expresión de DCC y de E-cadherina, y menor expresión de p53. En nuestro caso, observamos que el subtipo papilar y en menor medida el colónico presentan un comportamiento clínico más favorable, una histología más diferenciada con menor atipia, pleomorfismo y actividad proliferativa y un perfil IHQ más parecido al de los ACC con positividad para CQ20, negatividad para CQ7, mayor positividad para p53, menor pérdida de expresión de p16 y E-cadherina, mayor positividad para marcadores de la inflamación y de β -catenina nuclear, a diferencia de los subtipos sólidos y mucinosos. Franchi y cols. (122) en su estudio no emplean la clasificación de Barnes y clasifican según el grado de diferenciación, separando únicamente el subgrupo de tumores mucinosos sin contemplar el subtipo sólido que engloba dentro de los poco diferenciados. Nosotros encontramos combinaciones entre todos los subtipos histológicos tumorales y consideramos que, al igual que reflejaban otros sistemas de clasificación, se trata de diferentes grados de diferenciación de un mismo tipo tumoral, observando únicamente diferencias en cuanto al patrón de expresión IHQ en el subtipo mucinoso.

En varias localizaciones del organismo se ha observado metaplasia intestinal en un contexto de inflamación crónica o irritación. Por ejemplo, a nivel de cérvix hay metaplasia intestinal con células de Paneth y células caliciformes como cambio premaligno, casi siempre asociado al desarrollo de adenocarcinomas. En algunos casos se cree que este tumor se desarrolla a partir de áreas de adenocarcinoma in situ usual CDX2 positivo, y se considera que es un cambio precoz de diferenciación intestinal, previo a que sea morfológicamente aparente. También se puede asociar a metaplasia gástrica (171, 251, 252). Se describe la metaplasia intestinal en un contexto de colecistitis crónica o coledocistitis, afectando este cambio metaplásico a la superficie epitelial, a las invaginaciones epiteliales y a las glándulas intramurales. Casi siempre se asocia a metaplasia glandular pilórica. En un 75% existe inflamación crónica que podría inducir la aparición de células multipotenciales stem que se diferencian a fenotipo intestinal (células de Paneth, mucosecretoras y neuroendocrinas). La inflamación da lugar a una regeneración mucosa y a una metaplasia intestinal, que son el ambiente propicio para la oncogénesis. Esta metaplasia intestinal y no la pilórica es un cambio premaligno en la vía biliar (253). A nivel esofágico, en pacientes con ADC normalmente asociado a reflujo gastroesofágico, se observa metaplasia intestinal en mucosa adyacente al ADC en un 65%, mayor cuanto menor es el tumor (100% de pacientes con tumores menores de 1 cm) y menor cuanto mayor o más agresivo es el tumor (254). En el esófago la metaplasia intestinal con células caliciformes se considera un cambio premaligno. En pacientes con gastritis crónica asociada a *Helicobacter Pylori* se produce una cascada de cambios que se inicia con la propia gastritis crónica que evoluciona a una gastritis atrófica multifocal y posteriormente una metaplasia intestinal que puede ser completa (intestino delgado) o incompleta (intestino grueso), considerada esta última por algunos autores una forma de displasia de bajo grado (255). A nivel de vejiga urinaria, y también en un contexto de inflamación crónica o irritación como son la extrofia vesical o la esquistosomiasis, se puede desarrollar el ADC tipo intestinal, subtipo tumoral muy poco frecuente y casi siempre desarrollado en un contexto de inflamación crónica o irritación (256). Estos ADC son muy infrecuentes a nivel vesical y suelen estar asociados a la cistitis glandular. Existen dos tipos de cistitis glandular, la usual que da lugar a epitelio cuboideo o cilíndrico y la intestinal, con células caliciformes, pudiendo observarse ambas formas a la vez. Se cree que la cistitis glandular con metaplasia intestinal es un cambio

premaligno, no así el cambio cilíndrico o cuboideo (257). Se ha visto que en el epitelio de la cistitis glandular con metaplasia intestinal existe un acortamiento de los telómeros y que éste predispone a la inestabilidad cromosómica, sobretodo con ganancias y pérdidas a nivel de proteínas reguladoras del ciclo celular. El epitelio transicional vesical responde a estímulos inflamatorios o irritativos con proliferación y reemplazo de las células dañadas (con acortamiento de los telómeros) y posterior metaplasia. El daño oxidativo acelera este acortamiento de los telómeros que se ha observado también a nivel del epitelio en el esófago de Barrett y en la colitis ulcerosa. En este epitelio metaplásico en el que existe un acortamiento de los telómeros y ganancias cromosómicas indica que puede estar progresando a un estado de inestabilidad cromosómica que podría abocar a una transformación maligna (258).

La histogénesis de los ITAC sigue sin estar claramente establecida, estudios previos sugieren que se origina en el epitelio de superficie mucoso, menos frecuentemente en los ductos y glándulas seromucosas o de ambos epitelios. Otros autores sugieren que se originan de una “stem cell” totipotencial. Extrapolando los hallazgos morfológicos en otros órganos a nuestro estudio podemos proponer la hipótesis de que el origen de los ITAC puede establecerse en un epitelio respiratorio de superficie, a veces con afectación también de las invaginaciones epiteliales o de los ductos glandulares, que es el área expuesta que se encuentra sometida a una inflamación crónica y erosión, así como expuesta al polvo de madera, lo cual provoca además un estrés oxidativo. El epitelio responde a estos estímulos inflamatorios e irritativos con alteraciones que transmite a una “stem cell”. Es esta “stem cell” la que acumula alteraciones genéticas y en un momento dado produce una colonización de la mucosa nasosinusal dando lugar a un epitelio fenotípicamente diferente y a cambios presmalignos como la metaplasia intestinal o los ITAC. La metaplasia cuboidea puede considerarse un cambio reparativo previo a la metaplasia intestinal o bien, al igual que se ha descrito a nivel de cérvix en donde se observan diferentes tipos de metaplasia originadas en una stem cell, que todos los cambios metaplásicos en el epitelio se originen en una misma “stem cell”. Al igual que en la cistitis glandular, el esófago de Barrett y la colitis ulcerosa, en éstas células se irían acumulando alteraciones genéticas tales como el acortamiento de los telómeros. La presencia de telómeros disfuncionales puede provocar una inestabilidad cromosómica y favorecer el desarrollo de los ITAC.

En nuestro estudio de mucosa adyacente observamos una gran presencia de metaplasia cuboidea e hiperplasia cilindrocelular en las que son escasas las alteraciones IHQ y es poco frecuente la presencia de metaplasia intestinal, pero cuando ésta se observa siempre existe recidiva tumoral. La escasa representación de metaplasia intestinal puede deberse a que es un evento tardío, precedido de otras alteraciones moleculares o bien que por la localización anatómica, exista poca representación de tejido sano peritumoral. También, al igual que lo observado a nivel de la metaplasia intestinal adyacente al esófago de Barrett, la cantidad de metaplasia intestinal es inversamente proporcional al tamaño y estadio tumoral. En nuestra serie, muchos tumores se diagnostican en estadios avanzados, aunque menos que en otras series.

Existe controversia en cuanto a la consideración de la metaplasia intestinal como un cambio premaligno en los adenocarcinomas de cérvix, esofágicos y vesicales, pero cuando se encuentra se realiza resección de las áreas metaplásicas o seguimiento (171, 253-258). En nuestro caso sería interesante realizar screening en los pacientes expuestos al polvo de madera con toma de biopsia o citología, ya que la simple inspección (rinoscopia/endoscopia) no diagnostica estas alteraciones histológicas. Ello permitiría realizar diagnósticos más preoces y mantener una actitud expectante, sobretodo en aquellos pacientes con metaplasia intestinal. Los

estudios IHQ no han mostrado ningún marcador que nos ayude a establecer si existe un riesgo de malignización aumentado.

Aumentar nuestros conocimientos sobre los ITAC y sus lesiones precursoras podría ayudar a mejorar la clasificación histológica e IHQ y además pueden ser de utilidad para el desarrollo de métodos de screening precoces en los pacientes expuestos a factores de riesgo tales como el polvo de madera o de cuero.

8.- CONCLUSIONES

- 1.- Los subtipos histológicos papilares y colónicos tienen mejor supervivencia que los sólidos y mucinosos. La invasión intracraneal es el rasgo clínico que más ensombrece el pronóstico.
- 2.- Los ITAC se caracterizan por una frecuente positividad para CQ20 (73%), para p53 (72%) y para algunos marcadores de inflamación como TNF α (98%) e iNOS (98%). P16 suele ser negativo. β -catenina, COX2 y p65 muestran positividad en un tercio de los casos.
- 3.- En el tipo sólido es más frecuente la positividad para CQ7 y COX2 y la negatividad para CQ20 e iNOS. El tipo mucinoso presenta con mayor frecuencia negatividad para p53 y E-cadherina. Los tumores colónicos en cambio son más frecuentemente positivos para HER2-neu, TNF α e iNOS. Los antecedentes de exposición al polvo de madera se asocian a tumores que expresan CQ20 y p53. Las metástasis son más frecuentes en tumores p16 positivos (22% frente al 7% en pacientes con p16 negativo), con tinción débil para E-cadherina (15% en pacientes con tinción débil para E-cadherina frente al 0% en los pacientes con tinción intensa para E-cadherina) y negativos en la membrana con β -catenina (14% en pacientes negativos frente al 6% en positivos).
- 4.- Empeoran la significativamente la supervivencia específica la expresión de p16, la positividad para Ki67 y la negatividad para β -catenina de membrana. En los pacientes con invasión intracraneal sólo tienen valor pronóstico la negatividad para β -catenina de membrana y la positividad para p16. En el análisis multivariante sólo p16 tiene valor pronóstico independiente. En los pacientes sin invasión intracraneal la expresión nuclear de β -catenina se asocia significativamente a peor supervivencia global.
- 5.- La mucosa sana adyacente al tumor presenta como cambios histológicos más frecuentes la hiperplasia cilindrocelular (66%) y la metaplasia cuboidea (58%). La metaplasia intestinal es poco frecuente (8%), viene marcada por una positividad para CQ20 y se relaciona con la presencia de recidivas y la displasia epitelial. P53 demuestra una positividad débil, a excepción de las áreas de metaplasia escamosa y con infiltrado inflamatorio intenso. Ki67 es mayor en el tejido con mayor infiltrado inflamatorio.
- 6.- La mucosa sana de la fosa contralateral presenta como cambios más frecuentes la hiperplasia cilindrocelular (25%) y la metaplasia cuboidea (25%). No se observa asociación entre los hallazgos histológicos e IHQ de la mucosa sana contralateral y los observados en el tumor o la mucosa sana adyacente.

9.-BIBLIOGRAFÍA

1. Robin PE, Powell DJ, Stansbie JM. Carcinoma of the nasal cavity and paranasal sinuses: incidence and presentation of different histological types. *Clin Otolaryngol Allied Sci.* 1979 Dec;4(6):431-56.
2. Hyams VJ, Batsakis JG, Michaels L, Armed Forces Institute of Pathology (U.S.). Tumors of the upper respiratory tract and ear. Washington, D.C.: Armed Forces Institute of Pathology : Supt. of Docs., U.S. G.P.O. For sale by the Armed Forces Institute of Pathology; 1988. 343 p. p.
3. Nunez F, Suarez C, Alvarez I, Losa JL, Barthe P, Fresno M. Sino-nasal adenocarcinoma: epidemiological and clinico-pathological study of 34 cases. *J Otolaryngol.* 1993 Apr;22(2):86-90.
4. Wilhelmsson B, Lundh B. Nasal epithelium in woodworkers in the furniture industry. A histological and cytological study. *Acta Otolaryngol.* 1984 Sep-Oct;98(3-4):321-34.
5. Klintenberg C, Olofsson J, Hellquist H, Sokjer H. Adenocarcinoma of the ethmoid sinuses. A review of 28 cases with special reference to wood dust exposure. *Cancer.* 1984 Aug 1;54(3):482-8.
6. Muir CS, Nectoux J. Descriptive epidemiology of malignant neoplasms of nose, nasal cavities, middle ear and accessory sinuses. *Clin Otolaryngol Allied Sci.* 1980 Jun;5(3):195-211.
7. Lietin B, Mom T, Avan P, Llompарт X, Kemeny JL, Chazal J, et al. [Adenocarcinomas of the ethmoid sinus: retrospective analysis of prognostic factors]. *Ann Otolaryngol Chir Cervicofac.* 2006 Nov;123(5):211-20.
8. Barnes L. Intestinal-type adenocarcinoma of the nasal cavity and paranasal sinuses. *Am J Surg Pathol.* 1986 Mar;10(3):192-202. PubMed PMID: 3953940. Epub 1986/03/01. eng.
9. Macbeth R. Malignant Disease of the Paranasal Sinuses. *J Laryngol Otol.* 1965 Jul;79:592-612.
10. Acheson ED, Hadfield EH, Macbeth RG. Carcinoma of the nasal cavity and accessory sinuses in woodworkers. *Lancet.* 1967 Feb 11;1(7485):311-2.
11. Hadfield E. Tumours of the nose and sinuses in relation to woodworkers. *J Laryngol Otol.* 1969 May;83(5):417-22.
12. d'Errico A, Pasian S, Baratti A, Zanelli R, Alfonzo S, Gilardi L, et al. A case-control study on occupational risk factors for sino-nasal cancer. *Occup Environ Med.* 2009 Jul;66(7):448-55.
13. Choussy O, Ferron C, Vedrine PO, Toussaint B, Lietin B, Marandas P, et al. Adenocarcinoma of Ethmoid: a GETTEC retrospective multicenter study of 418 cases. *Laryngoscope.* 2008 Mar;118(3):437-43.
14. Nylander K, Schildt EB, Eriksson M, Roos G. PCNA, Ki-67, p53, bcl-2 and prognosis in intraoral squamous cell carcinoma of the head and neck. *Anal Cell Pathol.* 1997;14(2):101-10.
15. IARC Working Group on the Evaluation of Carcinogenic Risks to Humans., International Agency for Research on Cancer., World Health Organization. Wood dust and formaldehyde. Lyon: World Health Organization, International Agency for Research on Cancer; 1995. viii, 405 p. p.
16. Kauppinen T, Vincent R, Liukkonen T, Grzebyk M, Kauppinen A, Welling I, et al. Occupational exposure to inhalable wood dust in the member states of the European Union. *Ann Occup Hyg.* 2006 Aug;50(6):549-61.
17. Acheson ED, Cowdell RH, Jolles B. Nasal cancer in the Northamptonshire boot and shoe industry. *Br Med J.* 1970 Feb 14;1(5693):385-93.
18. Schwaab G, Julieron M, Janot F. [Epidemiology of cancers of the nasal cavities and paranasal sinuses]. *Neurochirurgie.* 1997;43(2):61-3.
19. Wolf J, Schmezer P, Fengel D, Schroeder HG, Scheithauer H, Woeste P. The role of combination effects on the etiology of malignant nasal tumours in the wood-working industry. *Acta Otolaryngol Suppl.* 1998;535:1-16.
20. Shimizu H, Hozawa J, Saito H, Murai K, Hirata H, Takasaka T, et al. Chronic sinusitis and woodworking as risk factors for cancer of the maxillary sinus in northeast Japan. *Laryngoscope.* 1989 Jan;99(1):58-61.

21. Lipkus IM, Skinner CS, Dement J, Pompeii L, Moser B, Samsa GP, et al. Increasing colorectal cancer screening among individuals in the carpentry trade: test of risk communication interventions. *Prev Med.* 2005 May;40(5):489-501.
22. Arias Bahia SH, Echenique Mattos I, Koifman S. Cancer and wood-related occupational exposure in the Amazon region of Brazil. *Environ Res.* 2005 Sep;99(1):132-40.
23. Boysen M, Solberg LA, Torjussen W, Poppe S, Hogetveit AC. Histological changes, rhinoscopic findings and nickel concentration in plasma and urine in retired nickel workers. *Acta Otolaryngol.* 1984 Jan-Feb;97(1-2):105-15.
24. Leopold DA. Pollution: the nose and sinuses. *Otolaryngol Head Neck Surg.* 1992 Jun;106(6):713-9.
25. Luce D, Gerin M, Leclerc A, Morcet JF, Brugere J, Goldberg M. Sinonasal cancer and occupational exposure to formaldehyde and other substances. *Int J Cancer.* 1993 Jan 21;53(2):224-31.
26. Nylander LA, Dement JM. Carcinogenic effects of wood dust: review and discussion. *Am J Ind Med.* 1993 Nov;24(5):619-47.
27. Hayes RB, Raatgever JW, de Bruyn A, Gerin M. Cancer of the nasal cavity and paranasal sinuses, and formaldehyde exposure. *Int J Cancer.* 1986 Apr 15;37(4):487-92.
28. Maatta J, Lehto M, Leino M, Tillander S, Haapakoski R, Majuri ML, et al. Mechanisms of particle-induced pulmonary inflammation in a mouse model: exposure to wood dust. *Toxicol Sci.* 2006 Sep;93(1):96-104.
29. Georgel T, Jankowski R, Henrot P, Baumann C, Kacha S, Grignon B, et al. CT assessment of woodworkers' nasal adenocarcinomas confirms the origin in the olfactory cleft. *AJNR Am J Neuroradiol.* 2009 Aug;30(7):1440-4.
30. Cross CE, Halliwell B, Allen A. Antioxidant protection: a function of tracheobronchial and gastrointestinal mucus. *Lancet.* 1984 Jun 16;1(8390):1328-30.
31. Calderon-Garciduenas L, Osorno-Velazquez A, Bravo-Alvarez H, Delgado-Chavez R, Barrios-Marquez R. Histopathologic changes of the nasal mucosa in southwest Metropolitan Mexico City inhabitants. *Am J Pathol.* 1992 Jan;140(1):225-32.
32. Calderon-Garciduenas L, Rodriguez-Alcaraz A, Garcia R, Barragan G, Villarreal-Calderon A, Madden MC. Cell proliferation in nasal respiratory epithelium of people exposed to urban pollution. *Carcinogenesis.* 1999 Mar;20(3):383-9.
33. Llorente JL, Nunez F, Rodrigo JP, Fernandez Leon R, Alvarez C, Hermsen M, et al. [Sinonasal adenocarcinomas: our experience]. *Acta Otorrinolaringol Esp.* 2008 May;59(5):235-8.
34. Demers PA, Kogevinas M, Boffetta P, Leclerc A, Luce D, Gerin M, et al. Wood dust and sino-nasal cancer: pooled reanalysis of twelve case-control studies. *Am J Ind Med.* 1995 Aug;28(2):151-66.
35. De Gabory L, Conso F, Krief P, Stoll D. Is ethmoidal adenocarcinoma screening in employees exposed to wood dust justified? *Rev Laryngol Otol Rhinol (Bord).* 2008;129(4-5):219-26.
36. Schins RP. Mechanisms of genotoxicity of particles and fibers. *Inhal Toxicol.* 2002 Jan;14(1):57-78.
37. Albrecht C, Borm PJ, Unfried K. Signal transduction pathways relevant for neoplastic effects of fibrous and non-fibrous particles. *Mutat Res.* 2004 Sep 3;553(1-2):23-35.
38. Fubini B. Surface reactivity in the pathogenic response to particulates. *Environ Health Perspect.* 1997 Sep;105 Suppl 5:1013-20.
39. Fubini B. Surface chemistry and quartz hazard. *Ann Occup Hyg.* 1998 Nov;42(8):521-30.
40. Kelly FJ. Oxidative stress: its role in air pollution and adverse health effects. *Occup Environ Med.* 2003 Aug;60(8):612-6.
41. Roessner A, Kuester D, Malfertheiner P, Schneider-Stock R. Oxidative stress in ulcerative colitis-associated carcinogenesis. *Pathol Res Pract.* 2008;204(7):511-24.
42. Rekhadevi PV, Mahboob M, Rahman MF, Grover P. Genetic damage in wood dust-exposed workers. *Mutagenesis.* 2009 Jan;24(1):59-65.

43. Bruschiweiler ED, Hopf NB, Wild P, Huynh CK, Fenech M, Thomas P, et al. Workers exposed to wood dust have an increased micronucleus frequency in nasal and buccal cells: results from a pilot study. *Mutagenesis*. 2014 Mar 6.
44. Balkwill F, Mantovani A. Inflammation and cancer: back to Virchow? *Lancet*. 2001 Feb 17;357(9255):539-45.
45. Hanahan D, Weinberg RA. The hallmarks of cancer. *Cell*. 2000 Jan 7;100(1):57-70.
46. Hanahan D, Weinberg RA. Hallmarks of cancer: the next generation. *Cell*. 2011 Mar 4;144(5):646-74.
47. Coussens LM, Werb Z. Inflammation and cancer. *Nature*. 2002 Dec 19-26;420(6917):860-7.
48. Danese S, Mantovani A. Inflammatory bowel disease and intestinal cancer: a paradigm of the Yin-Yang interplay between inflammation and cancer. *Oncogene*. 2010 Jun 10;29(23):3313-23.
49. Rakoff-Nahoum S. Why cancer and inflammation? *Yale J Biol Med*. 2006 Dec;79(3-4):123-30.
50. Llorente JL, Perez-Escuredo J, Alvarez-Marcos C, Suarez C, Hermsen M. Genetic and clinical aspects of wood dust related intestinal-type sinonasal adenocarcinoma: a review. *Eur Arch Otorhinolaryngol*. 2009 Jan;266(1):1-7.
51. Kleinsasser O, Schroeder HG. Adenocarcinomas of the inner nose after exposure to wood dust. Morphological findings and relationships between histopathology and clinical behavior in 79 cases. *Arch Otorhinolaryngol*. 1988;245(1):1-15.
52. McKinney CD, Mills SE, Franquemont DW. Sinonasal intestinal-type adenocarcinoma: immunohistochemical profile and comparison with colonic adenocarcinoma. *Mod Pathol*. 1995 May;8(4):421-6.
53. Sanchez-Casis G, Devine KD, Weiland LH. Nasal adenocarcinomas that closely simulate colonic carcinomas. *Cancer*. 1971 Sep;28(3):714-20.
54. Harkema JR, Carey SA, Wagner JG. The nose revisited: a brief review of the comparative structure, function, and toxicologic pathology of the nasal epithelium. *Toxicol Pathol*. 2006;34(3):252-69.
55. Palomba A, Iaia TE, Biancalani M, Conti S, Battista G, Papaleo B, et al. A morphologic and immunohistochemical study of nasal mucosa in leatherworkers. *Am J Rhinol*. 2008 Jul-Aug;22(4):356-60.
56. Grasel SS, Alves VA, da Silva CS, Cruz OL, Almeida ER, de Oliveira E. Clinical and histopathological changes of the nasal mucosa induced by occupational exposure to sulphuric acid mists. *Occup Environ Med*. 2003 Jun;60(6):395-402.
57. Wilhelmsson B, Hellquist H, Olofsson J, Klintenberg C. Nasal cuboidal metaplasia with dysplasia. Precursor to adenocarcinoma in wood-dust-exposed workers? *Acta Otolaryngol*. 1985 May-Jun;99(5-6):641-8.
58. Boysen M. Histopathology of the nasal mucosa in furniture workers. *Rhinology*. 1985 Jun;23(2):109-13.
59. Bussi M, Gervasio CF, Riontino E, Valente G, Ferrari L, Pira E, et al. Study of ethmoidal mucosa in a population at occupational high risk of sinonasal adenocarcinoma. *Acta Otolaryngol*. 2002 Mar;122(2):197-201.
60. Valente G, Ferrari L, Kerim S, Gervasio CF, Ricci E, Migliaretti G, et al. Evidence of p53 immunohistochemical overexpression in ethmoidal mucosa of woodworkers. *Cancer Detect Prev*. 2004;28(2):99-106.
61. Choi HR, Sturgis EM, Rashid A, DeMonte F, Luna MA, Batsakis JG, et al. Sinonasal adenocarcinoma: evidence for histogenetic divergence of the enteric and nonenteric phenotypes. *Hum Pathol*. 2003 Nov;34(11):1101-7.
62. Edge SB. *AJCC cancer staging manual*. 7th ed. / edited by Stephen B. Edge ... [et al.]. ed. New York ; London: Springer; 2010.
63. Thawley SE. *Comprehensive management of head and neck tumors*. 2nd ed. Philadelphia: W.B. Saunders; 1999.

64. Almeyda R, Capper J. Is surgical debridement and topical 5 fluorouracil the optimum treatment for woodworkers' adenocarcinoma of the ethmoid sinuses? A case-controlled study of a 20-year experience. *Clin Otolaryngol.* 2008 Oct;33(5):435-41.
65. Creagan ET, Woods JE, Rubin J, Schaid DJ. Cisplatin-based chemotherapy for neoplasms arising from salivary glands and contiguous structures in the head and neck. *Cancer.* 1988 Dec 1;62(11):2313-9.
66. Tsukuda M, Kokatsu T, Ito K, Mochimatsu I, Kubota A, Sawaki S. Chemotherapy for recurrent adeno- and adenoidcystic carcinomas in the head and neck. *J Cancer Res Clin Oncol.* 1993;119(12):756-8.
67. Licitra L, Suardi S, Bossi P, Locati LD, Mariani L, Quattrone P, et al. Prediction of TP53 status for primary cisplatin, fluorouracil, and leucovorin chemotherapy in ethmoid sinus intestinal-type adenocarcinoma. *J Clin Oncol.* 2004 Dec 15;22(24):4901-6 PubMed PMID: 15611505. Epub 2004/12/22. eng.
68. Suarez C, Llorente JL, Fernandez De Leon R, Maseda E, Lopez A. Prognostic factors in sinonasal tumors involving the anterior skull base. *Head Neck.* 2004 Feb;26(2):136-44.
69. Roux FX, Behm E, Page P, Laccourreye O, Pages JC, Brasnu D. [Adenocarcinomas of the ethmoid sinuses. Epidemiological data]. *Ann Otolaryngol Chir Cervicofac.* 2002 Nov;119(5):271-80.
70. Gallo O, Franchi A, Fini-Storchi I, Cilento G, Boddi V, Boccuzzi S, et al. Prognostic significance of c-erbB-2 oncoprotein expression in intestinal-type adenocarcinoma of the sinonasal tract. *Head Neck.* 1998 May;20(3):224-31.
71. Alessi DM, Trapp TK, Fu YS, Calcaterra TC. Nonsalivary sinonasal adenocarcinoma. *Arch Otolaryngol Head Neck Surg.* 1988 Sep;114(9):996-9.
72. Mills SE, Fechner RE, Cantrell RW. Aggressive sinonasal lesion resembling normal intestinal mucosa. *Am J Surg Pathol.* 1982 Dec;6(8):803-9.
73. Kinzler KW, Vogelstein B. Lessons from hereditary colorectal cancer. *Cell.* 1996 Oct 18;87(2):159-70.
74. Fearon ER, Vogelstein B. A genetic model for colorectal tumorigenesis. *Cell.* 1990 Jun 1;61(5):759-67.
75. Arends MJ. Pathways of colorectal carcinogenesis. *Appl Immunohistochem Mol Morphol.* 2013 Mar;21(2):97-102.
76. Bos JL. ras oncogenes in human cancer: a review. *Cancer Res.* 1989 Sep 1;49(17):4682-9.
77. Saber AT, Nielsen LR, Dictor M, Hagmar L, Mikoczy Z, Wallin H. K-ras mutations in sinonasal adenocarcinomas in patients occupationally exposed to wood or leather dust. *Cancer Lett.* 1998 Apr 10;126(1):59-65.
78. Wu TT, Barnes L, Bakker A, Swalsky PA, Finkelstein SD. K-ras-2 and p53 genotyping of intestinal-type adenocarcinoma of the nasal cavity and paranasal sinuses. *Mod Pathol.* 1996 Mar;9(3):199-204.
79. Holmila R, Cyr D, Luce D, Heikkila P, Dictor M, Steiniche T, et al. COX-2 and p53 in human sinonasal cancer: COX-2 expression is associated with adenocarcinoma histology and wood-dust exposure. *Int J Cancer.* 2008 May 1;122(9):2154-9.
80. Frattini M, Perrone F, Suardi S, Balestra D, Caramuta S, Colombo F, et al. Phenotype-genotype correlation: challenge of intestinal-type adenocarcinoma of the nasal cavity and paranasal sinuses. *Head Neck.* 2006 Oct;28(10):909-15.
81. Perez P, Dominguez O, Gonzalez S, Gonzalez S, Trivino A, Suarez C. ras gene mutations in ethmoid sinus adenocarcinoma: prognostic implications. *Cancer.* 1999 Jul 15;86(2):255-64.
82. Perrone F, Oggionni M, Birindelli S, Suardi S, Tabano S, Romano R, et al. TP53, p14ARF, p16INK4a and H-ras gene molecular analysis in intestinal-type adenocarcinoma of the nasal cavity and paranasal sinuses. *Int J Cancer.* 2003 Jun 10;105(2):196-203.
83. Llorente JL, Aldama P, Alvarez-Marcos C, Escudero J, Alonso-Guervos M, Fresno F, et al. [Nasosinusal adenocarcinoma: molecular and genetic analysis by MLPA]. *Acta Otorrinolaringol Esp.* 2008 Apr;59(4):151-8.

84. Hussain SP, Harris CC. p53 mutation spectrum and load: the generation of hypotheses linking the exposure of endogenous or exogenous carcinogens to human cancer. *Mutat Res.* 1999 Jul 16;428(1-2):23-32.
85. Petitjean A, Mathe E, Kato S, Ishioka C, Tavtigian SV, Hainaut P, et al. Impact of mutant p53 functional properties on TP53 mutation patterns and tumor phenotype: lessons from recent developments in the IARC TP53 database. *Human mutation.* 2007 Jun;28(6):622-9.
86. Holmila R, Bornholdt J, Heikkila P, Suijala T, Fevotte J, Cyr D, et al. Mutations in TP53 tumor suppressor gene in wood dust-related sinonasal cancer. *Int J Cancer.* 2010 Aug 1;127(3):578-88.
87. Holmila R, Bornholdt J, Suijala T, Cyr D, Dictor M, Steiniche T, et al. Profile of TP53 gene mutations in sinonasal cancer. *Mutat Res.* 2010 Apr 1;686(1-2):9-14.
88. Ariza M, Llorente JL, Alvarez-Marcas C, Baragano L, Salas A, Rodriguez Prado N, et al. Comparative genomic hybridization in primary sinonasal adenocarcinomas. *Cancer.* 2004 Jan 15;100(2):335-41.
89. Martinez JG, Perez-Escuredo J, Lopez F, Suarez C, Alvarez-Marcos C, Llorente JL, et al. Microsatellite instability analysis of sinonasal carcinomas. *Otolaryngol Head Neck Surg.* 2009 Jan;140(1):55-60.
90. Yom SS, Rashid A, Rosenthal DI, Elliott DD, Hanna EY, Weber RS, et al. Genetic analysis of sinonasal adenocarcinoma phenotypes: distinct alterations of histogenetic significance. *Mod Pathol.* 2005 Mar;18(3):315-9.
91. Korinth D, Pacyna-Gengelbach M, Deutschmann N, Hattenberger S, Bockmuhl U, Dietel M, et al. Chromosomal imbalances in wood dust-related adenocarcinomas of the inner nose and their associations with pathological parameters. *J Pathol.* 2005 Oct;207(2):207-15.
92. van der Riet P, Nawroz H, Hruban RH, Corio R, Tokino K, Koch W, et al. Frequent loss of chromosome 9p21-22 early in head and neck cancer progression. *Cancer Res.* 1994 Mar 1;54(5):1156-8.
93. Nicholson RI, Gee JM, Harper ME. EGFR and cancer prognosis. *Eur J Cancer.* 2001 Sep;37 Suppl 4:S9-15.
94. Chang HR. Trastuzumab-based neoadjuvant therapy in patients with HER2-positive breast cancer. *Cancer.* 2010 Jun 15;116(12):2856-67.
95. Owens MA, Horten BC, Da Silva MM. HER2 amplification ratios by fluorescence in situ hybridization and correlation with immunohistochemistry in a cohort of 6556 breast cancer tissues. *Clinical breast cancer.* 2004 Apr;5(1):63-9.
96. Nazar G, Gonzalez MV, Garcia JM, Llorente JL, Rodrigo JP, Suarez C. Amplification of CCND1, EMS1, PIK3CA, and ERBB oncogenes in ethmoid sinus adenocarcinomas. *Otolaryngol Head Neck Surg.* 2006 Jul;135(1):135-9.
97. Franchi A, Fondi C, Paglierani M, Pepi M, Gallo O, Santucci M. Epidermal growth factor receptor expression and gene copy number in sinonasal intestinal type adenocarcinoma. *Oral Oncol.* 2009 Sep;45(9):835-8.
98. Tripodi D, Quemener S, Renaudin K, Ferron C, Malard O, Guisle-Marsollier I, et al. Gene expression profiling in sinonasal adenocarcinoma. *BMC Med Genomics.* 2009;2:65. PubMed PMID: 19903339. Pubmed Central PMCID: 2780459. Epub 2009/11/12. eng.
99. Coons AH. The development of immunohistochemistry. *Ann N Y Acad Sci.* 1971 Jun 21;177:5-9.
100. Taylor CR. An exaltation of experts: concerted efforts in the standardization of immunohistochemistry. *Hum Pathol.* 1994 Jan;25(1):2-11.
101. Taylor CR, Burns J. The demonstration of plasma cells and other immunoglobulin-containing cells in formalin-fixed, paraffin-embedded tissues using peroxidase-labelled antibody. *J Clin Pathol.* 1974 Jan;27(1):14-20.
102. Leong AS. Diagnostic immunohistochemistry--problems and solutions. *Pathology.* 1992 Jan;24(1):1-4.
103. Kohler G, Milstein C. Continuous cultures of fused cells secreting antibody of predefined specificity. *Nature.* 1975 Aug 7;256(5517):495-7.
104. Huang SN. Immunohistochemical demonstration of hepatitis B core and surface antigens in paraffin sections. *Lab Invest.* 1975 Jul;33(1):88-95.

105. Leong AS, Milios J, Duncis CG. Antigen preservation in microwave-irradiated tissues: a comparison with formaldehyde fixation. *J Pathol.* 1988 Dec;156(4):275-82.
106. Shi SR, Key ME, Kalra KL. Antigen retrieval in formalin-fixed, paraffin-embedded tissues: an enhancement method for immunohistochemical staining based on microwave oven heating of tissue sections. *J Histochem Cytochem.* 1991 Jun;39(6):741-8.
107. Shi SR, Tandon AK, Cote C, Kalra KL. S-100 protein in human inner ear: use of a novel immunohistochemical technique on routinely processed, celloidin-embedded human temporal bone sections. *Laryngoscope.* 1992 Jul;102(7):734-8.
108. Shi SR, Tandon AK, Haussmann RR, Kalra KL, Taylor CR. Immunohistochemical study of intermediate filament proteins on routinely processed, celloidin-embedded human temporal bone sections by using a new technique for antigen retrieval. *Acta Otolaryngol.* 1993 Jan;113(1):48-54.
109. Taylor CR, Shi SR, Chen C, Young L, Yang C, Cote RJ. Comparative study of antigen retrieval heating methods: microwave, microwave and pressure cooker, autoclave, and steamer. *Biotech Histochem.* 1996 Sep;71(5):263-70.
110. Shi SR, Cote RJ, Taylor CR. Antigen retrieval immunohistochemistry: past, present, and future. *J Histochem Cytochem.* 1997 Mar;45(3):327-43.
111. Evers P, Uylings HB, Suurmeijer AJ. Antigen retrieval in formaldehyde-fixed human brain tissue. *Methods.* 1998 Jun;15(2):133-40. PubMed PMID: 9654460. Epub 1998/07/09. eng.
112. Shi S-R, Gu J, Taylor CR. Antigen retrieval techniques : immunohistochemistry and molecular morphology. Natick, Mass.: Eaton; 2000.
113. Johnson CW. Issues in immunohistochemistry. *Toxicol Pathol.* 1999 Mar-Apr;27(2):246-8.
114. Streefkerk JG. Inhibition of erythrocyte pseudoperoxidase activity by treatment with hydrogen peroxide following methanol. *J Histochem Cytochem.* 1972 Oct;20(10):829-31.
115. Burns J. Background staining and sensitivity of the unlabelled antibody-enzyme (PAP) method. Comparison with the peroxidase labelled antibody sandwich method using formalin fixed paraffin embedded material. *Histochemistry.* 1975 Jun 5;43(3):291-4.
116. Weir EE, Pretlow TG, Pitts A, Williams EE. A more sensitive and specific histochemical peroxidase stain for the localization of cellular antigen by the enzyme-antibody conjugate method. *J Histochem Cytochem.* 1974 Dec;22(12):1135-40.
117. Kennedy MT, Jordan RC, Berean KW, Perez-Ordonez B. Expression pattern of CK7, CK20, CDX-2, and villin in intestinal-type sinonasal adenocarcinoma. *J Clin Pathol.* 2004 Sep;57(9):932-7. PubMed PMID: 15333652.
118. Parry DA, Steinert PM. Intermediate filaments: molecular architecture, assembly, dynamics and polymorphism. *Quarterly reviews of biophysics.* 1999 May;32(2):99-187.
119. Coulombe PA, Omary MB. 'Hard' and 'soft' principles defining the structure, function and regulation of keratin intermediate filaments. *Current opinion in cell biology.* 2002 Feb;14(1):110-22.
120. Kirfel J, Magin TM, Reichelt J. Keratins: a structural scaffold with emerging functions. *Cell Mol Life Sci.* 2003 Jan;60(1):56-71.
121. Fuchs E, Weber K. Intermediate filaments: structure, dynamics, function, and disease. *Annual review of biochemistry.* 1994;63:345-82.
122. Franchi A, Palomba A, Fondi C, Miligi L, Paglierani M, Pepi M, et al. Immunohistochemical investigation of tumorigenic pathways in sinonasal intestinal-type adenocarcinoma. A tissue microarray analysis of 62 cases. *Histopathology.* 2011 Jul;59(1):98-105.
123. Abecasis J, Viana G, Pissarra C, Pereira T, Fonseca I, Soares J. Adenocarcinomas of the nasal cavity and paranasal sinuses: a clinicopathological and immunohistochemical study of 14 cases. *Histopathology.* 2004 Sep;45(3):254-9.
124. Bashir AA, Robinson RA, Benda JA, Smith RB. Sinonasal adenocarcinoma: immunohistochemical marking and expression of oncoproteins. *Head Neck.* 2003 Sep;25(9):763-71.

125. Resto VA, Krane JF, Faquin WC, Lin DT. Immunohistochemical distinction of intestinal-type sinonasal adenocarcinoma from metastatic adenocarcinoma of intestinal origin. *Ann Otol Rhinol Laryngol*. 2006 Jan;115(1):59-64.
126. Horiuchi H, Kawamata H, Omotehara F, Fujii S, Fujimori T, Kuroda Y. Negative immunohistochemical staining of p53 protein does not always reflect wild-type p53 gene in cancer cells. *J Gastroenterol*. 2004 Aug;39(8):801-3.
127. Olivier M, Eeles R, Hollstein M, Khan MA, Harris CC, Hainaut P. The IARC TP53 database: new online mutation analysis and recommendations to users. *Human mutation*. 2002 Jun;19(6):607-14.
128. Kressner U, Inganas M, Byding S, Blikstad I, Pahlman L, Glimelius B, et al. Prognostic value of p53 genetic changes in colorectal cancer. *J Clin Oncol*. 1999 Feb;17(2):593-9.
129. Diaz-Molina JP, Llorente JL, Vivanco B, Martinez-Cambolor P, Fresno MF, Perez-Escuredo J, et al. Wnt-pathway activation in intestinal-type sinonasal adenocarcinoma. *Rhinology*. 2011 Dec;49(5):593-9.
130. Perez-Ordóñez B, Huynh NN, Berean KW, Jordan RC. Expression of mismatch repair proteins, beta catenin, and E cadherin in intestinal-type sinonasal adenocarcinoma. *J Clin Pathol*. 2004 Oct;57(10):1080-3.
131. Scholzen T, Gerdes J. The Ki-67 protein: from the known and the unknown. *J Cell Physiol*. 2000 Mar;182(3):311-22.
132. El Ayoubi A, Poizat F, Garrel R, Costes V, Guerrier B, Essakalli L, et al. [Sinonasal adenocarcinomas reviewed. Prognostic value of WHO 2005 histological classification]. *Ann Otolaryngol Chir Cervicofac*. 2009 Sep;126(4):175-81.
133. Moraitis D, Du B, De Lorenzo MS, Boyle JO, Weksler BB, Cohen EG, et al. Levels of cyclooxygenase-2 are increased in the oral mucosa of smokers: evidence for the role of epidermal growth factor receptor and its ligands. *Cancer Res*. 2005 Jan 15;65(2):664-70.
134. Kargman SL, O'Neill GP, Vickers PJ, Evans JF, Mancini JA, Jothy S. Expression of prostaglandin G/H synthase-1 and -2 protein in human colon cancer. *Cancer Res*. 1995 Jun 15;55(12):2556-9.
135. Cianchi F, Cortesini C, Bechi P, Fantappie O, Messerini L, Vannacci A, et al. Up-regulation of cyclooxygenase 2 gene expression correlates with tumor angiogenesis in human colorectal cancer. *Gastroenterology*. 2001 Dec;121(6):1339-47.
136. Cressey R, Pimpa S, Tontrong W, Watananupong O, Leartprasertsuke N. Expression of cyclooxygenase-2 in colorectal adenocarcinoma is associated with p53 accumulation and hdm2 overexpression. *Cancer Lett*. 2006 Feb 28;233(2):232-9.
137. Kojima M, Morisaki T, Sasaki N, Nakano K, Mibu R, Tanaka M, et al. Increased nuclear factor-kB activation in human colorectal carcinoma and its correlation with tumor progression. *Anticancer Res*. 2004 Mar-Apr;24(2B):675-81.
138. Chaturvedi MM, Sung B, Yadav VR, Kannappan R, Aggarwal BB. NF-kappaB addiction and its role in cancer: 'one size does not fit all'. *Oncogene*. 2011 Apr 7;30(14):1615-30.
139. Chu WM. Tumor necrosis factor. *Cancer Lett*. 2013 Jan 28;328(2):222-5.
140. Cordero JB, Macagno JP, Stefanatos RK, Strathdee KE, Cagan RL, Vidal M. Oncogenic Ras diverts a host TNF tumor suppressor activity into tumor promoter. *Dev Cell*. 2010 Jun 15;18(6):999-1011.
141. Hori Y, Oda Y, Kiyoshima K, Yamada Y, Nakashima Y, Naito S, et al. Oxidative stress and DNA hypermethylation status in renal cell carcinoma arising in patients on dialysis. *J Pathol*. 2007 Jun;212(2):218-26.
142. Brennan PA, Dennis S, Poller D, Quintero M, Puxeddu R, Thomas GJ. Inducible nitric oxide synthase: correlation with extracapsular spread and enhancement of tumor cell invasion in head and neck squamous cell carcinoma. *Head Neck*. 2008 Feb;30(2):208-14.
143. Anttila MA, Voutilainen K, Merivalo S, Saarikoski S, Kosma VM. Prognostic significance of iNOS in epithelial ovarian cancer. *Gynecol Oncol*. 2007 Apr;105(1):97-103.
144. Bulut AS, Erden E, Sak SD, Doruk H, Kursun N, Dincol D. Significance of inducible nitric oxide synthase expression in benign and malignant breast epithelium: an immunohistochemical study of 151 cases. *Virchows Arch*. 2005 Jul;447(1):24-30.

145. Huang YJ, Zhang BB, Ma N, Murata M, Tang AZ, Huang GW. Nitrate and oxidative DNA damage as potential survival biomarkers for nasopharyngeal carcinoma. *Med Oncol*. 2011 Mar;28(1):377-84.
146. Ozolek JA, Barnes EL, Hunt JL. Basal/myoepithelial cells in chronic sinusitis, respiratory epithelial adenomatoid hamartoma, inverted papilloma, and intestinal-type and nonintestinal-type sinonasal adenocarcinoma: an immunohistochemical study. *Arch Pathol Lab Med*. 2007 Apr;131(4):530-7.
147. Batsakis JG, Mackay B, Ordonez NG. Enteric-type adenocarcinoma of the nasal cavity. An electron microscopic and immunocytochemical study. *Cancer*. 1984 Sep 1;54(5):855-60.
148. Caltabiano R, Grillo C, Nane S, Messina A, Serra A, Leonardi R, et al. ADAM-9 expression in intestinal-type adenocarcinoma of the sinonasal tract. *Appl Immunohistochem Mol Morphol*. 2011 May;19(3):283-7.
149. Franchi A, Gallo O. Prognostic implications of Sialosyl-Tn antigen expression in sinonasal intestinal-type adenocarcinoma. *Eur J Cancer B Oral Oncol*. 1996 Mar;32B(2):123-7.
150. Sobin LH, Wittekind C, International Union against Cancer. TNM : classification of malignant tumours. 6th ed. New York: Wiley-Liss; 2002. xxiii, 239 p. p.
151. Kononen J, Bubendorf L, Kallioniemi A, Barlund M, Schraml P, Leighton S, et al. Tissue microarrays for high-throughput molecular profiling of tumor specimens. *Nat Med*. 1998 Jul;4(7):844-7.
152. Zlobec I, Terracciano L, Jass JR, Lugli A. Value of staining intensity in the interpretation of immunohistochemistry for tumor markers in colorectal cancer. *Virchows Arch*. 2007 Oct;451(4):763-9.
153. Karamitopoulou E, Tornillo L, Zlobec I, Cioccarri L, Carafa V, Borner M, et al. Clinical significance of cell cycle- and apoptosis-related markers in biliary tract cancer: a tissue microarray-based approach revealing a distinctive immunophenotype for intrahepatic and extrahepatic cholangiocarcinomas. *Am J Clin Pathol*. 2008 Nov;130(5):780-6.
154. Franchi A, Gallo O, Santucci M. Clinical relevance of the histological classification of sinonasal intestinal-type adenocarcinomas. *Hum Pathol*. 1999 Oct;30(10):1140-5.
155. Franquemont DW, Fechner RE, Mills SE. Histologic classification of sinonasal intestinal-type adenocarcinoma. *Am J Surg Pathol*. 1991 Apr;15(4):368-75.
156. Orvidas LJ, Lewis JE, Weaver AL, Bagniewski SM, Olsen KD. Adenocarcinoma of the nose and paranasal sinuses: a retrospective study of diagnosis, histologic characteristics, and outcomes in 24 patients. *Head Neck*. 2005 May;27(5):370-5.
157. Bimbi G, Saraceno MS, Riccio S, Gatta G, Licitra L, Cantu G. Adenocarcinoma of ethmoid sinus: an occupational disease. *Acta Otorhinolaryngol Ital*. 2004 Aug;24(4):199-203.
158. Moreau JJ, Bessede JP, Heurtebise F, Moufid A, Veysset P, Sauvage JP, et al. [Adenocarcinoma of the ethmoid sinus in woodworkers. Retrospective study of 25 cases]. *Neurochirurgie*. 1997;43(2):111-7
159. George B, Salvan D, Luboinski B, Boissonnet H, Lot G. [Malignant tumors of the ethmoid sinuses. A homogeneous series of 41 cases operated on by mixed approaches]. *Neurochirurgie*. 1997;43(2):121-4.
160. Jegoux F, Ferron C, Malard O, Cariou G, Faure A, Beauvillain De Montreuil C. [Ethmoid adenocarcinoma: trans-facial approach for anterior skull base resection. a series of 80 cases]. *Ann Otolaryngol Chir Cervicofac*. 2004 Sep;121(4):213-21.
161. American Joint Committee on Cancer., American Cancer Society., American College of Surgeons. AJCC cancer staging manual. 5th ed. Philadelphia: Lippincott-Raven; 1997. xv, 294 p. p.
162. Greene FL, American Joint Committee on Cancer., American Cancer Society. AJCC cancer staging manual. 6th ed. New York: Springer-Verlag; 2002. xiv, 421 p. p.
163. Cantu G, Solero CL, Miceli R, Mariani L, Mattavelli F, Squadrelli-Saraceno M, et al. Which classification for ethmoid malignant tumors involving the anterior skull base? *Head Neck*. 2005 Mar;27(3):224-31.
164. Gras-Cabrerizo JR, Montserrat-Gili JR, Leon-Vintro X, Massegur-Solench H, de Vega JM, Viros-Porcuna D. Treatment results for ethmoid sinus carcinoma. *J Laryngol Otol*. 2009 Oct;123(10):1120-4.

165. Dulguerov P, Jacobsen MS, Allal AS, Lehmann W, Calcaterra T. Nasal and paranasal sinus carcinoma: are we making progress? A series of 220 patients and a systematic review. *Cancer*. 2001 Dec 15;92(12):3012-29.
166. Bentz BG, Bilsky MH, Shah JP, Kraus D. Anterior skull base surgery for malignant tumors: a multivariate analysis of 27 years of experience. *Head Neck*. 2003 Jul;25(7):515-20.
167. Patel SG, Singh B, Polluri A, Bridger PG, Cantu G, Cheesman AD, et al. Craniofacial surgery for malignant skull base tumors: report of an international collaborative study. *Cancer*. 2003 Sep 15;98(6):1179-87.
168. Urso C, Ninu MB, Franchi A, Paglierani M, Bondi R. Intestinal-type adenocarcinoma of the sinonasal tract: a clinicopathologic study of 18 cases. *Tumori*. 1993 Jun 30;79(3):205-10.
169. Barnes L, International Academy of Pathology., World Health Organization., International Agency for Research on Cancer. *Pathology and genetics of head and neck tumours*. Lyon: IARC Press; 2005. 430 p. p.
170. Bernstein JM, Montgomery WW, Balogh K, Jr. Metastatic tumors to the maxilla, nose, and paranasal sinuses. *Laryngoscope*. 1966 Apr;76(4):621-50.
171. Nicolae A, Goyenaga P, McCluggage WG, Preda O, Nogales FF. Endometrial intestinal metaplasia: a report of two cases, including one associated with cervical intestinal and pyloric metaplasia. *Int J Gynecol Pathol*. 2011 Sep;30(5):492-6.
172. Lugli A, Tzankov A, Zlobec I, Terracciano LM. Differential diagnostic and functional role of the multi-marker phenotype CDX2/CK20/CK7 in colorectal cancer stratified by mismatch repair status. *Mod Pathol*. 2008 Nov;21(11):1403-12.
173. Chu P, Wu E, Weiss LM. Cytokeratin 7 and cytokeratin 20 expression in epithelial neoplasms: a survey of 435 cases. *Mod Pathol*. 2000 Sep;13(9):962-72.
174. Ritter JH, Boucher LD, Wick MR. Peripheral pulmonary adenocarcinomas with bronchioloalveolar features: immunophenotypes correlate with histologic patterns. *Mod Pathol*. 1998 Jun;11(6):566-72.
175. Sandison A. Immunohistochemical characterisation of adenocarcinoma of the nose and paranasal sinuses in woodworkers (abstract). *Virchow Arch*. 2003; 443: 259-260
176. Hamroun D, Kato S, Ishioka C, Claustres M, Beroud C, Soussi T. The UMD TP53 database and website: update and revisions. *Human mutation*. 2006 Jan;27(1):14-20.
177. De Gabory L, Conso F, Barry B, Stoll D. [Carcinogenesis of the ethmoidal adenocarcinoma due to wood dust]. *Rev Laryngol Otol Rhinol (Bord)*. 2009;130(2):93-104.
178. Anker L, Ohgaki H, Ludeke BI, Herrmann HD, Kleihues P, Westphal M. p53 protein accumulation and gene mutations in human glioma cell lines. *Int J Cancer*. 1993 Dec 2;55(6):982-7.
179. Lepelley P, Preudhomme C, Vanrumbeke M, Quesnel B, Cosson A, Fenaux P. Detection of p53 mutations in hematological malignancies: comparison between immunocytochemistry and DNA analysis. *Leukemia*. 1994 Aug;8(8):1342-9.
180. Coggi G, Bosari S, Roncalli M, Graziani D, Bossi P, Viale G, et al. p53 protein accumulation and p53 gene mutation in esophageal carcinoma. A molecular and immunohistochemical study with clinicopathologic correlations. *Cancer*. 1997 Feb 1;79(3):425-32.
181. Top B, Mooi WJ, Klaver SG, Boerrigter L, Wisman P, Elbers HR, et al. Comparative analysis of p53 gene mutations and protein accumulation in human non-small-cell lung cancer. *Int J Cancer*. 1995 Apr 21;64(2):83-91.
182. Liggett WH, Jr., Sidransky D. Role of the p16 tumor suppressor gene in cancer. *J Clin Oncol*. 1998 Mar;16(3):1197-206.
183. Schutte M, Hruban RH, Geradts J, Maynard R, Hilgers W, Rabindran SK, et al. Abrogation of the Rb/p16 tumor-suppressive pathway in virtually all pancreatic carcinomas. *Cancer Res*. 1997 Aug 1;57(15):3126-30.
184. Biankin AV, Biankin SA, Kench JG, Morey AL, Lee CS, Head DR, et al. Aberrant p16(INK4A) and DPC4/Smad4 expression in intraductal papillary mucinous tumours of the pancreas is associated with invasive ductal adenocarcinoma. *Gut*. 2002 Jun;50(6):861-8.

185. Tada T, Watanabe T, Kazama S, Kanazawa T, Hata K, Komuro Y, et al. Reduced p16 expression correlates with lymphatic invasion in colorectal cancers. *Hepatogastroenterology*. 2003 Nov-Dec;50(54):1756-60.
186. King-Yin Lam A, Ong K, Ho YH. Colorectal mucinous adenocarcinoma: the clinicopathologic features and significance of p16 and p53 expression. *Dis Colon Rectum*. 2006 Sep;49(9):1275-83.
187. Nielsen GP, Stemmer-Rachamimov AO, Shaw J, Roy JE, Koh J, Louis DN. Immunohistochemical survey of p16INK4A expression in normal human adult and infant tissues. *Lab Invest*. 1999 Sep;79(9):1137-43.
188. Sterlacci W, Tzankov A, Veits L, Zelger B, Bihl MP, Foerster A, et al. A comprehensive analysis of p16 expression, gene status, and promoter hypermethylation in surgically resected non-small cell lung carcinomas. *J Thorac Oncol*. 2011 Oct;6(10):1649-57.
189. Ben-Porath I, Weinberg RA. The signals and pathways activating cellular senescence. *The international journal of biochemistry & cell biology*. 2005 May;37(5):961-76.
190. Ressler S, Bartkova J, Niederegger H, Bartek J, Scharffetter-Kochanek K, Jansen-Durr P, et al. p16INK4A is a robust in vivo biomarker of cellular aging in human skin. *Aging Cell*. 2006 Oct;5(5):379-89.
191. Rayess H, Wang MB, Srivatsan ES. Cellular senescence and tumor suppressor gene p16. *Int J Cancer*. 2012 Apr 15;130(8):1715-25.
192. Park IK, Morrison SJ, Clarke MF. Bmi1, stem cells, and senescence regulation. *J Clin Invest*. 2004 Jan;113(2):175-9.
193. Garcia-Castro MI, Marcelle C, Bronner-Fraser M. Ectodermal Wnt function as a neural crest inducer. *Science*. 2002 Aug 2;297(5582):848-51.
194. Katoh M, Katoh M. WNT signaling pathway and stem cell signaling network. *Clin Cancer Res*. 2007 Jul 15;13(14):4042-5.
195. Rubinfeld B, Albert I, Porfiri E, Fiol C, Munemitsu S, Polakis P. Binding of GSK3beta to the APC-beta-catenin complex and regulation of complex assembly. *Science*. 1996 May 17;272(5264):1023-6.
196. Chamorro MN, Schwartz DR, Vonica A, Brivanlou AH, Cho KR, Varmus HE. FGF-20 and DKK1 are transcriptional targets of beta-catenin and FGF-20 is implicated in cancer and development. *EMBO J*. 2005 Jan 12;24(1):73-84.
197. Segditsas S, Rowan AJ, Howarth K, Jones A, Leedham S, Wright NA, et al. APC and the three-hit hypothesis. *Oncogene*. 2009 Jan 8;28(1):146-55.
198. Nagase H, Nakamura Y. Mutations of the APC (adenomatous polyposis coli) gene. *Human mutation*. 1993;2(6):425-34.
199. Cheng H, Liang H, Qin Y, Liu Y. Nuclear beta-catenin overexpression in metastatic sentinel lymph node is associated with synchronous liver metastasis in colorectal cancer. *Diagnostic pathology*. 2011;6:109.
200. Lin SY, Xia W, Wang JC, Kwong KY, Spohn B, Wen Y, et al. Beta-catenin, a novel prognostic marker for breast cancer: its roles in cyclin D1 expression and cancer progression. *Proc Natl Acad Sci U S A*. 2000 Apr 11;97(8):4262-6.
201. Valente G, Mamo C, Bena A, Prudente E, Cavaliere C, Kerim S, et al. Prognostic significance of microvessel density and vascular endothelial growth factor expression in sinonasal carcinomas. *Hum Pathol*. 2006 Apr;37(4):391-400.
202. Poole EM, Curtin K, Hsu L, Kulmacz RJ, Duggan DJ, Makar KW, et al. Genetic variability in EGFR, Src and HER2 and risk of colorectal adenoma and cancer. *International journal of molecular epidemiology and genetics*. 2011;2(4):300-15.
203. Rossi E, Villanacci V, Danesino C, Donato F, Nascimbeni R, Bassotti G. Epidermal growth factor receptor overexpression/amplification in adenocarcinomas arising in the gastrointestinal tract. *Rev Esp Enferm Dig*. 2011 Dec;103(12):632-9.
204. Lee JC, Wang ST, Chow NH, Yang HB. Investigation of the prognostic value of coexpressed erbB family members for the survival of colorectal cancer patients after curative surgery. *Eur J Cancer*. 2002 May;38(8):1065-71.
205. Meyerhardt JA, Fuchs CS. Epidermal growth factor receptor inhibitors and colorectal cancer. *Oncology (Williston Park)*. 2004 Dec;18(14 Suppl 14):35-8.

206. Spano JP, Lagorce C, Atlan D, Milano G, Domont J, Benamouzig R, et al. Impact of EGFR expression on colorectal cancer patient prognosis and survival. *Ann Oncol*. 2005 Jan;16(1):102-8.
207. Goldstein NS, Armin M. Epidermal growth factor receptor immunohistochemical reactivity in patients with American Joint Committee on Cancer Stage IV colon adenocarcinoma: implications for a standardized scoring system. *Cancer*. 2001 Sep 1;92(5):1331-46.
208. Garcia-Inclan C, Lopez F, Perez-Escuredo J, Cuesta-Albalad MP, Vivanco B, Centeno I, et al. EGFR status and KRAS/BRAF mutations in intestinal-type sinonasal adenocarcinomas. *Cell Oncol (Dordr)*. 2012 Dec;35(6):443-50.
209. Szablewski SG, Zuzelo PR, Morales EM, Thomas L. Describing saline-lock usage patterns on a telemetry unit: a retrospective study. *Clinical nurse specialist CNS*. 2009 Nov-Dec;23(6):296-304.
210. Van Cutsem E, Kohne CH, Lang I, Folprecht G, Nowacki MP, Cascinu S, et al. Cetuximab plus irinotecan, fluorouracil, and leucovorin as first-line treatment for metastatic colorectal cancer: updated analysis of overall survival according to tumor KRAS and BRAF mutation status. *J Clin Oncol*. 2011 May 20;29(15):2011-9.
211. Baselga J. Targeting the epidermal growth factor receptor: a clinical reality. *J Clin Oncol*. 2001 Sep 15;19(18 Suppl):41S-4S.
212. Slamon DJ, Godolphin W, Jones LA, Holt JA, Wong SG, Keith DE, et al. Studies of the HER-2/neu proto-oncogene in human breast and ovarian cancer. *Science*. 1989 May 12;244(4905):707-12.
213. Stenman G, Sandros J, Nordkvist A, Mark J, Sahlin P. Expression of the ERBB2 protein in benign and malignant salivary gland tumors. *Genes Chromosomes Cancer*. 1991 Mar;3(2):128-35.
214. Berchuck A, Kamel A, Whitaker R, Kerns B, Olt G, Kinney R, et al. Overexpression of HER-2/neu is associated with poor survival in advanced epithelial ovarian cancer. *Cancer Res*. 1990 Jul 1;50(13):4087-91.
215. Berger MS, Locher GW, Saurer S, Gullick WJ, Waterfield MD, Groner B, et al. Correlation of c-erbB-2 gene amplification and protein expression in human breast carcinoma with nodal status and nuclear grading. *Cancer Res*. 1988 Mar 1;48(5):1238-43.
216. Moelans CB, van Diest PJ, Milne AN, Offerhaus GJ. Her-2/neu testing and therapy in gastroesophageal adenocarcinoma. *Patholog Res Int*. 2011;2011:674182.
217. Grabsch H, Sivakumar S, Gray S, Gabbert HE, Muller W. HER2 expression in gastric cancer: Rare, heterogeneous and of no prognostic value - conclusions from 924 cases of two independent series. *Cellular oncology : the official journal of the International Society for Cellular Oncology*. 2010;32(1-2):57-65.
218. Venter DJ, Tuzi NL, Kumar S, Gullick WJ. Overexpression of the c-erbB-2 oncoprotein in human breast carcinomas: immunohistological assessment correlates with gene amplification. *Lancet*. 1987 Jul 11;2(8550):69-72.
219. Hermsen MA, Llorente JL, Perez-Escuredo J, Lopez F, Ylstra B, Alvarez-Marcos C, et al. Genome-wide analysis of genetic changes in intestinal-type sinonasal adenocarcinoma. *Head Neck*. 2009 Mar;31(3):290-7.
220. Sadamori H, Yagi T, Shigeyasu K, Umeda Y, Sugihara M, Yokomichi N, et al. Advanced hepatocellular carcinoma with lymph node metastases showing epithelial to mesenchymal transition effectively treated with systemic chemotherapy: report of a case. *Hepatology research : the official journal of the Japan Society of Hepatology*. 2013 Jan 29.
221. Zvrko E, Mikic A, Jancic S. Relationship of E-cadherin with cervical lymph node metastasis in laryngeal cancer. *Coll Antropol*. 2012 Nov;36 Suppl 2:119-24.
222. Foschini MP, Leonardi E, Eusebi LH, Farnedi A, Poli T, Tarsitano A, et al. Podoplanin and E-cadherin expression in preoperative incisional biopsies of oral squamous cell carcinoma is related to lymph node metastases. *Int J Surg Pathol*. 2013 Apr;21(2):133-41.
223. Omran OM. CD10 and E-cad expression in urinary bladder urothelial and squamous cell carcinoma. *Journal of environmental pathology, toxicology and oncology : official organ of the International Society for Environmental Toxicology and Cancer*. 2012;31(3):203-12.

224. de Leval X, Delarge J, Somers F, de Tullio P, Henrotin Y, Pirotte B, et al. Recent advances in inducible cyclooxygenase (COX-2) inhibition. *Curr Med Chem*. 2000 Oct;7(10):1041-62.
225. Prescott SM, Fitzpatrick FA. Cyclooxygenase-2 and carcinogenesis. *Biochim Biophys Acta*. 2000 Mar 27;1470(2):M69-78.
226. Xu XM, Sansores-Garcia L, Chen XM, Matijevic-Aleksic N, Du M, Wu KK. Suppression of inducible cyclooxygenase 2 gene transcription by aspirin and sodium salicylate. *Proc Natl Acad Sci U S A*. 1999 Apr 27;96(9):5292-7.
227. Mohseni H, Zaslau S, McFadden D, Riggs DR, Jackson BJ, Kandzari S. COX-2 inhibition demonstrates potent anti-proliferative effects on bladder cancer in vitro. *J Surg Res*. 2004 Jun 15;119(2):138-42.
228. Galamb O, Spisak S, Sipos F, Toth K, Solymosi N, Wichmann B, et al. Reversal of gene expression changes in the colorectal normal-adenoma pathway by NS398 selective COX2 inhibitor. *Br J Cancer*. 2010 Feb 16;102(4):765-73.
229. Dimberg J, Samuelsson A, Hugander A, Soderkvist P. Differential expression of cyclooxygenase 2 in human colorectal cancer. *Gut*. 1999 Nov;45(5):730-2.
230. Zhang H, Sun XF. Overexpression of cyclooxygenase-2 correlates with advanced stages of colorectal cancer. *Am J Gastroenterol*. 2002 Apr;97(4):1037-41.
231. Sheehan KM, Sheahan K, O'Donoghue DP, MacSweeney F, Conroy RM, Fitzgerald DJ, et al. The relationship between cyclooxygenase-2 expression and colorectal cancer. *JAMA*. 1999 Oct 6;282(13):1254-7.
232. Ohta T, Takahashi M, Ochiai A. Increased protein expression of both inducible nitric oxide synthase and cyclooxygenase-2 in human colon cancers. *Cancer Lett*. 2006 Aug 8;239(2):246-53.
233. Pai R, Soreghan B, Szabo IL, Pavelka M, Baatar D, Tarnawski AS. Prostaglandin E2 transactivates EGF receptor: a novel mechanism for promoting colon cancer growth and gastrointestinal hypertrophy. *Nat Med*. 2002 Mar;8(3):289-93.
234. Elzagheid A, Emaetig F, Alkikhia L, Buhmeida A, Syrjanen K, El-Fajori O, et al. High cyclooxygenase-2 expression is associated with advanced stages in colorectal cancer. *Anticancer Res*. 2013 Aug;33(8):3137-43.
235. Wong NA, Pignatelli M. Beta-catenin--a linchpin in colorectal carcinogenesis? *Am J Pathol*. 2002 Feb;160(2):389-401.
236. Fukumura D, Kashiwagi S, Jain RK. The role of nitric oxide in tumour progression. *Nature reviews Cancer*. 2006 Jul;6(7):521-34.
237. Lala PK, Chakraborty C. Role of nitric oxide in carcinogenesis and tumour progression. *Lancet Oncol*. 2001 Mar;2(3):149-56.
238. Zafirellis K, Zachaki A, Agrogiannis G, Gravani K. Inducible nitric oxide synthase expression and its prognostic significance in colorectal cancer. *APMIS*. 2010 Feb;118(2):115-24.
239. Babykutty S, Suboj P, Srinivas P, Nair AS, Chandramohan K, Gopala S. Insidious role of nitric oxide in migration/invasion of colon cancer cells by upregulating MMP-2/9 via activation of cGMP-PKG-ERK signaling pathways. *Clin Exp Metastasis*. 2012 Jun;29(5):471-92..
240. Yu LL, Yu HG, Yu JP, Luo HS. Nuclear factor-kappa B regulates cyclooxygenase-2 expression and cell proliferation in human colorectal carcinoma tissue. *Ekspierimental'naia onkologija*. 2004 Mar;26(1):40-7.
241. Tichelaar JW, Zhang Y, leRiche JC, Biddinger PW, Lam S, Anderson MW. Increased staining for phospho-Akt, p65/RELA and cIAP-2 in pre-neoplastic human bronchial biopsies. *BMC Cancer*. 2005;5:155.
242. Tang X, Liu D, Shishodia S, Ozburn N, Behrens C, Lee JJ, et al. Nuclear factor-kappaB (NF-kappaB) is frequently expressed in lung cancer and preneoplastic lesions. *Cancer*. 2006 Dec 1;107(11):2637-46.
243. Song Q, Wang G, Chu Y, Zhou L, Jiang M, He Q, et al. TNF-alpha up-regulates cellular inhibitor of apoptosis protein 2 (c-IAP2) via c-Jun N-terminal kinase (JNK) pathway in nasopharyngeal carcinoma. *International immunopharmacology*. 2013 Apr 15.

244. Yin Y, Wang S, Sun Y, Matt Y, Colburn NH, Shu Y, et al. JNK/AP-1 pathway is involved in tumor necrosis factor-alpha induced expression of vascular endothelial growth factor in MCF7 cells. *Biomedicine & pharmacotherapy = Biomedecine & pharmacotherapie*. 2009 Jul;63(6):429-35.
245. Tang F, Tang G, Xiang J, Dai Q, Rosner MR, Lin A. The absence of NF-kappaB-mediated inhibition of c-Jun N-terminal kinase activation contributes to tumor necrosis factor alpha-induced apoptosis. *Mol Cell Biol*. 2002 Dec;22(24):8571-9..
246. Furusu A, Nakayama K, Xu Q, Konta T, Kitamura M. MAP kinase-dependent, NF-kappaB-independent regulation of inhibitor of apoptosis protein genes by TNF-alpha. *J Cell Physiol*. 2007 Mar;210(3):703-10.
247. Azer SA. Overview of molecular pathways in inflammatory bowel disease associated with colorectal cancer development. *Eur J Gastroenterol Hepatol*. 2013 Mar;25(3):271-81.
248. Balkwill F, Charles KA, Mantovani A. Smoldering and polarized inflammation in the initiation and promotion of malignant disease. *Cancer Cell*. 2005 Mar;7(3):211-7.
249. Kleinsasser O, Schroeder HG, Mayer-Brix J. Preinvasive stages of adenocarcinoma of the nose after exposure to wood dust. *Eur Arch Otorhinolaryngol*. 1991;248(4):222-9.
250. Kim H, Song JY, Cho JY, Yoon YS, Han HS, Lee HS, et al. Strong cytoplasmic expression of COX2 at the invasive fronts of gallbladder cancer is associated with a poor prognosis. *J Clin Pathol*. 2010 Dec;63(12):1048-53.
251. Mikami Y, Kiyokawa T, Sasajima Y, Teramoto N, Wakasa T, Wakasa K, et al. Reappraisal of synchronous and multifocal mucinous lesions of the female genital tract: a close association with gastric metaplasia. *Histopathology*. 2009 Jan;54(2):184-91.
252. Talia KL, Cretney A, McCluggage WG. A Case of HPV-negative Intestinal-type Endocervical Adenocarcinoma In Situ With Coexisting Multifocal Intestinal and Gastric Metaplasia. *Am J Surg Pathol*. 2014 Feb;38(2):289-91.
253. Hoang MP, Murakata LA, Padilla-Rodriguez AL, Albores-Saavedra J. Metaplastic lesions of the extrahepatic bile ducts: a morphologic and immunohistochemical study. *Mod Pathol*. 2001 Nov;14(11):1119-25.
254. Chandrasoma P, Wickramasinghe K, Ma Y, DeMeester T. Is intestinal metaplasia a necessary precursor lesion for adenocarcinomas of the distal esophagus, gastroesophageal junction and gastric cardia? *Dis Esophagus*. 2007;20(1):36-41.
255. Correa P, Piazuelo MB. The gastric precancerous cascade. *Journal of digestive diseases*. 2012 Jan;13(1):2-9.
256. Roy S, Parwani AV. Adenocarcinoma of the urinary bladder. *Arch Pathol Lab Med*. 2011 Dec;135(12):1601-5.
257. Sung MT, Lopez-Beltran A, Eble JN, MacLennan GT, Tan PH, Montironi R, et al. Divergent pathway of intestinal metaplasia and cystitis glandularis of the urinary bladder. *Mod Pathol*. 2006 Nov;19(11):1395-401.
258. Morton MJ, Zhang S, Lopez-Beltran A, MacLennan GT, Eble JN, Montironi R, et al. Telomere shortening and chromosomal abnormalities in intestinal metaplasia of the urinary bladder. *Clin Cancer Res*. 2007 Oct 15;13(20):6232-6.

10. FINANCIACIÓN Y DIFUSIÓN

Este trabajo está financiado con la beca PI08-1599 y EMER07-048 de los Fondos de Investigación Sanitaria (FIS), RD06/0020/0034 de la Red Temática de Investigación y Cooperativa en Cáncer (RTICC), España y el programa FEDER de Investigación de la Unión Europea.

Se han publicado tres artículos con el contenido de la misma:

Vivanco B, Llorente JL, Pérez-Escuredo J, Alvarez-Marcos C, Fresno MF, Hermsen MA. Bening lesions in mucosa adjacent to intestinal-type sinonasal adenocarcinoma. *Patholog Res Int.* 2011 Apr 20; 2011

Vivanco Allende B, Perez-Escuredo J, Fuentes Martinez N, Fresno Forcelledo MF, Llorente Pendás JL, Hermsen M. Intestinal-type sinonasal adenocarcinomas. Immunohistochemical profile of 66 cases. *Acta Otorrinolaringol Esp.* 2013 Mar;64(2):115-123

Díaz-Molina JP, Llorente JL, Vivanco B, Martínez-Cambor P, Fresno MF, Pérez-Escuredo J, Álvarez-Marcos C, Hermsen MA. Wnt-pathway activation in intestinal-type sinonasal adenocarcinoma. *Rhinology.* 2011 Dec;49(5):593-9.

Artículos relacionados:

García-Inclán C, López F, Pérez-Escuredo J, Cuesta-Albalad MP, Vivanco B, Centeno I, Balbín M, Suárez C, Llorente JL, Hermsen MA. EGFR status and KRAS/BRAF mutations in intestinal-type sinonasal adenocarcinomas. *Cell Oncol (Dordr).* 2012 Dec;35(6):443-50.

Pérez-Escuredo J, Martínez JG, Vivanco B, Marcos CÁ, Suárez C, Llorente JL, Hermsen MA. Wood dust-related mutational profile of TP53 in intestinal-type sinonasal adenocarcinoma. *Hum Pathol.* 2012 Nov;43(11):1894-901.

Pérez-Escuredo J, García Martínez J, García-Inclán C, Vivanco B, Costales M, Álvarez Marcos C, Llorente JL, Hermsen MA. Establishment and genetic characterization of an immortal tumor cell line derived from intestinal-type sinonasal adenocarcinoma. *Cell Oncol (Dordr).* 2011 Feb;34(1):23-31.

ANEXO 1:

ESTADIAJE TNM DE LA UICC 7ª EDICIÓN (2010)

Tabla 1. Tumor primario (T)^a

TX	No se puede documentar tumor primario.
T0	No evidencia de tumor primario.
Tis	Carcinoma <i>in situ</i> .
<i>Seno maxilar</i>	
T1	Tumor limitado a la mucosa del seno maxilar sin erosión o destrucción del hueso.
T2	Tumor que erosiona o destruye el hueso incluyendo extensión al paladar duro y/o meato medio, excepto extensión a pared posterior del seno maxilar o lámina pterigoidea.
T3	Tumor que invade cualquiera de las siguientes estructuras: hueso de la pared posterior del seno maxilar, tejido celular subcutáneo, suelo o pared medial de la órbita, fosa pterigoidea o seno etmoidal.
T4a	Enfermedad local moderadamente avanzada. Tumor que invade el contenido de la órbita anterior, piel de la mejilla, lámina pterigoidea, fosa infratemporal, lámina cribiforme, o senos esfenoidal o frontal.
T4b	Enfermedad local muy avanzada. Tumor que invade cualquiera de las siguientes estructuras: ápex orbital, dura, cerebro, fosa craneal media, nervios craneales a excepción de la rama maxilar del trigémino (V2), nasofaringe, o clivus.
<i>Cavidad nasal y seno etmoidal</i>	
T1	Tumor limitado a cualquiera de las localizaciones con o sin invasión ósea.
T2	Tumor que invade dos sublocalizaciones en la misma región o se extiende afectando regiones adyacentes dentro del complejo nasoetmoidal, con o sin invasión ósea.
T3	Tumor se extiende e invade la pared medial o suelo de la órbita, seno maxilar, paladar o lámina cribiforme.
T4a	Enfermedad local moderadamente avanzada. Tumor que invade cualquiera de las siguientes estructuras: contenido de la órbita anterior, piel de la nariz o mejilla, mínima extensión a fosa craneal anterior, lámina pterigoidea, senos frontal o esfenoidal.
T4b	Enfermedad local muy avanzada. Tumor que invade cualquiera de las siguientes estructuras: ápex orbitario, dura, cerebro, fosa craneal media, cualquier nervio craneal excepto (V ₂), nasofaringe o clivus.

Tabla 2. Ganglios linfáticos regionales (N)^a

NX	No se puede documentar el estado de los ganglios linfáticos regionales.
N0	No metástasis en ganglios linfáticos regionales.
N1	Metástasis en un solo ganglio linfático ipsilateral, ≤3 cm de diámetro máximo.
N2	Metástasis en un solo ganglio linfático ipsilateral, >3 cm pero ≤6 cm de diámetro máximo, o metástasis en múltiples ganglios linfáticos ipsilaterales, ≤6 cm de diámetro máximo, o en ganglios linfáticos bilaterales o contralaterales, ≤6 cm de diámetro máximo.
N2a	Metástasis en un solo ganglio linfático ipsilateral, >3 cm pero ≤6 cm de diámetro máximo.
N2b	Metástasis en múltiples ganglios linfáticos ipsilaterales, ≤6 cm de diámetro máximo.
N2c	Metástasis en ganglios linfáticos bilaterales o contralaterales, ≤6 cm de diámetro máximo.
N3	Metástasis en un ganglio linfático, >6 cm de diámetro máximo.

Tabla 3. Metástasis a distancia (M)^a

M0	Sin metástasis a distancia..
M1	Con metástasis a distancia..

Tabla 4. Estadio anatómico/ Grupos pronósticos

Estadio	T	N	M
0	Tis	N0	M0
I	T1	N0	M0
II	T2	N0	M0
III	T3	N0	M0
	T1	N1	M0
	T2	N1	M0
	T3	N1	M0
IVA	T4a	N0	M0
	T4a	N1	M0
	T1	N2	M0
	T2	N2	M0
	T3	N2	M0
	T4a	N2	M0
IVB	T4b	Cualquier N	M0
	Cualquier T	N3	M0
IVC	Cualquier T	Cualquier N	M1

ANEXO 3:

	ESTADIO		ESTADIO AGRUPADO		INVASIÓN INTRACRANEAL		EXPOSICIÓN A MADERA		EXITUS		METÁSTASIS		RECIDIVAS		METÁSTASIS O RECIDIVAS		METÁSTASIS Y RECIDIVAS	
	X ²	P	X ²	P	X ²	P	X ²	P	X ²	P	X ²	P	X ²	P	X ²	P	X ²	P
TIPO HISTOLÓGICO	23,883	0,021	15,059	0,002	8,340	0,04	14,008	0,004	13,798	0,003	4,909	0,179	5,852	0,119	10,547	0,014	13,128	0,041
TIPO HISTOLÓGICO AGRUPADO	13,855	0,008	10,333	0,001	6,164	0,013	1,569	0,210	8,131	0,004	3,271	0,071	1,974	0,160	6,145	0,013	7,238	0,027
COMPONENTE DE TUMOR PAPILAR	7,170	0,127	4,665	0,031	1,942	0,163	0,545	0,465	8,240	0,004	2,032	0,154	2,506	0,113	6,006	0,014	6,428	0,04
COMPONENTE DE TUMOR COLÓNICO	8,702	0,069	4,932	0,026	3,736	0,053	0,408	0,523	1,333	0,248	3,271	0,071	0,447	0,504	0,636	0,425	3,315	0,191
COMPONENTE DE TUMOR SÓLIDO	28,511	0,000	18,842	0,000	13,701	0,000	13,875	0,000	18,418	0,004	3,991	0,046	0,142	0,706	4,310	0,038	6,236	0,048
COMPONENTE DE TUMOR MUCINOSO	6,460	0,167	2,506	0,113	2,511	0,113	1,698	0,193	6,044	0,014	3,420	0,064	1,498	0,221	4,788	0,029	6,207	0,049

	HISTOLOGÍA		HISTOLOGÍA AGRUPADA		CTE PAPILAR		CTE COLÓNICO		CTE SÓLIDO		CTE MUCINOSO		ESTADIO		ESTADIO AGRUPADO		INVASIÓN INTRACRANEAL		EXPOSICIÓN A MADERA		TABACO		ALCOHOL		EXITUS		MTX		RECIDIVAS		MTX O RECID		METÁSTASIS Y RECIDIVAS	
	X ²	P	X ²	P	X ²	P	X ²	P	X ²	P	X ²	P	X ²	P	X ²	P	X ²	P	X ²	P	X ²	P	X ²	P	X ²	P	X ²	P	X ²	P	X ²	P		
CQ7	11,330	0,089	2,436	0,296	1,058	0,589	1,887	0,389	3,480	0,176	1,438	0,487	9,154	0,329	0,204	0,903	1,226	0,542	5,669	0,059	0,429	0,807	1,166	0,558	1,229	0,541	4,348	0,114	3,910	0,142	0,478	0,788	6,402	0,171
CQ7(+/-)	6,372	0,95	0,699	0,304	1,056	0,304	0,188	0,664	1,132	0,287	1,384	0,239	6,126	0,190	0,078	0,780	1,017	0,313	2,025	0,155	0,412	0,521	0,033	0,857	1,127	0,288	4,282	0,039	3,546	0,06	0,350	0,554	6,255	0,046
CQ20	24,621	0,000	15,287	0,000	4,933	0,085	3,753	0,153	11,360	0,003	1,406	0,495	10,682	0,220	2,914	0,233	3,365	0,186	5,672	0,059	1,439	0,487	3,716	0,156	0,140	0,932	2,224	0,329	0,491	0,782	4,192	0,123	4,885	0,299
CQ20 (+/-)	23,159	0,000	15,213	0,000	4,581	0,032	3,740	0,053	11,329	0,001	0,623	0,430	7,970	0,093	2,338	0,126	1,099	0,294	5,585	0,018	1,429	0,232	2,648	0,204	0,046	0,830	1,081	0,298	0,146	0,702	1,333	0,248	1,781	0,410
P53	16,564	0,011	4,792	0,091	4,059	0,131	3,157	0,206	5,358	0,069	5,577	0,062	10,559	0,228	0,591	0,744	0,118	0,943	5,555	0,062	2,929	0,231	4,535	0,104	1,303	0,521	0,756	0,685	0,635	0,728	1,581	0,454	2,459	0,652
P16	11,797	0,067	1,261	0,532	2,441	0,295	0,365	0,833	5,596	0,061	3,260	0,196	4,025	0,855	0,203	0,904	3,422	0,181	2,370	0,306	0,116	0,994	0,161	0,923	9,553	0,008	6,252	0,044	4,118	0,128	8,435	0,015	11,695	0,02
E-CAD	7,477	0,05	5,148	0,023	0,866	0,325	5,148	0,023	0,976	0,323	7,374	0,007	9,316	0,054	2,941	0,086	0,005	0,941	0,989	0,320	0,459	0,498	0,714	0,398	0,357	0,836	1,071	0,301	0,007	0,933	0,179	0,672	1,076	0,584
B-CAT N	5,642	0,130	3,851	0,05	1,050	0,306	1,336	0,248	0,771	0,380	4,587	0,032	4,097	0,393	0,062	0,804	0,000	0,989	0,032	0,858	0,061	0,805	0,592	0,442	1,697	0,428	0,216	0,642	0,148	0,701	0,363	0,547	0,442	0,802
B-CAT M	2,092	0,554	1,116	0,291	1,696	0,193	1,116	0,291	0,947	0,330	1,906	0,167	4,178	0,382	0,124	0,724	4,575	0,032	0,519	0,471	2,570	0,109	0,453	0,501	4,356	0,037	7,083	0,008	0,423	0,515	1,973	0,160	7,414	0,025
HERCEPTEST	6,122	0,106	5,330	0,021	3,247	0,072	2,394	0,122	1,385	0,239	3,838	0,05	1,806	0,771	0,558	0,455	0,282	0,595	1,403	0,236	0,1	0,752	0,004	0,950	3,027	0,082	0,000	0,991	0,501	0,479	0,223	0,636	0,246	0,884
EGFR	11,003	0,088	1,756	0,416	1,925	0,382	3,475	0,176	7,628	0,022	0,462	0,794	5,505	0,703	0,501	0,778	0,918	0,632	1,191	0,551	1,368	0,505	1,334	0,513	2,845	0,241	0,707	0,702	1,358	0,507	2,049	0,359	2,257	0,689
COX2	0,11	0,915	6,428	0,093	0,061	0,804	0,031	0,861	4,345	0,037	1,588	0,208	7,644	0,106	0,062	0,803	1,597	0,206	0,651	0,420	1,899	0,168	3,377	0,066	0,973	0,324	0,704	0,401	0,124	0,725	0,174	0,677	0,725	0,696
INOS	6,132	0,047	13,559	0,035	2,05	0,359	3,503	0,174	7,853	0,02	0,893	0,640	7,046	0,532	1,875	0,392	3,748	0,154	14,595	0,001	0,642	0,725	3,218	0,2	0,245	0,885	4,444	0,108	6,744	0,034	3,455	0,178	11,240	0,024
TNFA	6,067	0,416	6,293	0,043	1,276	0,528	9,249	0,010	0,296	0,862	4,849	0,089	15,606	0,048	0,636	0,728	2,716	0,257	0,941	0,625	7,753	0,021	4,607	0,1	2,335	0,311	0,494	0,781	1,372	0,504	0,086	0,958	0,653	0,957
KI67	9,449	0,397	4,151	0,246	2,149	0,542	6,769	0,08	3,298	0,348	0,371	0,946	7,872	0,795	0,964	0,810	2,387	0,496	0,813	0,846	1,054	0,788	0,236	0,972	7,585	0,05	5,227	0,156	1,574	0,665	3,868	0,276	6,865	0,334

ANEXO 4:

CLASIFICACIÓN INT* TUMORES MALIGNOS ETMOIDALES	
T1	Tumor invade el etmoides y la cavidad nasal acercándose a las celdas etmoidales superiores
T2	Tumor que se extiende o erosiona la lámina cribiforme, con o sin erosión de la lámina papirácea y sin extensión a la órbita
T3	Tumor que se extiende a la fosa craneal anterior sin invadir la dura y/o a los dos tercios anteriores de la órbita, con o sin erosión de la pared antero-inferior de seno esfenoidal y/o afectación del seno maxilar y frontal
T4	Tumor con extensión intradural, o afectación del ápex orbitario, seno esfenoidal , base del pterigoides, fosa infratemporal o la piel

*INT: Instituto Nazionale per lo Studio e Cura dei Tumori

CLASIFICACIÓN TNM DE LOS CARCINOMAS DE CAVIDAD NASAL Y SENO ETMOIDAL (2000)	
T1	Tumor confinado a un área de la cavidad nasal o seno etmoidal, con o sin invasión ósea
T2	Tumor que afecta dos zonas dentro del mismo área o que se extiende afectando un área adyacente del complejo naso-etmoidal, con o sin invasión ósea
T3	Tumor que invade la pared medial o el suelo orbitario, seno maxilar, paladar o lámina cribiforme
T4a	Tumor que invade cualquiera de las siguientes estructuras: Contenido orbitario anterior, piel de la nariz o de la mejilla, mínima extensión a fosa craneal anterior, base del pterigoides, esfenoides o seno frontal
T4b	Tumor que invade alguna de las siguientes estructuras: ápex orbitario, dura, cerebro, fosa craneal media, cualquier nervio craneal excepto V2, nasofaringe o clivus

CLASIFICACIÓN DE ROUX		
T1	Tumor en un área etmoidal sin erosión del hueso	
T2	Tumor que se extiende a varias áreas etmoidales sin erosión ósea	
T3	Tumor que erosiona una o más paredes óseas, excepto la lámina cribosa	
T4	T4a	Tumor que invade la lámina cribosa sin extensión intracraneal ni invasión de la duramadre
	T4b	Tumor que invade la lámina propia con invasión intracraneal

ANEXO5:

MARCADOR IHQ	CQ7	CQ20	P53	P16	β -CATENINA N	β -CATENINA M	E-CADHERINA	EGFR	HER-2	COX-2	INOS	TNF α	P65	Ki67
PAPILAR	25	87,5	87,5	37,5	50	100	100	0	12,5	62,5	100	100	62,5	50
COLÓNICO	46,6	86,7	80	32,6	34	97,7	100	4,3	14,6	37	100	100	34	54,8
SÓLIDO	77,8	11,1	66,7	77,8	45	100	100	12,5	0	60	75	100	50	55,6
MUCINOSO	34,6	67,8	55,2	28,6	15	92,3	100	3,6	0	29,6	96	92,9	32,3	53,8

MARCADOR IHQ	CQ7	P53	P16	β -CATENINA N	β -CATENINA M	E-CADHERINA	EGFR	HER-2	COX-2	INOS	TNF α	P65	KI67
CQ20+	39,4	78,1	33,3	36	86,4	100	3,1	9,1	37,9	100	100	42,4	54,7
CQ20-	50	54,2	12,5	17	95,5	100	9	8,3	37,5	62,5	75	29,2	52,4

- P16: casos con > 50% de células positivas
- P53: casos con > 10% de células positivas
- Ki67: casos con > 25% de células positivas