

# ESTUDIO TOPOGRAFICO DEL HIPOTALAMO DE *Triturus marmoratus* Latr.

Por  
M.<sup>a</sup> CELINA RODICIO RODICIO  
y  
RAMON ANADON ALVAREZ

Departamento Interfacultativo de Morfología Microscópica.  
Universidad de Oviedo.

## RESUMEN

Hemos realizado un estudio topográfico del hipotálamo de *Triturus marmoratus*. Diferenciamos tres regiones, preóptica, tuberal y lóbulo hipotalámico o infundibular y dentro de ellas caracterizamos y describimos los siguientes núcleos: Preóptico periventricular, periventricular del túbulo, infundibular dorsal, marginal e infundibular-ventral. Realizamos una revisión de la terminología usada por varios autores comparando los núcleos de *Triturus* con los de otros vertebrados.

## SUMMARY

The hypothalamic nuclear areas has been described in *Triturus marmoratus*. The cell masses of the hypothalamus are divided in preoptic, tuberal and infundibular regions with preoptic, periventricular of tuber, infundibularis dorsalis, marginal and infundibularis ventralis nuclei. The literature has been reviewed on the basis of the terminology used by various authors for comparable nuclear areas of vertebrate hypothalamus.

## INTRODUCCION

El hipotálamo de anfibios puede considerarse dividido en hipotálamo anterior o región preóptica, e hipotálamo caudal o regiones tuberal e infundibular. Estas grandes regiones son fácilmente reconocibles en todas las especies investigadas. Sin embargo se observa una cierta variación a la hora de establecer núcleos dentro de ellas, habiendo diferencias entre los géneros pertenecientes a urodolos por una parte, en los que hay una organización primitiva con disposición periventricular de sus células, y anuros por otra, en los que ya aparecen núcleos independizados.

La mayor parte de los trabajos realizados hasta la fecha se refieren a diversas especies de anuros, observándose una falta de estudios de este tipo en

urodelos, sobre todo en el hipotálamo caudal. (HERRICK, 1934, 1948; FRONTERA, 1952; DIEPEN, 1962; DIERICKX y col., 1972; TERLOU y PLOEMACHER, 1973; RAO y HARTWIG, 1974).

Este trabajo es una descripción de los núcleos presentes en el hipotálamo del urodelo *Triturus marmoratus* basándonos fundamentalmente en caracteres topográficos y, en ocasiones, en el distinto carácter funcional y ultraestructural de sus células. Intentamos así mismo establecer las homologías entre los núcleos encontrados en *Triturus* y los descritos en otros anfibios, y en la medida de lo posible, con los núcleos presentes en vertebrados superiores.

## MATERIAL Y METODOS

En este trabajo hemos empleado doce ejemplares adultos de *Triturus marmoratus*. Los ejemplares se anestesiaron con cloroformo, procediéndose luego a la extracción del cerebro que se fijó inmediatamente por inmersión y se incluyó en parafina. Secciones seriadas de 10 micras de espesor se tiñeron con hematoxilina eosina y violeta de cresilo. Bloques de dos a tres mm de espesor se tiñeron con formol nitrato de urano de Cajal y se cortaron en secciones seriadas de 10 micras. Secciones seriadas de 15 micras de espesor se colorearon con hematoxilina crómica floxina de Gomori y fuchsina paraldehído de Gabe.

Las medidas nucleares se obtuvieron de dos direcciones perpendiculares del núcleo con un ocular micrométrico Zeiss Kp1 8x y un objetivo 100x de inmersión.

## RESULTADOS

Dentro del hipotálamo de *Triturus marmoratus* hemos establecido las siguientes partes:

- Región preóptica: Corresponde a la parte anterior del hipotálamo. Se inicia por delante del receso preóptico extendiéndose hasta el extremo caudal del quiasma óptico que marca su límite posterior.

- Región tuberal: Se inicia a nivel de las comisuras postópticas. Dorsalmente limita con el mesencéfalo mientras que ventralmente termina cuando empieza el surco externo del lóbulo hipotalámico.

- Lóbulo hipotalámico o región infundibular: Comienza rostralmente en la región del tubérculo posterior donde los surcos diencefálicos externos se fusionan separando el mesencéfalo de la porción diencefálica ventral evaginada en forma de saco. Su porción posterior marca la terminación del hipotálamo y caudalmente lleva unida la hipófisis.

A todo lo largo del hipotálamo se encuentra la cavidad del tercer ventrículo que lo divide incompletamente en dos mitades simétricas. A partir de este ventrículo se originan dos importantes recesos, uno en la región preóptica, el

receso preóptico y otro en el lóbulo hipotalámico, el receso hipotalámico. En la pared ventricular aparecen surcos que como en otros urodelos están marcados todavía en tritones adultos. Estos surcos son:

- Surco limitante de His: Recorre el diencéfalo en dirección rostroventral y desaparece en el receso preóptico por delante del quiasma óptico. Su extremo rostral divide a la región preóptica en porciones dorsal y ventral. En la zona media del hipotálamo marca el límite entre el tálamo ventral y la región tuberal y posteriormente se adentra en el mesencéfalo.

- Surco ventral: En su trayecto anterior separa el tálamo ventral de la región preóptica. Después de cruzarse con el surco de His divide la región tuberal y el lóbulo hipotalámico en porciones dorsal y ventral.

Hay además otros dos surcos menos importantes. En la base del receso preóptico aparece el surco ventral del receso preóptico y en la base del receso hipotalámico el surco ventral del receso hipotalámico.

En el hipotálamo de *Triturus marmoratus* las neuronas se disponen en capas periventriculares sin solución de continuidad desde la porción rostral hasta el caudal. No hay emigración de neuronas hasta porciones laterales o mediales salvo en la zona dorsal del lóbulo hipotalámico donde se presenta una capa de células dispuesta en la zona lateral. Dentro del manto periventricular hemos establecido cuatro núcleos: preóptico periventricular, periventricular del túber, infundibular dorsal e infundibular ventral. Además encontramos una capa de células dispuesta lateralmente en el lóbulo hipotalámico a la que hemos denominado núcleo marginal.

#### *Núcleo preóptico periventricular*

Está formado por las capas neuronales de la región preóptica. En base al tamaño celular cabe diferenciar dos porciones, parvicelular y magnocelular. La porción magnocelular se caracteriza por el tamaño y la neurosecreción de sus neuronas puesta de manifiesto por técnicas selectivas, hematoxilina crómica floxina y fuchsina paraldehído, técnicas que además permiten establecer su localización exacta.

El núcleo preóptico rostralmente forma un pequeño grupo compacto de neuronas con situación ventromedial entre las que se abre hacia atrás el receso preóptico (Fig. 1). A medida que éste se extiende en dirección dorsal el número de filas laterales aumenta, siendo máximo cuando el receso se une a la porción principal del tercer ventrículo (Fig. 2). La zona anterior del núcleo está constituida por neuronas pequeñas con núcleos ovalados de  $11 \times 8,5$  micras. Su citoplasma es escaso y presenta una prolongación principal dirigida hacia el área lateral.

Cuando el receso preóptico se une a la porción principal del tercer ventrículo se inicia la porción magnocelular del núcleo preóptico cuyas primeras neuro-

nas se sitúan inmediatamente inferiores al surco limitante de His. El número de neuronas magnocelulares aumenta rápidamente a medida que esta porción se extiende dorsalmente hasta el surco ventral diencefálico y ventralmente hasta la zona basal sin ocuparla. La porción magnocelular alcanza su mayor amplitud dorsoventral en su zona rostral y en su zona caudal quedan solamente neuronas magnocelulares en la región dorsal. Las neuronas magnocelulares son células grandes cuyo núcleo mide  $15 \times 11,5$  micras. La membrana nuclear posee profundos pliegues e invaginaciones y la cromatina está laxamente dispuesta en forma de grumos más abundantes en la periferia. El soma es piriforme, con una prolongación principal en dirección ventrolateral y una prolongación más fina hacia el endodermo. Los grumos de Nissl son abundantes y se sitúan en el casquete perinuclear y el aparato de Golgi se observa preferentemente en el tallo de emergencia de la prolongación principal.

Hacia el extremo caudal de la región preóptica el núcleo disminuye gradualmente de tamaño y es reemplazado sin discontinuidad por el núcleo periventricular de la región tuberal (Fig. 3).

Resumiendo, la zona anterior del núcleo preóptico está constituida por neuronas parvicelulares. La zona media es fundamentalmente magnocelular aunque aparecen mezclados ambos tipos celulares. En la zona caudal la porción magnocelular ocupa una posición dorsal mientras que la parvicelular queda relegada a la zona ventral.

#### *Núcleo periventricular del túbulo*

Se inicia como continuación del núcleo preóptico sin ninguna particularidad aparente que marque la separación entre ambas, manteniéndose la situación periventricular de las neuronas (Fig. 4). En dirección caudal el tercer ventrículo se separa progresivamente del suelo del diencefalo y el número de neuronas que lo rodean es cada vez menor (Fig. 5). A continuación aparece el receso hipotalámico que en secciones transversales avanza progresivamente en dirección ventral, aumentando el número de capas neuronales que lo bordean (Fig. 6).

El núcleo periventricular del túbulo está constituido por dos tipos neuronales:

- Células de núcleo ovalado, con membrana contorneada y cromatina laxa cuya dimensión media es de  $12,5 \times 9$  micras. Su citoplasma se caracteriza por la presencia de grumos de Nissl en forma de malla delgada y densa situada alrededor del núcleo.

- Neuronas más pequeñas, de núcleo relativamente denso de  $11 \times 8,25$  micras de dimensiones medias, con nucleolo desplazado hacia la periferia y cromatina dispuesta en grumos tanto adosados a la membrana como dispersos en el interior. Los grumos de Nissl no se visualizan en preparaciones tratadas con violeta de cresilo.

La mayor parte de las neuronas de la zona rostródorsal son del primer tipo, mientras que en posición caudodorsal y en la zona ventral son del segundo tipo.

#### *Núcleo infundibular dorsal*

Se sitúa en la zona dorsal del lóbulo hipotalámico y está formado por las capas neuronales dispuestas alrededor de los recesos laterales. Se inicia como una capa de neuronas que hacia atrás se engruesa y ocupa casi todo el espesor de la pared, marcando así la aparición de los recesos laterales (Fig. 7). Estos avanzan medialmente hasta unirse a la porción principal del receso hipotalámico. Con posterioridad la parte dorsal a los recesos se retira lateralmente hasta desaparecer (Fig. 8). El núcleo infundibular dorsal se termina caudalmente antes de que finalice el núcleo infundibular ventral (Fig. 9).

Las neuronas que lo constituyen tienen el soma polarizado de tal modo que la prolongación principal mira hacia el área lateral. El núcleo es ovalado, de  $10 \times 8$  micras con la cromatina dispuesta en acúmulos preferentemente en el interior.

#### *Núcleo marginal*

Está constituido por una capa neuronal presente en la zona rostral del lóbulo hipotalámico dorsal a los recesos laterales (Fig. 7). Las neuronas que lo constituyen aparecen en los cortes transversales cercanas a las meninges y avanzan progresivamente hasta la línea media. Son neuronas de apariencia similar a las del núcleo infundibular dorsal.

#### *Núcleo infundibular ventral*

Se sitúa en la zona ventral del lóbulo hipotalámico inferior al surco hipotalámico ventral (Figs. 7 y 8). Caudalmente las paredes del lóbulo hipotalámico se adelgazan disminuyendo el número de neuronas que forman el núcleo infundibular ventral (Fig. 9). Sus células se disponen alrededor del receso hipotalámico. Presentan núcleo ovalado de  $12,5 \times 9$  micras, con cromatina laxa que forma pequeños acúmulos en el interior. El citoplasma está polarizado con una prolongación principal hacia el área lateral. Algunas neuronas poseen grumos de Nissl que forman una malla alrededor del núcleo. El aparato de Golgi se presenta en la zona de emergencia de la prolongación.

## DISCUSION

La división del hipotálamo aceptada normalmente es la dada por LE GROS CLARK (1938) para mamíferos, quien habla de zona anterior o preóptica, zona media o tuberal e infundibular y zona posterior o mamilar. A pesar de que se ha intentado una homologación entre las estructuras de mamíferos y las de vertebra-

dos inferiores es necesario resaltar las diferencias de estas zonas en los anfibios urodelos.

La zona anterior comprende al igual que en mamíferos la región preóptica y la supraquiasmática, pero mientras que la región supraquiasmática de mamíferos posee núcleos diferenciados estos faltan en *Triturus*. La zona media representa la región tuberal y el infundíbulo.

La región tuberal de anfibios está bien desarrollada. Su comienzo viene dado en todas las especies por el sistema de comisuras postópticas, pero no hay acuerdo entre los distintos autores para establecer su terminación, ya que algunos (DIERICKX, 1967; DIERICKX y col., 1972) consideran el término túbere equivalente a hipotálamo caudal, mientras que otros (A. KAPPERS y col., 1936) hacen la distinción seguida por nosotros entre túbere y lóbulo hipotalámico. Su límite caudodorsal está bien marcado debido a la terminación del tercer ventrículo y aparición del mesencéfalo. La separación entre sus zonas ventrales es por el contrario difusa, ya que ambas se continúan sin una distinción morfológica que indique el paso de una a otra.

El infundíbulo de batracios abarca más estructuras que el de mamíferos, en los que la porción celular está bastante reducida. Esta estructura sería intermedia en desarrollo entre los lóbulos hipotalámicos de peces y el infundíbulo de mamíferos, por lo que siguiendo a KAPPERS y col. (1936) preferimos denominarlo lóbulo hipotalámico.

La parte posterior o mamilar de mamíferos falta en urodelos lo que puede explicarse probablemente por la falta de un fornix diferenciado que alcance el hipotálamo (HERRICK, 1948). Según SARNAT y NETSKY (1976) los cuerpos mamilares pueden identificarse en reptiles, aves y mamíferos y probablemente son primordiales en anfibios anuros y teleosteos. Considerando la falta de cuerpos mamilares en el hipotálamo de urodelos su porción posterior corresponde al lóbulo hipotalámico, pudiendo dividirse entonces en zona anterior o preóptica, zona media o tuberal y zona posterior o lóbulo hipotalámico.

HERRICK (1933) observa en el hipotálamo de los urodelos *Necturus* y *Ambystoma* una tendencia a dividirse en porciones dorsal y ventral. Esta opinión de HERRICK está de acuerdo con lo encontrado por nosotros en *Triturus*, ya que en la región preóptica el surco limitante de His establece la división entre la zona dorsal y la ventral, división dada en la región tuberal y en el lóbulo hipotalámico por el surco ventral.

#### *Núcleo preóptico periventricular*

La anatomía microscópica del núcleo preóptico de los anfibios se conoce en sus grandes líneas gracias a las investigaciones de HERRICK (1910, 1927), ROTHIG (1911) y CHARLTON (1929). HERRICK (1933) propone distinguir en el núcleo preóptico de *Necturus maculosus* cinco partes diferentes: anterior, magnocelular,

periventricular, posterior y epiquiasmática. Esta división nos parece artificiosa para *Triturus marmoratus* debido a que el manto periventricular tiene un carácter primitivo y no encontramos límites o zonas de separación dentro de él. Basándonos en el mayor tamaño celular y en su carácter neurosecretor hemos diferenciado dentro del núcleo preóptico una porción magnocelular coincidiendo con CHARLTON (1929), HERRICK (1933) y CLARAIMBAULT y ANTEINO (1970), a la que sin embargo no denominamos núcleo ya que las neuronas de esta porción están entremezcladas con neuronas no secretoras idénticas a las del resto del núcleo preóptico. Diferimos del criterio de GONZÁLEZ ELORRIAGA (1975) quien en su estudio sobre el hipotálamo de *Rana ridibunda* considera que el carácter neurosecretor es suficiente para conferir a la parte magnocelular la categoría de núcleo independiente.

#### *Núcleo periventricular del túbler*

Las capas neuronales del túbler se sitúan periventricularmente sin ningún área de fibras que marque grupos dentro de ella, por lo que en *Triturus* solamente hay un núcleo periventricular del túbler. Este parece ser el patrón general de la organización del túbler en urodelos. En anuros sin embargo, algunos investigadores señalan además de núcleos periventriculares dorsal y ventral, el núcleo ventromedial del túbler, lateral al órgano vasculoso y el núcleo difuso del túbler en la porción dorsal (TERLOU y PLOEMACHER, 1973; BRAAK y VON HEHN, 1969).

#### *Núcleo infundibular dorsal*

El núcleo infundibular dorsal fue inicialmente llamado núcleo infundibular por VAN OORDT y col. (1972) en *Xenopus*. Como este nombre se usa para designar grupos de neuronas en el hipotálamo de peces, reptiles y mamíferos cuya homología con el núcleo infundibular dorsal de anfibios no está clara, para diferenciarlos y debido a su localización se prefirió la denominación de núcleo infundibular dorsal (TERLOU y PLOEMACHER, 1973). En urodelos VIGH TEICHMANN y col. (1969) lo describen como un territorio similar al órgano paraventricular y sugieren que puede ser análogo al sistema del receso posterior de peces.

El núcleo infundibular dorsal de *Triturus marmoratus* corresponde al núcleo infundibular dorsal de *Xenopus laevis* (PEUTE, 1973; TERLOU y PLOEMACHER, 1973), *Bufo poweri* (CHACKO y col., 1974) y *Rana temporaria* (RAO y HARTWIG, 1974) aunque no tiene la misma localización en anuros que en urodelos. Ambos están en relación con los recesos laterales por las prolongaciones ventriculares de las neuronas que lo forman, pero en anuros éstas sólo se sitúan dorsalmente a los recesos laterales (TERLOU y PLOEMACHER, 1973, en larvas de *Xenopus laevis*; CHACKO y col., 1974, en *Bufo poweri*) mientras que en tritón los bordean tanto dorsal como ventralmente (RODICIO, 1978).

Para VAN OORT y col. (1972), TERLOU y PLOEMACHER (1973) y PEUTE (1973) el

núcleo infundibular dorsal de anfibios es homólogo del núcleo arqueado de mamíferos. Esta homología puede admitirse debido a que el núcleo arqueado tiene neuronas con carácter peptidérgico y neuronas aminérgicas, pero la homología no es completa ya que lo mismo en tritón (RODICIO, 1978), como en el resto de las especies investigadas (larvas de *Xenopus laevis*, PEUTE, 1973; TERLOU y PLOEMACHER, 1973); *Bufo poweri*, CHACKO y col., 1974; *Rana temporaria*, RAO y HARTWIG, 1974) el núcleo infundibular dorsal solamente posee neuronas aminérgicas.

### *Núcleo marginal*

No conocemos ninguna cita sobre esta fila de neuronas situada en la porción dorsal del lóbulo hipotalámico de anfibios. Estas células representan el primer indicio de emigración neuronal hasta porciones mediales y laterales en el hipotálamo de *Triturus*.

### *Núcleo infundibular ventral*

El núcleo infundibular ventral es conocido con distintos nombres según los investigadores. Así para FRONTERA (1952) sería el núcleo arqueado periventricular, para DIERICKX y col. (1972) el núcleo periventricular del túber cinereum ventral y para PEUTE y MEIJ (1973) el núcleo infundibular ventral. En anuros las neuronas que lo forman no constituyen un único grupo celular como sucede en *Triturus* y así FRONTERA (1952) señala que el núcleo arqueado periventricular está formado por dos grupos, el primero es medial y consta de una única fila de células a veces discontinua que rodea al ependimo del receso hipotalámico y el segundo es una ancha banda de células paralelas y lateral al grupo medial.

Además del núcleo infundibular ventral, que es la única masa de células presente en la zona ventral del lóbulo hipotalámico de urodelos, en anuros aparece una delgada banda de neuronas que corre casi paralela al núcleo arqueado periventricular (FRONTERA, 1952). Constituyen la sustancia gris hipotalámica medial. Para FRONTERA su situación indica una emigración lateral de células y sugiere que posiblemente sean el precursor del área hipotalámica medial. En *Triturus* no hay células dispersas en el área lateral ventral, pero sí dorsalmente. Debido a que en el hipotálamo de tritón son las únicas células desplazadas lateralmente nos parece que podrían ser el origen de posibles núcleos mediales o laterales, mientras que este origen no puede determinarse en la zona ventral debido a la falta de emigración neuronal.

Para DIEPEN (1962) la parte ventral del túber cinereum de anfibios es homóloga a los núcleos infundibular (arqueado) y ventromedial de mamíferos. Ya que la parte ventral del túber cinereum de DIEPEN corresponde en parte a nuestro lóbulo hipotalámico y que en él encontramos las neuronas peptidérgicas que forman el tracto a la eminencia media (RODICIO, 1978), datos que concuerdan con



los de DIERICKX y col. (1972) en *Rana temporaria* y los de PEUTE y MEIJ (1973) en *Rana esculenta*, la homología de éste y los núcleos de mamíferos parece probada. Sin embargo es necesario observar que no todo el hipotálamo caudal tiene neuronas peptidérgicas, sino que éstas están situadas en la parte caudal del lóbulo hipotalámico, por lo que la homología debe establecerse solamente con esta porción.

#### BIBLIOGRAFIA

- BRAAK, H., G. VON HEHN (1969).—Zur Feinstruktur des Organon vasculosum Hypthalami des Frosches (*Rana temporaria*). Z. Zellforsch., **97**: 125-136.
- CLAIRAMBAULT, P., F. ANTEINO (1970).—Anatomic comparée du diencephale des anoures. I. Cytoarchitecture. Z. Hirnforsch., **12**: 143-160.
- CLARK, W. E. LE GROS (1938).—The hypothalamus. Oliver and Boyd, London.
- CHACHKO, T., TERLOU, M., PEUTE, J. (1974).—Fluorescence and electron microscopical study of aminergic nuclei in the brain of *Bufo poweri*. Cell Tiss. Res., **149**: 481-496.
- CHARLTON, H. H. (1929).—The pars magnocellularis of the nucleus preopticus in Amphibia, particularly in Urodela. Proc. Akad. Wet. Amsterdam, **32**: 476-496.
- DIEPEN, R. D. (1962).—Der Hypothalamus. In «Handbuch der mikroskopischen Anatomie des Menschen», V. Möllendorf y Bargmann Eds., Bd. IV, T. 7, Springer Verlag, Berlin.
- DIERICKX, K. (1967).—The gonadotropic centre of the tuber cinereum hypothalami and ovulation. Z. Zellforsch., **77**: 188-203.
- DIERICKX, K., DRUYTS, A., VANDERBERGHE, M. P., GOOSENS, N. (1972).—Identification of adenyohypophysiotropic neurohormone producing neurosecretory cells in *Rana temporaria*. I: Ultrastructural evidence for presence of neurosecretory cells in the tuber cinereum. Z. Zellforsch., **134**: 459-504.
- FRONTERA, J. G. (1952).—A study of anuran diencephalon. J. Comp. Neurol., **96**: 1-69.
- GONZÁLEZ ELORRIACÁ, M. A. (1975).—Algunos aspectos morfológicos y funcionales del diencéfalo de *Rana ridibunda*. Tesis. Universidad Complutense. Madrid.
- HERRICK, C. J. (1910).—The morphology of the forebrain in amphibia and reptilia. J. Comp. Neurol., **20**: 413.
- (1927).—The amphibian forebrain. IV. The cerebral hemispheres of *Amblystoma*. J. Comp. Neurol., **43**: 231-235.
- (1933).—The amphibian forebrain. J. Comp. Neurol., **58**: 1-288.
- (1934).—The hypothalamus of *Necturus*. J. Comp. Neurol., **59**: 375-429.
- (1948).—The brain of the Tiger salamander. University of Chicago Press.
- KAPPERS, C. U. A., HUBER, G., CROSBY, E. C. (1936).—The comparative anatomy of the nervous system of vertebrates. Mc Millan, New York.
- OORDT, P. C., GOOS, H. J. T., PEUTE, J., TERLOU, M. (1972).—Hypothalamo-hypophysial relations in amphibian larvae. Gen. Comp. Endocrinol. Suppl., **3**: 41-50.
- PEUTE, J. (1973).—Ultrastructural aspects of the nucleus infundibularis dorsalis in the caudal hypothalamus of *Xenopus laevis*. Z. Zellforsch., **137**: 513-520.
- PEUTE, J., MEIJ, J. C. A. (1973).—Ultrastructural and functional aspects of the nucleus infundibularis ventralis in the green frog, *Rana esculenta*. Z. Zellforsch., **144**: 191-217.
- RAO, P. D. P., HARTWIG, H. G. (1974).—Monoaminergic tracts of the Diencephalon and innervation of the pars intermedia in *Rana temporaria*. Cell and Tiss. Res., **151**: 1-26.
- RODICIO, M. C. (1978).—Estudio sobre el hipotálamo de *Triturus marmoratus*. Servicio de publicaciones de la Universidad. Oviedo.
- ROTHIC, P. (1911).—Zur Phylogenese des Hypothalamus. Folia Neurobiol., **5**: 913-927.
- SARNAT, H. B., NETSKY, M. G. (1976).—Evolución del sistema nervioso. Ed. Blume, Madrid.
- TERLOU, M., PLOEMACHER (1973).—The distribution of monoamines in the tel-, di- and mesencephalon of *Xenopus laevis* tadpoles, with special references to the hypothalamo-hypophysial system. Z. Zellforsch., **137**: 521-540.
- VICH-TEICHMANN, I., VICH, B., AROS, B. (1969).—Phylogeny and ontogeny of the paraventricular organ. In «Zirkumventrikuläre Organe und Liquor», Sterba Ed. G. Fischer, Jena.

- Fig. 1.-Corte transversal de la porción anterior de la región preóptica a nivel de la aparición del receso preóptico (rpo) y del núcleo preóptico (NOP). Método violeta de cresilo.
- Fig. 2.-Corte transversal de la región preóptica mostrando el tercer ventrículo (III V) en toda su extensión. A este nivel el núcleo preóptico consta de partes parvicelular y magnocelular. Método violeta de cresilo.
- Fig. 3.-Corte transversal de la porción caudal de la región preóptica. Método violeta de cresilo.
- Fig. 4.-Corte transversal de la zona rostral del túber a nivel de las comisuras postópticas (cop) mostrando el núcleo periventricular del túber (NPVT). Método violeta de cresilo.
- Fig. 5.-Corte transversal de la zona media del túber en el que se observa un desplazamiento dorsal de la base del tercer ventrículo (III V). Método violeta de cresilo.
- Fig. 6.-Corte transversal de la zona caudal del túber mostrando el receso hipotalámico (rh) unido a la porción principal del tercer ventrículo (III V). Método violeta de cresilo.
- Fig. 7.-Corte transversal de la zona anterior del lóbulo hipotalámico a nivel de la aparición de los divertículos laterales del receso hipotalámico (dlrh) mostrando el núcleo infundibular dorsal (NID), el núcleo marginal (NM) y el núcleo infundibular ventral (NIV). Método violeta de cresilo.
- Fig. 8.-Corte transversal de la zona media del lóbulo hipotalámico. A este nivel el núcleo infundibular dorsal (NID) sólo presenta su porción ventral. Método violeta de cresilo.
- Fig. 9.-Corte transversal de la zona caudal del lóbulo hipotalámico. Método violeta de cresilo.

AH: adenohipófisis

dlrpo: divertículos laterales del receso preóptico

no: nervio óptico

RTH: región tuberal de la hipófisis

slH: surco limitante de His

sm: surco diencefálico medio

sv: surco diencefálico ventral

VL: ventrículos laterales

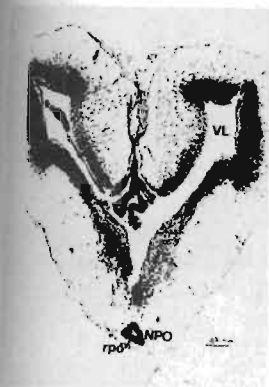

Fig. 1

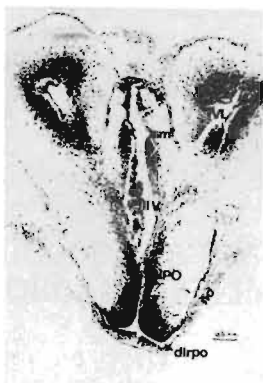

Fig. 2

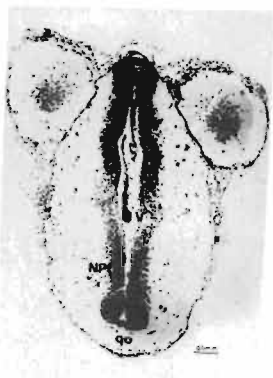


Fig. 3

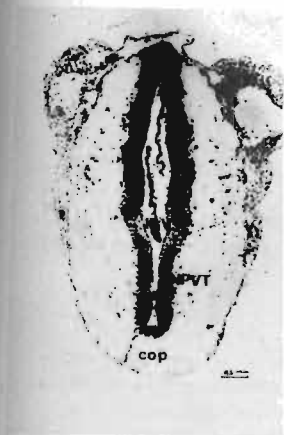

Fig. 4

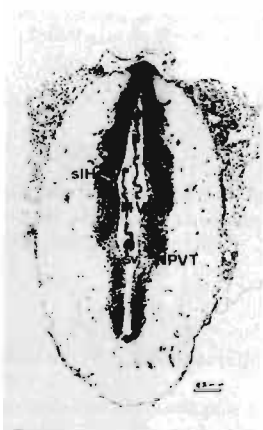


Fig. 5

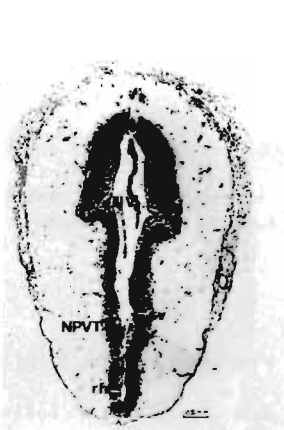


Fig. 6

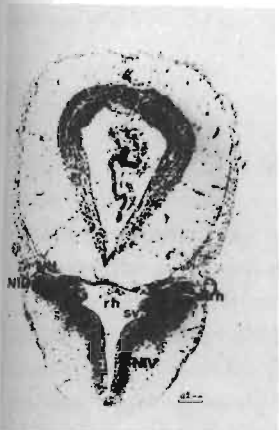


Fig. 7

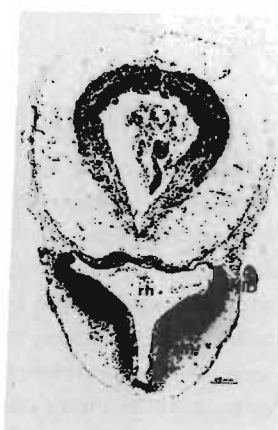

Fig. 8

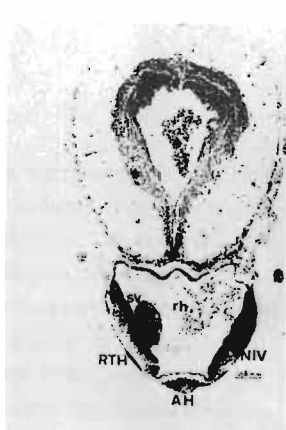


Fig. 9