



**UNIVERSIDAD DE OVIEDO**

Programa de Doctorado Biología Molecular y Celular

**CRIBADO FETAL PRECOZ DE  
MALFORMACIONES CARDIACAS  
MAYORES SIN UTILIZAR DOPPLER.**

Sofía García Fernández



## RESUMEN DEL CONTENIDO DE TESIS DOCTORAL

<b>1.- Título de la Tesis</b>	
Español/Otro Idioma: CRIBADO FETAL PRECOZ DE MALFORMACIONES CARDIACAS MAYORES SIN HACER USO DE DOPPLER	Inglés: EARLY FETAL ULTRASOUND SCREENING FOR MAJOR CONGENITAL HEART DEFECTS WITHOUT DOPPLER
<b>2.- Autor</b>	
Nombre: SOFÍA GARCÍA FERNÁNDEZ	
Programa de Doctorado: PROGRAMA OFICIAL DE DOCTORADO EN BIOLOGÍA MOLECULAR Y CELULAR	
Órgano responsable: CIRUGÍA Y ESPECIALIDADES MEDICO QUIRURGICAS	

### RESUMEN (en español)

#### **Introducción:**

La relevancia de la ecografía de I trimestre se ha visto incrementada exponencialmente en los últimos años y es por ello que el diagnóstico temprano de anomalías estructurales es posible y aconsejable en la actualidad. Las malformaciones congénitas más frecuentes son las cardiopatías y el uso del Doppler ha tenido un papel protagonista en su diagnóstico a pesar de las recomendaciones por parte de la Sociedad Internacional de Ultrasonidos en Ginecología y Obstetricia, en lo que respecta al uso seguro y responsable del Doppler durante el I trimestre de gestación.

#### **Objetivos.**

1. El objetivo principal del estudio consiste en evaluar si es posible y efectiva la realización del cribado para la detección precoz de malformaciones cardíacas mayores durante la ecografía rutinaria de I trimestre de forma sin el uso del Doppler

Los objetivos secundarios se enumeran a continuación:

2. Estudiar la tasa de visualización de la anatomía cardíaca fetal entre 11-13<sup>+6</sup> semanas sin usar Doppler, utilizando la sonda vaginal.
3. Estudiar la tasa de visualización de la anatomía cardíaca fetal entre 11-13<sup>+6</sup> semanas sin usar Doppler, utilizando la sonda abdominal.
4. Estudiar la tasa de éxito diagnóstico de defectos cardiacos mayores mediante el estudio directo de la anatomía cardíaca fetal entre 11-13<sup>+6</sup> semanas sin usar Doppler con la combinación de la sonda vaginal y abdominal
5. Valorar las dificultades diagnósticas y estratégicas que provocaría la realización de un programa de cribado para la detección precoz de malformaciones cardíacas mayores durante la ecografía rutinaria de I trimestre, sin el uso del Doppler, en una población de bajo riesgo.

#### **Diseño del estudio:**

Se trata de un estudio observacional prospectivo llevado a cabo en la Unidad de Medicina Fetal del Hospital Universitario de Cabueñes entre mayo de 2014 y agosto de 2015. Sólo se incluyeron en el estudio gestaciones de bajo riesgo. Todos los estudios ecográficos fueron llevados a cabo por dos ecografistas con amplia experiencia en



Medicina materno-fetal. Para los exámenes ecográficos, se emplearon de forma combinada la sonda vaginal (9MHz) y la sonda abdominal (6 MHz). El análisis estadístico fue realizado mediante sucesivos modelos de regresión logística binaria multivariante con la finalidad de investigar el efecto de la longitud cráneo-caudal (CRL) fetal y del índice de masa corporal (IMC) materno sobre la probabilidad de visualizar el corte de cuatro cámaras (4CV) y/o tractos de salida (TS) en función de la vía de abordaje utilizada.

### **Resultados:**

Se incluyeron en el estudio 663 gestaciones de bajo riesgo durante la realización de la ecografía rutinaria de cribado en el I trimestre de gestación. Ni el CRL ni el IMC materno presentaron relación estadísticamente significativa en la probabilidad de visualizar 4CV ni TS para la vía vaginal. En el caso de la vía abdominal, tanto el CRL fetal como el IMC materno presentaron relación estadísticamente significativa en la obtención de 4CV y TS. Haciendo uso de la vía vaginal, la tasa de éxito de obtención de 4CV fue del 89,5% y del 82,34% en caso de TS. Empleando la vía abdominal, la tasa de éxito de obtención de 4CV fue del 78,38% y de 61,95% en caso de TS. Fue posible ejecutar un estudio cardiaco completo (4CV+TS) usando la vía vaginal y/o la vía abdominal en el 96,96% de los casos. Se detectaron 4 malformaciones cardiacas mayores, lo que supone una tasa de detección del 100%. El diagnóstico prenatal se confirmó en todos los casos.

### **Conclusiones:**

1. Nuestro estudio pone de manifiesto que es posible y efectivo realizar un cribado de malformaciones cardiacas mayores en el I trimestre sin necesidad de utilizar Doppler en población de bajo riesgo, formando parte de la ecografía rutinaria de I Trimestre
2. En nuestro estudio, la tasa de visualización de la anatomía cardiaca fetal, sin Doppler y haciendo uso de la sonda vaginal, fue del 89,50% para 4CV y 82,34% para TS
3. En nuestro estudio, la tasa de visualización de la anatomía cardiaca fetal, sin Doppler y haciendo uso de la sonda abdominal fue inferior a la vaginal. 78,08% para 4CV y 61,95% para TS.
4. La combinación de la vía vaginal y abdominal, sin emplear Doppler, permite una tasa de éxito de diagnóstico de defectos cardiacos del 100% en nuestra muestra
5. A pesar del buen rendimiento diagnóstico observado, deben considerarse dificultades estratégicas y diagnósticas para una población de bajo riesgo, como son: la participación de sólo un centro en el estudio, la realización de la exploración sólo por dos ecografistas expertos, el pequeño tamaño muestral, la no inclusión en el protocolo de estudio de la evaluación del eje cardiaco y la imposibilidad de predecir el tiempo medio a emplear en cada exploración con los datos recogidos.



## RESUMEN (en Inglés)

### **Introduction:**

The relevance of first trimester ultrasound scan has increased exponentially in recent years. An early diagnosis of fetal malformations is possible and advisable. Congenital heart defects (CHDs) are the most common major structural fetal abnormalities. Color flow mapping has played a dominant role in the detection of abnormalities during the first trimester, regardless of the International Society of Ultrasound in Obstetrics and Gynecology warning on the safety use of Doppler during early pregnancy.

### **Objetives:**

1. The main objective of the study is to evaluate if it possible and effective to perform an early cardiac screening of major congenital heart defects without using doppler at the time of routine first trimester ultrasound scan, in a low-risk population.

Secondary objectives.

2. To assess the probability of visualization of the fetal cardiac anatomy between 11-13+6 weeks without Doppler and using the transvaginal approach.
3. To assess the probability of visualization of the fetal cardiac anatomy between 11-13+6 weeks without Doppler and using the transabdominal approach.
4. To study the success rate of diagnosis of major cardiac defects by assessing directly the fetal anatomy between 11-13+6 weeks without Doppler and using, both, the transvaginal and transabdominal approach.
5. To evaluate the posible technical and diagnostic difficulties that an early screening program would cause for the detection of major congenital heart defects, without the use of Doppler in a low-risk population.

### **Study Design:**

A prospective observational study was conducted in the Fetal Medicine Unit of Cabueñes University Hospital, between May 2014 and August 2015. Only low risk-pregnancies were studied. All ultrasonographic examinations were performed by two experienced sonographers in maternal-fetal medicine. The combination of high-frequency transvaginal (9MHz) and transabdominal (6MHz) transducers were used. Statistical analysis was carried out using successive multivariate logistic regression models in order to investigate the effect of crown-rump length (CRL) and maternal body mass index (BMI) on the probability of visualizing the four-chamber view (4CV) and/or the outflow tract view (OTV).

### **Results:**

663 low-risk pregnant women were included. Regarding the transvaginal approach, neither the CRL nor the BMI had a statistically significant relationship on the probability of visualization of the 4CV and OTV. For the transabdominal approach, the CRL and the BMI presented a statistically significant effect on the visualization of the 4CV and the OTV. Using the transvaginal approach: the success rate of performing a 4CV was 89,5% and 82,43% for the OTV. Using the transabdominal approach: the success rate of performing a 4CV was 77,08% and 61,95% for the OTV. An early cardiac screening was performed in 96,96% of cases. Our study showed an effectiveness of 100% for detecting CHDs. Four CHDs were diagnosed and the prenatal ultrasonographic diagnosis was confirmed for all cases.



**Conclusions:**

1. Our study shows that it is possible and effective to perform an early screening of major cardiac defects, without using Doppler, while performing the first trimester ultrasound screening, in a low-risk population.
2. In our study, the success rate of visualization of the fetal cardiac anatomy, without Doppler and using the transvaginal probe, is 89,5% for 4CV and 82,34% for OTV.
3. In our study, the success rate of visualization the fetal cardiac anatomy, without Doppler and using the transabdominal probe is inferior to the vaginal approach. 77,08% for 4CV and 61,95% for OTV.
4. The combination of the transvaginal and transabdominal approach, without using Doppler, allows a success rate of diagnosis of major cardiac defects of 100%, in our sample.
5. Some diagnostic and strategic difficulties should be considered despite the good diagnostic results observed: the participation of only one center in the study, performing of the scan by only two experienced sonographers, the small sample size, the fact that the evaluation of the cardiac axis was not included and the inability to predict the average time to use in each scan with the data collected.

**SR. PRESIDENTE DE LA COMISIÓN ACADÉMICA DEL PROGRAMA DE DOCTORADO  
EN \_\_\_\_\_**

## Índice de contenidos

1. INTRODUCCIÓN.....	5
<b>1.1 ECOGRAFÍA DE I TRIMESTRE.....</b>	<b>5</b>
1.1.1 Introducción.....	5
1.1.2 Objetivos de la ecografía del I trimestre.....	5
1.1.3 Recomendaciones sobre el uso de la ecografía en el I trimestre. Edad gestacional y CRL.....	6
1.1.4 Vía de abordaje.....	8
1.1.5 Tiempo necesario.....	8
1.1.6 Exploración del corazón fetal.....	8
<b>1.2 CORAZÓN Y SISTEMA CIRCULATORIO FETAL.....</b>	<b>9</b>
1.2.1 Embriogénesis.....	9
1.2.2 Anatomía cardíaca fetal.....	10
1.2.3 El sistema circulatorio fetal.....	12
<b>1.3 MALFORMACIONES CARDIACAS CONGÉNITAS.....</b>	<b>14</b>
1.3.1 Epidemiología.....	14
1.3.2 Morbimortalidad asociada.....	14
1.3.3 Factores de riesgo prenatales conocidos.....	15
<b>1.4 CRIBADO DE CROMOSOMOPATÍAS EN I TRIMESTRE.....</b>	<b>17</b>
1.4.1 Concepto y criterios de programa de cribado poblacional.....	17
1.4.2 Cribado combinado. Concepto.....	18
1.4.3 Cribado combinado en la actualidad.....	18
1.4.4 Cribado contingente de cromosomopatías.....	23
1.4.5 Test de ADN libre circulante.....	29
<b>1.5 ESTUDIO ECOGRÁFICO DEL CORAZÓN FETAL.....</b>	<b>30</b>
1.5.1 Técnicas de imagen para el estudio del corazón fetal.....	30
1.5.2 Evolución del estudio ecocardiográfico.....	31
1.5.3 Cribado de malformaciones cardíacas en la actualidad. Planos de corte.....	33
<b>1.6 CRIBADO DE MALFORMACIONES CARDIACAS EN I TRIMESTRE.....</b>	<b>40</b>
1.6.1 Situación actual.....	40

1.6.2 El eje cardiaco.....	41
<b>1.7 ESTUDIO DOPPLER. ....</b>	<b>43</b>
1.7.1 Concepto.....	43
1.7.2 Doppler aplicado al estudio del corazón.....	43
1.7.3 Seguridad en el uso de Doppler. ....	44
<b>1.8 JUSTIFICACIÓN DEL ESTUDIO.....</b>	<b>47</b>
<b>2. HIPÓTESIS DE TRABAJO Y OBJETIVOS.....</b>	<b>49</b>
<b>2.1 HIPÓTESIS DE TRABAJO. ....</b>	<b>49</b>
<b>2.2 OBJETIVOS.....</b>	<b>49</b>
2.2.1 Objetivo principal. ....	49
2.2.2 Objetivos secundarios.....	49
<b>3. MATERIAL Y MÉTODOS. ....</b>	<b>52</b>
<b>3.1 DISEÑO GENERAL DEL ESTUDIO.....</b>	<b>52</b>
<b>3.2 DESCRIPCIÓN DE LA MUESTRA SELECCIONADA. ....</b>	<b>52</b>
3.2.1 Criterios de inclusión.....	52
3.2.2 Criterios de exclusión. ....	53
<b>3.3 PROTOCOLO DE CONTROL Y SEGUIMIENTO. ....</b>	<b>53</b>
<b>3.4 METODOLOGÍA. ....</b>	<b>58</b>
3.4.1 Fuentes de datos utilizadas. ....	58
3.4.2 Almacén y soporte de información. ....	58
3.4.3 Variables. ....	58
3.4.4 Valoración ecográfica.....	59
3.4.5 Captación de las gestantes y protocolo de rutina de la ecografía de I trimestre durante el periodo de recogida de datos.....	60
3.4.6 Técnica ecográfica del estudio presentado. ....	62
3.4.7 Selección de la muestra. ....	65
3.4.8 Metodología estadística.....	66
3.4.9 Consideraciones éticas.....	68
<b>4. RESULTADOS.....</b>	<b>70</b>
<b>4.1 UNIVERSO DEL ESTUDIO.....</b>	<b>70</b>
<b>4.2 RESULTADOS DE LA ECOGRAFÍA DE I TRIMESTRE ....</b>	<b>71</b>
<b>4.3 DESCRIPCIÓN DE LOS CASOS CLÍNICOS DIAGNOSTICADOS. ....</b>	<b>79</b>

5. DISCUSIÓN.....	88
5.1 ANÁLISIS DE RESULTADOS.....	88
5.2 VENTAJAS QUE APORTA NUESTRO ESTUDIO EN EL MANEJO CLÍNICO. ....	100
5.3 EVIDENCIA DE DAÑO TISULAR SECUNDARIO AL USO DE DOPPLER.....	102
5.3.1 Evidencia animal de daño tisular.....	102
5.3.2 Evidencia humana de daño tisular. ....	102
5.4 POSICIONAMIENTO DE LAS SOCIEDADES CIENTÍFICAS RESPECTO AL USO RESPONSABLE DEL DOPPLER.....	103
5.5 POSICIONAMIENTO DE LOS PROFESIONALES RESPECTO AL TEMA. ....	105
5.6 MARCADORES DE MALFORMACIONES CARDIACAS. ESTADO ACTUAL COMPARADO CON EL MÉTODO PROPUESTO.....	107
5.6.1 Estudio del Ductus Venoso. ....	107
5.6.2 Regurgitación tricuspídea. ....	109
5.7 MALFORMACIONES CARDIACAS Y CROMOSOMOPATÍAS. ....	111
5.8 DETECCIÓN PRECOZ DE CARDIOPATÍAS EN I TRIMESTRE, SITUACIÓN ACTUAL.....	113
5.9 DIFICULTADES DIAGNÓSTICAS Y ESTRATÉGICAS.....	116
5.10 DIFICULTADES Y LIMITACIONES DEL ESTUDIO QUE SE PRESENTA.....	118
5.11 NUEVAS LÍNEAS DE INVESTIGACIÓN.....	118
6. CONCLUSIONES.....	121
7. ANEXOS.....	124
7.1 BIBLIOGRAFÍA.....	124
7.2 ABREVIATURAS.....	148
7.3 ÍNDICE DE TABLAS. ....	154
7.4 ÍNDICE DE FIGURAS. ....	155
7.5 PRODUCCIÓN CIENTÍFICA.....	157
7.6 APROBACIÓN COMITÉ DE INVESTIGACIÓN.....	159



# **INTRODUCCIÓN**

# **1. INTRODUCCIÓN.**

## **1.1 ECOGRAFÍA DE I TRIMESTRE.**

### **1.1.1 Introducción.**

La ecografía del I trimestre es sin duda, la que más ha evolucionado en los últimos tiempos, pasando de ser considerada una ecografía básica a un estudio cuya relevancia es comparable a la ecografía realizada en el II trimestre (IIT)(1). Esta mejora es el resultado de la incorporación del cribado combinado de cromosopatías y el avance tecnológico que ha permitido el uso de sondas ecográficas de alta frecuencia con una excelente resolución de imagen. Así, el diagnóstico precoz de gran cantidad de anomalías estructurales, es hoy en día una realidad(1).

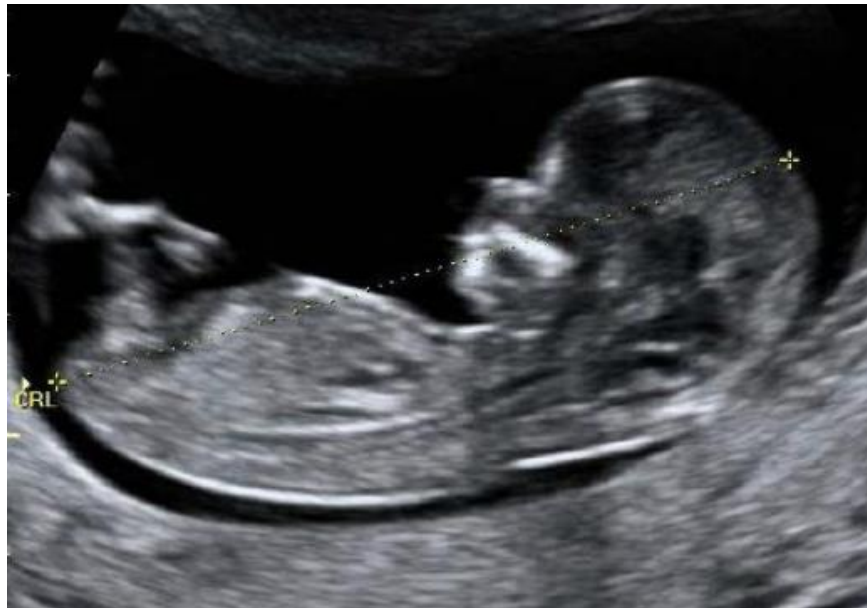### **1.1.2 Objetivos de la ecografía del I trimestre.**

La International Society of Ultrasound in Obstetrics and Gynecology (ISUOG), señala que la finalidad última de esta primera exploración, es la de aportar la información oportuna para una buena planificación de la gestación y del parto con los mejores resultados posibles para el feto y su madre, siendo posible el diagnóstico de malformaciones mayores, sobre todo a finales de este I trimestre(2). Según la Sociedad Española de Ginecología y Obstetricia (SEGO), los objetivos son: identificar el número de embriones, el diagnóstico de la cigosidad en el caso de que se trate de una gestación múltiple, la confirmación de la viabilidad de la gestación(3), la datación de la edad

gestacional, la medición del pliegue o translucencia nucal (TN), el estudio de la morfología fetal y la identificación de la existencia de patología uterina y de los anejos (1). Por otro lado, la Fetal Medicine Foundation (FMF), da un paso más y en lugar de utilizar la expresión de estudio de la morfología fetal, introduce el término de diagnóstico precoz de malformaciones fetales mayores(4).

### **1.1.3 Recomendaciones sobre el uso de la ecografía en el I trimestre. Edad gestacional y CRL.**

Habitualmente, las guías clínicas empleadas recomiendan que la edad gestacional a la que se realice este estudio comprenda desde las 11<sup>+0</sup> a las 13<sup>+6</sup> semanas de amenorrea (1)(2)(4) y que la medida utilizada para datar la gestación con más fiabilidad en el I trimestre, sea la longitud cráneo-rabadilla (CRL) (figura 1), que es la distancia que va desde la cabeza hasta las nalgas del feto, y cuyo valor debe estar comprendido entre 45mm y 84mm para que sea posible el cálculo del cribado combinado (1)(2). Ha de obtenerse para ello, un corte medio sagital en el que se aprecie que el feto está en posición neutra y en el que se distinga con claridad los polos craneal y caudal, tal y como se ilustra en la figura 1(1).



**Figura 1 Medición de CRL.**

**Imagen tomada de la guía práctica de asistencia clínica publicada por la SEGO “Exploración ecográfica del primer trimestre”(1).**

Con la finalidad de alcanzar un equilibrio entre el diagnóstico precoz de anomalías estructurales, la medición de la TN para el cribado de aneuploidías y el estudio del cariotipo fetal, si éste fuera necesario(5), no es recomendable que la ecografía del I trimestre se realice antes de las 11 semanas de amenorrea, al resultar más complicada la detección de varias anomalías fetales como es el caso de la acrania, el onfalocele, la vejiga urinaria ausente o el propio diagnóstico de las malformaciones cardíacas(4). Por otro lado, se establece el límite máximo a las 13<sup>+6</sup> semanas ya que el estudio de la TN pierde sensibilidad y especificidad, siendo a partir de las 14 semanas de gestación más compleja su evaluación debido a que la posición que tiende a adoptar el feto es más vertical(4). Asimismo, cabe reseñar que la morbilidad asociada a una hipotética interrupción gestacional es mayor en caso de tratarse de una gestación más avanzada(4).

### **1.1.4 Vía de abordaje.**

En el I trimestre de gestación es aconsejable el uso combinado de la vía vaginal (VV) y de la vía abdominal (VA) ya que la tasa de éxito de visualización de la anatomía es superior (6), al permitir la aplicación de la VV, obtener mayor cantidad de información(1)

### **1.1.5 Tiempo necesario.**

No hay un tiempo estrictamente establecido, aunque la SEGO estima unos 25 minutos por paciente(7)(8) y no menos de 20 minutos(9), existiendo variaciones en función de los protocolos de cada centro, de la experiencia del profesional, de la carga asistencial y del caso clínico en cuestión.

### **1.1.6 Exploración del corazón fetal.**

El interés suscitado a la hora de examinar la anatomía fetal en general y en concreto la del corazón para el despistaje de cardiopatías congénitas (CC), supone un incremento en el diagnóstico precoz de malformaciones (10), gracias a la integración del estudio de la silueta cardiaca dentro de la evaluación sistemática de la totalidad de las estructuras anatómicas(1). Los objetivos a la hora de valorar el corazón fetal en la ecografía del I trimestre, según la guía práctica de asistencia “Exploración ecográfica del primer trimestre”, publicada por la SEGO(1), son los siguientes:

- Evaluación de la frecuencia cardíaca fetal y su ritmicidad (120-160 latidos por minuto).
- Confirmación del situs visceral, es decir el corazón debe estar situado en el lado izquierdo del tórax con la punta dirigida a la izquierda (levocardia y levoápex) y en el mismo lado que el estómago, situado también a la izquierda.
- Se debe visualizar el corte de 4 cámaras (4CV), (al menos 2 aurículas y 2 ventrículos simétricos y separados por un tabique) y la correcta orientación del eje cardíaco. Se concreta que para algunos autores, es más rentable estudiar directamente el corazón que otros marcadores, siendo un corte anormal de 4CV en el I trimestre el marcador único más sensible y específico de cardiopatía congénita y existiendo opiniones encontradas respecto a la evaluación del ductus venoso en población de bajo riesgo con TN normal.
- Se deben identificar las gestantes con riesgo de malformación cardíaca con la finalidad de realizar una ecocardiografía precoz entre las 14-16 semanas.

## 1.2 CORAZÓN Y SISTEMA CIRCULATORIO FETAL.

### 1.2.1 Embriogénesis.

La organogénesis fetal se completa a las 10 semanas de amenorrea, haciéndose entonces la inmensa mayoría de los órganos, incluyendo el sistema cardiovascular, visibles a los ultrasonidos (11). El sistema cardiovascular es un sistema canalicular que tiene su punto de partida en una organización tubular única, sobre la que acontecen una

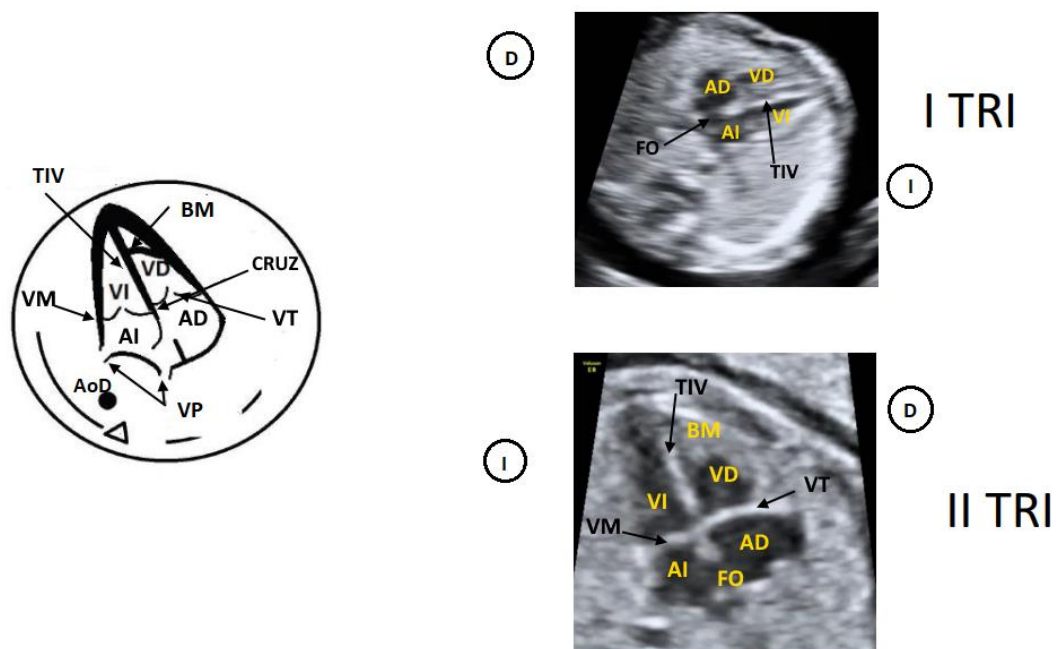
serie de tabicamientos que individualizan unas cavidades de recepción y otras de propulsión vinculadas, a su vez, a dos sistemas diferentes que constituyen la circulación pulmonar o menor y la circulación sistémica o mayor, las cuales se mantienen en íntima relación gracias a una serie de comunicaciones o shunts que perduran durante todo el desarrollo embrionario. El proceso acontece en su mayor parte en las semanas 5ª y 6ª del desarrollo embrionario y alcanza el esquema definitivo en la 8ª semana. Se trata en definitiva de un proceso complejo, con múltiples interdependencias; de ahí que se altere con frecuencia y evidencie una gran diversidad de manifestaciones; fundamentalmente morfológicas o estructurales(12).

### **1.2.2 Anatomía cardíaca fetal.**

El corazón se encuentra en la parte inferior de la cavidad torácica, ocupando la línea media y parte del hemitórax izquierdo (levocardia), con la punta ventricular orientada hacia la izquierda (levoápex) y ocupando un tercio del área torácica(13). Se divide en dos aurículas y dos ventrículos simétricos, dos a dos, ocupando el corazón derecho una posición más anterior mientras que el izquierdo es más posterior con respecto a la pared anterior torácica, estando las aurículas separadas por el tabique interauricular (TIA), formado a su vez por el septum primum(SP), el septum secundum (SS) y por el foramen ovale (FO) que comunica ambas aurículas. El SS es una delgada membrana que surge del techo de la aurícula primitiva y su parte inferior forma la válvula del FO la cual permite el paso de sangre ricamente oxigenada desde la aurícula derecha (AD) a la aurícula izquierda (AI); y el SP, es una membrana que continúa desde el FO hasta alcanzar el tabique intermedio para formar parte de la cruz cardíaca o crux cordis(14). Los dos ventrículos están separados a través del tabique interventricular

(TIV), compartiendo el ventrículo izquierdo (VI) y la AD una pequeña pared conocida como tabique aurículoventricular. Característicamente, el ventrículo derecho (VD) tiene una morfología más cuadrada con la banda moderadora (banda muscular que lo atraviesa), presentando el VI una morfología más triangular y comunicándose ambos con las aurículas a través de las válvulas aurículoventriculares (VAV). En concreto la AI se comunica con el VI a través de la válvula mitral (VM) y la AD se comunica con el VD a través de la válvula tricúspide (VT), la cual se sitúa ligeramente más apical que la mitral.

La figura 2 ilustra la anatomía cardíaca descrita a través de un corte de 4CV del corazón fetal.



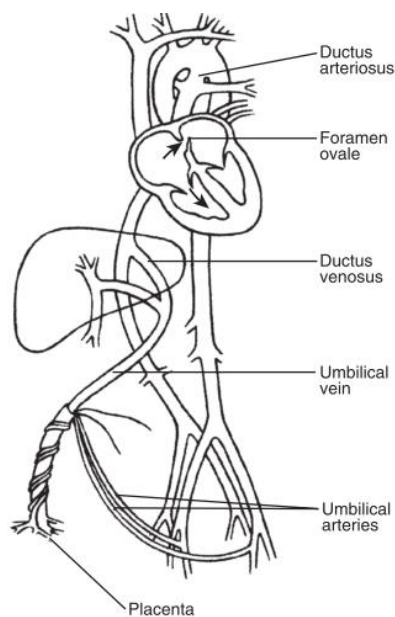
**Figura 2 Corte de cuatro cámaras cardíacas.**

**4CV: (I) izquierda, (D) derecha, (I TRI) primer trimestre, (II TRI) segundo trimestre, (VI) ventrículo izquierdo, (VD) ventrículo derecho, (AI) aurícula izquierda, (AD) aurícula derecha, (FO) Foramen Ovale, (VP) venas pulmonares, (TIV) tabique interventricular, (BM) banda moderadora, (VM) válvula mitral, (VT) válvula tricúspide, (AoD) Aorta descendente. (Imagen propia).**



### 1.2.3 El sistema circulatorio fetal.

La circulación fetal debe adaptarse a la vida intrauterina, en la que la oxigenación depende del intercambio sanguíneo que se produce a nivel placentario y simultáneamente el sistema cardiovascular fetal debe poseer todas aquellas estructuras que posteriormente participan en la circulación posnatal(15). En vida extrauterina, la circulación sanguínea se dispone en serie, de forma que toda la sangre pasa consecutivamente por la circulación menor a través del VD para ser oxigenada en los pulmones y luego es enviada al territorio sistémico a través de VI. De esta forma, un hipotético paso de la sangre poco oxigenada a la placenta sin pasar por los pulmones, no permitiría un adecuado desarrollo del sistema circulatorio pulmonar(15) y en consecuencia, el sistema cardiovascular fetal debe contener varios “shunts” vasculares situados estratégicamente, que interconecten la sangre oxigenada con la desoxigenada que son los siguientes: DV, FO y ductus arterioso (DA) tal y como muestra la figura 3.



**Figura 3 Circulación fetal.**

Imagen tomada de Stamm E. et al(16).

Durante la vida fetal, la sangre oxigenada sale de la placenta a través de la vena umbilical (VU) y se dirige hacia la vena cava inferior (VCI) que desemboca en la AD, tras haber viajado a través del DV y el hígado fetal(14). En la VCI se mezcla sangre oxigenada procedente del paso directo desde el DV, y sangre menos oxigenada procedente de las extremidades inferiores, abdomen y pelvis fetales. La sangre que llega a la AD procedente del DV, lo hace con una elevada presión y es por ello que es lanzada a través del FO hacia la AI y desde ahí hacia el VI, desde el cual se dirige hacia las arterias coronarias (encargadas de la vascularización cardíaca) y a través de la Aorta (Ao), esta sangre ricamente oxigenada, se dirige hacia la cabeza y extremidades superiores, nutriendo de esta forma los órganos nobles fetales(16)(14). La sangre menos oxigenada procedente de la vena cava superior (VCS); y que se mezcla con la procedente de la VCI, pasa desde la AD al VD y sale del corazón a través de la arteria pulmonar (AP), siendo la mayor parte de esta sangre menos oxigenada desviada entonces a través del DA hacia la aorta descendente (AoD) para la irrigación de la mitad inferior fetal(16). En consecuencia, a los pulmones sólo llega el 11% de la sangre ventricular y ésta, retorna al corazón fetal a través de las venas pulmonares que desembocan en la AI, de ahí pasan al VI y luego la Ao en sentido descendente. Este pequeño volumen de sangre se mezcla así con que la que llega vía DA y de ahí se dirige de vuelta a la placenta tras previamente haber pasado por las arterias ilíacas y las arterias umbilicales(14)(16).

## **1.3 MALFORMACIONES CARDIACAS CONGÉNITAS.**

### **1.3.1 Epidemiología.**

Las CC, son las anomalías estructurales más frecuentes, siendo su incidencia estimada de 6 a 8 de cada 1000 nacimientos (16)(17) sin existir grandes variaciones entre los diferentes países(18), lo que supone que sean respectivamente 6 y 4 veces más frecuentes que las alteraciones cromosómicas y los defectos del tubo neural(19). Su incidencia en vida fetal es más difícil de estimar aunque un amplio estudio realizado en 30.149 fetos, sugiere que puede ascender a 15 por 1000(20).

### **1.3.2 Morbimortalidad asociada.**

Se estima que en la Unión Europea se diagnostican alrededor de 36.000 nuevos casos de CC cada año con una mortalidad asociada de 3000 casos al año teniendo en cuenta las interrupciones de embarazo llevadas a cabo, las muertes fetales intraútero y las muertes neonatales(17)(21). Con frecuencia las cardiopatías aparecen formando parte de síndromes estructurales(17)(22), además la mitad de las malformaciones cardiacas diagnosticadas son consideradas como cardiopatías mayores(17), o lo que es lo mismo, no compatibles con la vida o asociadas a una minusvalía severa(23). Sin embargo, los avances conseguidos en el diagnóstico prenatal y en el tratamiento médico-quirúrgico de las cardiopatías, han permitido una importante reducción de la mortalidad asociada y por lo tanto un aumento de la esperanza de vida, observándose

desde el año 2000, un incremento de la prevalencia de cardiopatías del 60% entre la población adulta (24).

### 1.3.3 Factores de riesgo prenatales conocidos.

Se han relacionado múltiples factores de riesgo con la aparición de CC, sin embargo más del 90% de los casos acontecen en población de bajo riesgo (25)(26)(16)(27). Las mutaciones genéticas y las anomalías cromosómicas, particularmente los síndrome de Down, Edwards, Patau, Turner y el síndrome de Di George; se vinculan en menos del 15% con CC(28). Igualmente, la presencia de otras malformaciones estructurales supone un riesgo adicional del 21%, la historia previa de CC lo hace en un 8,7%, la gestación gemelar monocorial en un 5,5%, la consanguineidad en un 4,4%, y si la gestación es el resultado de técnicas de reproducción asistida, el riesgo se ve incrementado en un 4.3%(29). A este respecto, recientemente se ha publicado un meta-análisis por el grupo de Giorgione V. et al(28) en el que se concluye que los fetos que son resultado de la aplicación de técnicas de reproducción asistida (fecundación in vitro/ inyección intracitoplasmática de espermatozoides), ven incrementados el riesgo de padecer CC en hasta un 50% en comparación con los concebidos de forma espontánea(28).

En la tabla 1 se exponen los principales factores de riesgo de cardiopatías junto con sus frecuencias de aparición y las malformaciones más comúnmente asociadas.

FACTOR	FRECUENCIA (%)	LESIONES FRECUENTES	MÁS
<b>Enfermedades maternas</b>			
Diabetes	3-5	TGV, CIV, CoAo	
Lupus eritematoso	1-5	Bloqueo cardíaco	
Fenilcetonuria	12-14	TF, CIA,	
Infecciones (Rubeola)	1-2	Cardiomiopatía, CoAo.	
Sd Crouzon		TF, CIV, CIA, DAP, EP,	
Neurofibromatosis		cardiomegalia.	
Esclerosis tuberosa		CoAo, DAP.	
Talasemia mayor		EP, CoAo.	
		Rabdomioma, angioma.	
		Cardiomiopatía.	
<b>Drogas</b>			
Ácido retinoico	8-20	TA, TGV, VDDS, CIV.	
Alcohol	25-30	CIV, CIA, DAP, VDDS,	
Anfetaminas	5-10	AP, TF, dextrocardia.	
Litio	<2	CIV, TGV, DAP.	
Talidomida	5-10	Anomalía Ebstein, AT,	
Trimetadiona	15-30	CIA, dextrocardia, AM.	
		TF, CIA, CIV, TA.	
		CIA, CIV, TGV, TF,	
		HCl, EA, EP.	
<b>Síndromes genéticos</b>			
Síndrome ojo de gato	40	RVPA, CIV, CIA.	
Síndrome de Lange	29	CIV, TF, VDDS, DAP.	
Síndrome de Ellis Van Creveld	50	CIA, AU.	
<b>Alteraciones cromosómicas</b>			
Trisomía 18 (Edward)	99	VAB, EP, CIV, CIA,	
Trisomía 13 (Patau)	90	DAP.	
Trisomía 21 (Down)	50	CIV, CIA,	
5p- (cri du chat)	30	dextroposición, DAP.	
Trisomía distal 10q	50	CAVC, CIV, CIA, DAP.	
Síndrome de Turner (45XX)	20	CIV, CIA.	
Trisomía 8	50	Cardiopatías no	
Trisomía 9	50	especificadas	
13q	25	Cardiopatías no	
+14q	50	especificadas	
18q	50	VAB, EA, CoAo, CIV,	
XXXXY	14	CIA, CAVC.	
		CIV, CIA, DAP.	
		CIV, CoAo, VDDS.	
		CIV.	
		CIA, TF, DAP.	
		CIV.	
		CIA, DAP	

**Tabla 1 Factores de riesgo, frecuencia de aparición de cardiopatías y lesiones más frecuentes asociadas.**

(Tabla 1). AM, atresia mitral, AP, atresia pulmonar. AT, atresia tricuspídea. AU, aurícula única. CAVC, canal atrioventricular común. CoAo, coartación de aorta. CIA, comunicación interauricular. CIV, comunicación interventricular. DAP, ductus arterioso persistente. EA, estenosis aórtica. EP, estenosis pulmonar. HCI, hipoplasia de cavidades izquierdas. RVPA, retorno venoso pulmonar anómalo. TGV, transposición de los grandes vasos. TF, tetratología de Fallot. TA, Truncus Arteriosus. VAB, válvula aórtica bicúspide. VDDS, ventrículo derecho de doble salida. VIDS, ventrículo izquierdo de doble salida. Tabla tomada y posteriormente modificada de “TABLE 37.1 Congenital Heart Disease and Associated Risk Factors—cont’d Factor”(16)

**1.4 CRIBADO DE CROMOSOMOPATÍAS EN I TRIMESTRE.**

El diagnóstico de anomalías genéticas implica realizar pruebas invasivas con la intención de conseguir material genético de origen fetal a través del análisis de líquido amniótico o de tejido placentario, lo que supone un riesgo inherente asociado de pérdida gestacional(9) que hace que su rentabilidad diagnóstica sea limitada en la población general. Por todo ello, las pruebas invasivas deben seguir indicaciones estrictas, protocolizadas e individualizadas y en su lugar, el cribado de malformaciones cromosómicas se ofrece de forma universal a todas las gestantes(9).

**1.4.1 Concepto y criterios de programa de cribado poblacional.**

La SEGO en su guía práctica de asistencia clínica sobre cribado y diagnóstico precoz de anomalías genéticas, señala que el programa de cribado poblacional es aquel que se ofrece activamente a toda la población diana, de manera sistemática y dentro de un marco reglado de política sanitaria de salud pública, protocolizada y con una adecuada evaluación continua de la calidad y los resultados(9).

### **1.4.2 Cribado combinado. Concepto.**

El cribado combinado, descrito por Spencer K. et al(30) en 1999 sigue utilizándose como cribado poblacional de anomalías cromosómicas en la actualidad. Así, a través de técnicas inocuas, más baratas y sencillas, se detectan aquellas gestaciones de alto riesgo a las cuales se les ofrece las pruebas invasivas de diagnóstico genético anteriormente señaladas(9). Al ser la trisomía 21(T21) la más prevalente de las cromosopatías, la intención fundamental del cribado poblacional va encaminada a su detección, aunque también se estiman las probabilidades de que el feto esté afecto de síndrome de Edwards o trisomía 18 (T18) y síndrome de Patau o trisomía 13 (T13) sin olvidar que existen otras múltiples anomalías genéticas fuera de las señaladas cuya detección es posible, aunque todavía no se ha implantado un método de cribado para todas ellas(9).

### **1.4.3 cribado combinado en la actualidad.**

#### ***1.4.3.1 Cálculo y tasa de detección asociada.***

El método de cribado más utilizado en la actualidad, cribado combinado, integra el resultado de los niveles en suero materno de la fracción  $\beta$  libre de la gonadotropina coriónica humana (F $\beta$ - HCG) y la proteína plasmática placentaria A (PAPP-A), junto con la edad materna y el valor tomado por la TN fetal para alcanzar una tasa de

detección del 90% para T21 (4) y del 95% para T18, con una tasa de falsos positivos del 5%(9).

### ***1.4.3.2 Edad materna.***

Como ya se ha indicado, el riesgo de múltiples cromosomopatías aumenta con la edad materna como es el caso de T21, T18 y T13 entre otras, a diferencia de lo que sucede con el síndrome de Turner o con otras trisomías(4). La incidencia de anomalías cromosómicas también se relaciona con la edad gestacional y es que a menor edad gestacional mayor riesgo de cromosomopatías debido a que el índice de mortalidad aumenta a medida que avanza el embarazo (4).

### ***1.4.3.3 Translucencia nucal.***

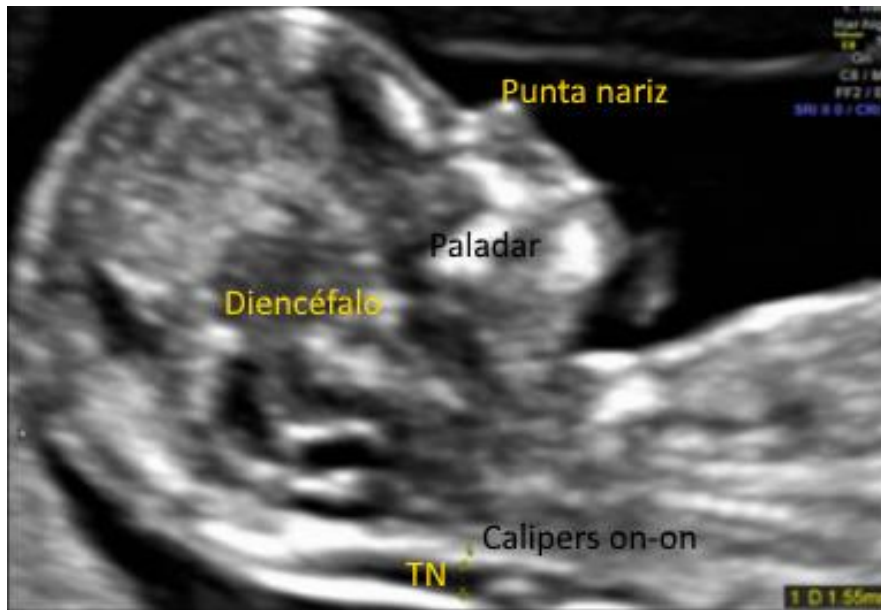Es el marcador ecográfico por excelencia y es descrito por primera vez en 1992 por Nicolaides KH. et al(31). Se trata de la acumulación de fluido detrás del cuello fetal(4) y para su estudio, se debe medir la zona de máxima sonolucencia, como se ilustra en la figura 2, siendo para ello recomendable tomar tres medidas y elegir la mayor de ellas para el cálculo del cribado(1).

El incremento del grosor de la TN puede ser secundario a un fallo cardiaco, ya sea fallo intrínseco, debido a un fallo miocárdico, o secundario a una malformación cardiaca, lo que conlleva el acúmulo de líquido a nivel de la nuca(4). A esto podría sumarse el hecho de que el efecto de los shunts cardiacos fetales, está más limitado en caso de sobrecarga y fallo cardiaco, por el aumento de la resistencia pulmonar y la



presión sistémica a nivel del VD(4). Asimismo parece existir asociación entre el grosor de la TN y la incidencia de CC(32)(33), sin existir particular preferencia de unas cardiopatías sobre otras(34) ya que el tipo de malformación es independiente del grosor de la TN. En general se admite que el punto de corte de la TN para realizar una ecocardiografía precoz en semana 14-16 y un estudio de cariotipo fetal independientemente de que el cribado sea negativo(35), es de 3.5mm lo que corresponde a un percentil 99(p99), con una sensibilidad asociada para la detección de cardiopatías mayores cercana al 20% y una especificidad del 99%(33), superando así la prevalencia estimada de malformaciones cardíacas en fetos con TN por encima del p99 a la asociada a factores predisponentes como el antecedente de cardiopatía o diabetes mellitus(36).

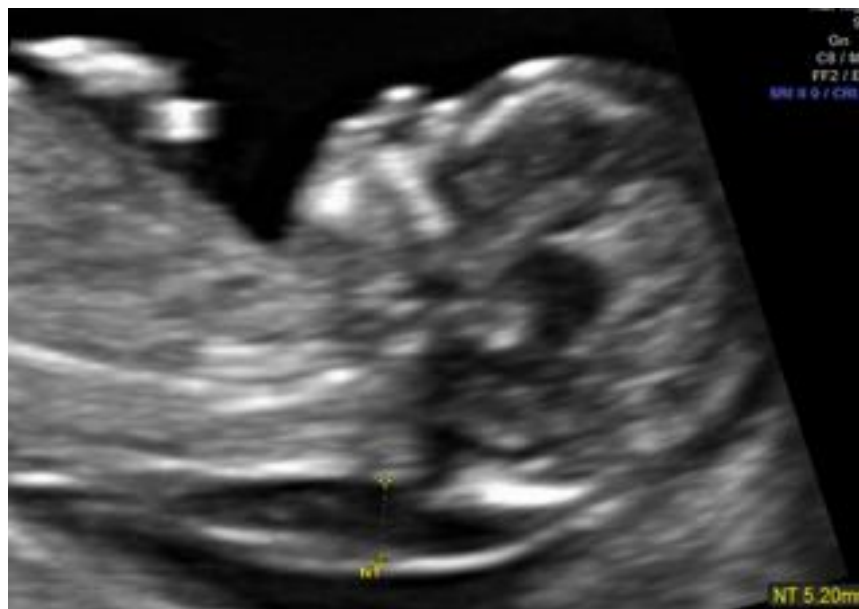En la figura 4, se muestran cuáles son los marcadores de plano para la correcta medición de la TN. Para ello se presenta un corte medio sagital en el cual se debe visualizar la punta ecogénica de la nariz, la forma rectangular del paladar, el diencéfalo y la TN. Asimismo sólo se debe incluir en la imagen la cabeza y la parte superior del tórax siendo importante identificar la membrana amniótica separada del feto para que no exista confusión a la hora de medir y también de descartar una posible interposición de cordón umbilical, en cuyo caso se toma en cuenta la media de las medidas, una por encima del cordón y otra por debajo(1).



**Figura 4 Medición de TN**

**Imagen propia.**

En la figura 5 se muestra otra medida de la TN, encontrándose en este caso su valor aumentado, en concreto 5,2 mm



**Figura 5 TN aumentada**

**Imagen propia.**

### ***1.4.3.4 Bioquímica materna.***

La F $\beta$ - HCG y PAPP-A se pueden analizar entre las 8 y 13<sup>+6</sup> semanas, aunque el mayor rendimiento se consigue entre la semana 8 y la semana 11 de gestación. Los niveles observados se convierten en múltiplos de la mediana (MoM) tras ser ajustados para la edad gestacional, peso materno, origen étnico, hábito tabáquico, paridad, reactivos empleados y corionicidad en caso de tratarse de un embarazo gemelar(37).

#### **1.4.3.4.1 F $\beta$ - HCG**

La HCG es una glicoproteína formada por dos subunidades  $\alpha$  y  $\beta$ , cuya función principal es el mantenimiento del cuerpo lúteo, interviniendo también en la glucogenolisis de las vellosidades coriales y en el estímulo de las prostaglandinas en el tejido placentario, así como en la inhibición de la contractilidad del miometrio. Característicamente, los niveles de F $\beta$ - HCG están elevados significativamente en los fetos afectados de T21 y disminuidos en caso de T18 y T13. Además, para las triploidías de origen paterno se encuentra muy elevada y en las de origen materno disminuida(38).

#### **1.4.3.4.2 PAPP-A**

La PAPP-A o proteína plasmática asociada al embarazo, es una enzima fijadora de zinc perteneciente a la superfamilia de las metaloproteinasas que está implicada en

diversos procesos biológicos entre los que se encuentra el desarrollo de la placenta. Característicamente la concentración de PAPP-A en suero materno aumenta a medida que avanza la gestación y sus niveles se encuentran significativamente reducidos en el I trimestre para T21, T18 y T13 entre otros(39).

### **1.4.4 cribado contingente de cromosopatías.**

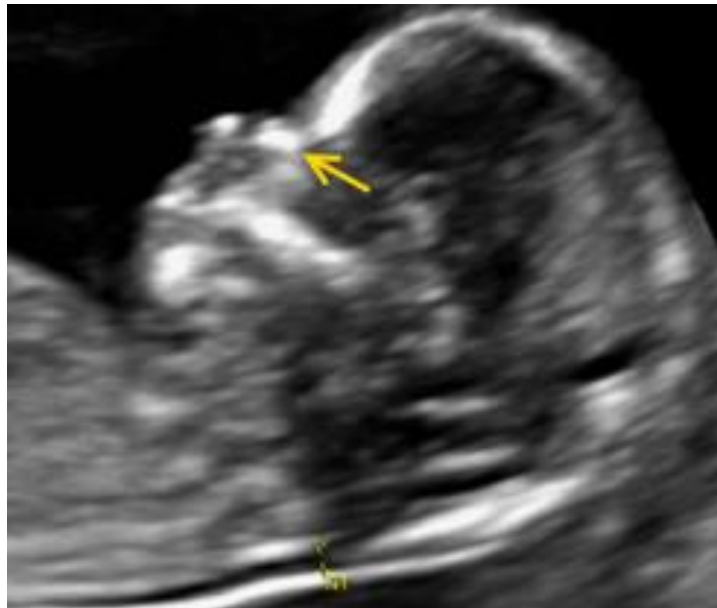#### ***1.4.4.1 Concepto.***

Hasta el momento se ha hablado de los marcadores de forma integrada en el cribado combinado; edad, TN y bioquímica materna. Con la finalidad de crear un cribado contingente que permita aumentar la tasa de detección de cromosopatías elevándola hasta el 95%, la FMF, insta a la adición de los llamados nuevos marcadores que son el hueso nasal (HN), el ductus venoso (DV), la regurgitación tricuspídea (RT) y el ángulo facial que se describen a continuación.

#### ***1.4.4.1 Hueso nasal.***

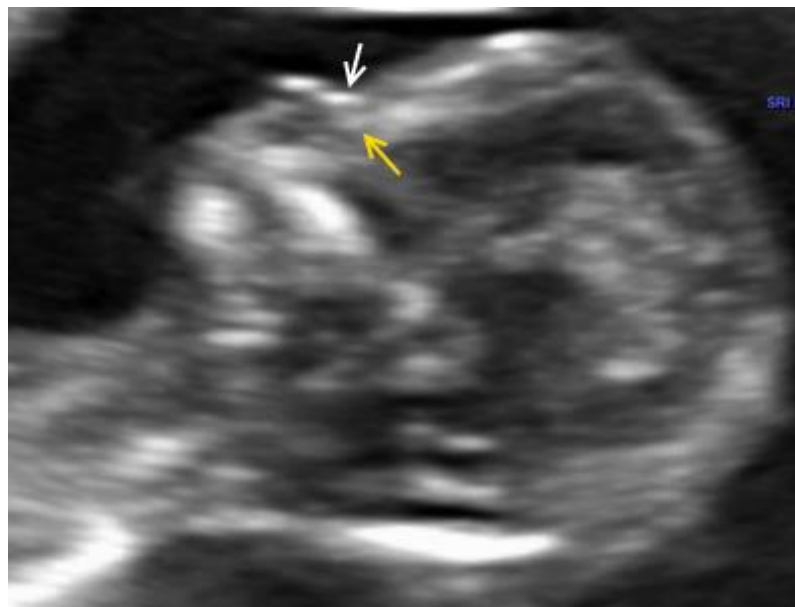La visualización del perfil fetal durante la ecografía del I trimestre, con la finalidad de la evaluación de la presencia y/o tamaño del HN, es posible a esta edad gestacional(40) y es que la hipoplasia del HN se relaciona con la T21(41)(40). De forma generalizada, se acepta que el HN está presente en el caso de que su ecogenicidad sea superior a la piel que lo cubre, es decir más brillante (figura 6), mientras que se

considera ausente en el caso de que su ecogenicidad sea igual, inferior o no se visualice(figura 7)(4).



**Figura 6 Hueso nasal**

**La flecha amarilla señala el HN. (Imagen propia).**



**Figura 7 Hueso nasal ausente**

**Piel fetal (flecha blanca), HN (flecha amarilla) (imagen propia).**

### *1.4.4.2 Ductus Venoso.*

El DV es un estrecho vaso presente en la vida embrionaria y fetal que transporta sangre ricamente oxigenada y que conecta la VU con la VCI en las proximidades de la AD(15). Para su estudio se obtiene un corte sagital medio o transverso oblicuado del abdomen fetal en el que el Doppler pulsado dibuja tal y como muestran las figuras 8 y 9, una onda pulsátil que debe presentar siempre un flujo anterógrado. Dicha pulsatilidad es consecuencia de la transmisión retrógrada, desde el corazón, de cambios de presión lo cual se traduce en una disminución de la velocidad de flujo que se refleja en la morfología de la onda en forma de “valles”. La mejora de la función miocárdica diastólica a medida que avanza la gestación, sumado al descenso de las resistencias placentarias, supone que la pulsatilidad descrita vaya también decreciendo(42).

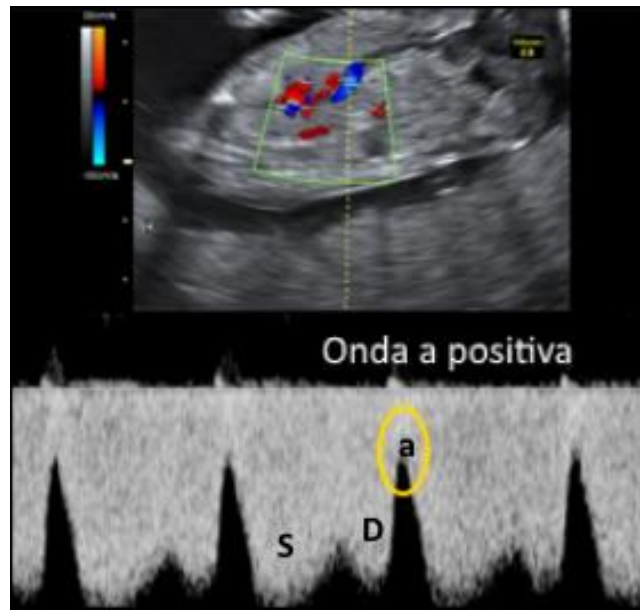
Se describe a continuación el patrón fisiológico de onda del DV que característicamente es trifásico:

-Onda “S” que coincide con el pico de velocidad máxima de la sístole ventricular.

-Onda “D” que coincide con el llenado pasivo de los ventrículos al inicio de la diástole ventricular.

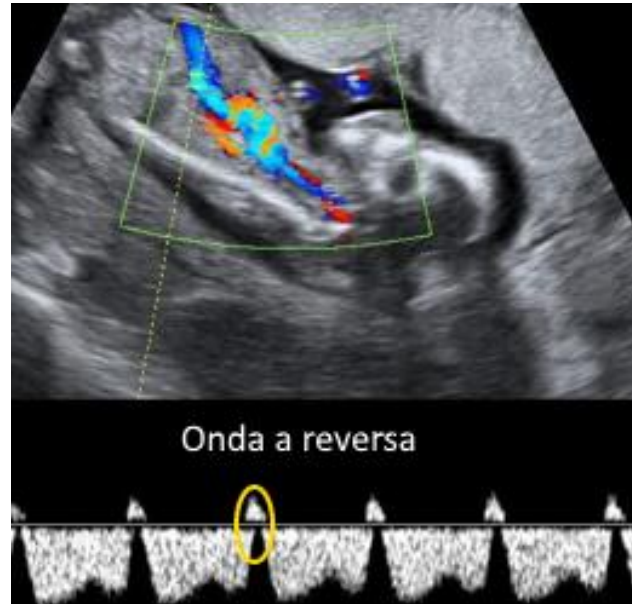-Onda “a” o contracción atrial al final de la diástole.

Se clasifica la onda de flujo del DV en función de que la onda “a” esté presente (normal) (figura 6) o esté ausente o reversa (anormal) (figura 7) lo que se ha asociado a una mayor incidencia de cromosomopatías, cardiopatías y mortalidad fetal(42)(23).



**Figura 8 Onda de flujo de DV normal**

Onda “a” de DV anterógrada (elipse amarilla). (Imagen propia).

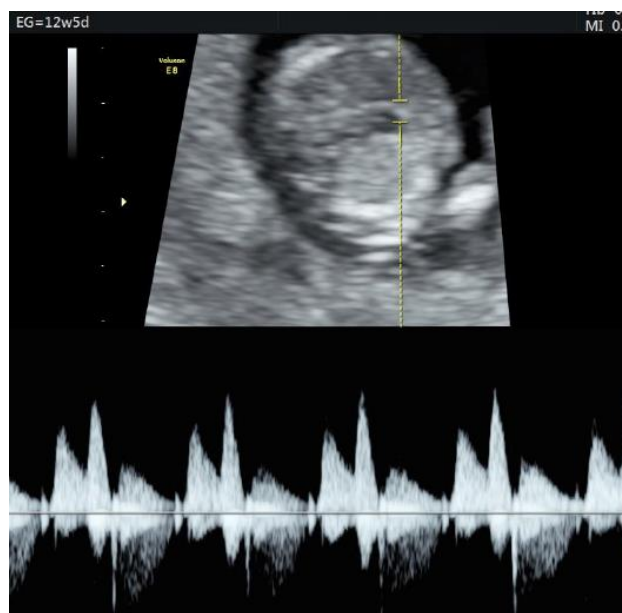


**Figura 9 Onda de flujo de DV anormal**

Onda “a” de DV retrógrada (elipse amarilla). (Imagen propia).

### 1.4.4.3 Regurgitación tricuspídea.

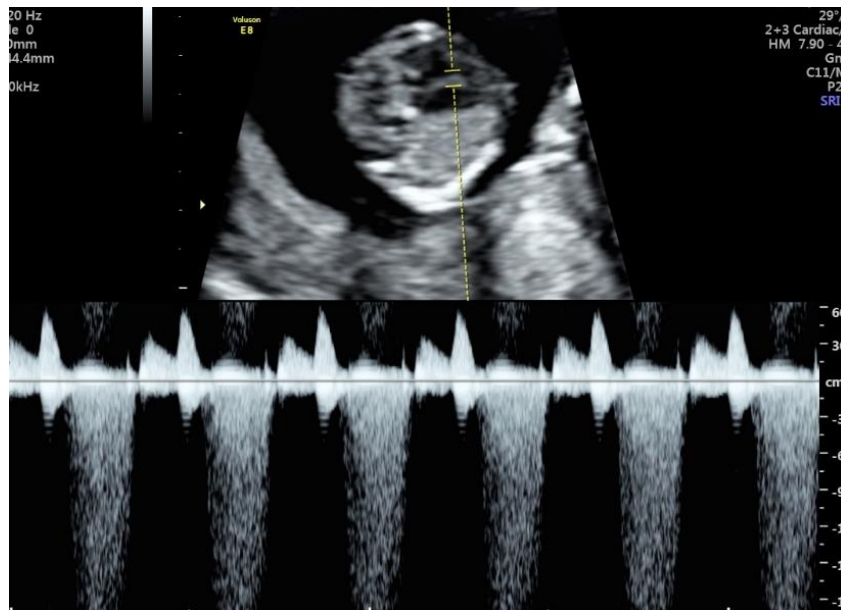
El flujo sanguíneo debe pasar de las aurículas a los ventrículos (flujo anterógrado) a través de las VAV, siendo por lo tanto el flujo retrógrado aquel que va desde el ventrículo hacia la aurícula(23). Tal como se ilustra en la figura 10, para el estudio del flujo a través de la VT, se aplica Doppler pulsado en una visión apical cardiaca y se toman varias mediciones ya que el jet de regurgitación puede variar su dirección hacia la AD(43). Por otro lado, se hace el diagnóstico de RT, cuando ésta ocupa por lo menos la mitad de la sístole, con una velocidad que supera los 60 centímetros por segundo(43) al igual que se refleja en la figura 11 y tratándose en este caso de un feto portador de Tetralogía de Fallot. Aunque, no está claro el mecanismo que explica la presencia de RT, se ha relacionado con una menor capacidad de distensibilidad del corazón a edades tempranas (44) y su detección se ha asociado a un aumento en la incidencia de cardiopatías, T21 y T18, encontrándose que está presente en hasta el 67.5% de los fetos con síndrome de Down(43)(45)(46).



**Figura 10 Flujo anterógrado VT**

**Imagen propia.**





**Figura 11 Flujo retrógrado VT.**

**Imagen propia.**

#### ***1.4.4.4 Ángulo facial.***

Se trata de un marcador que se encuentra en desuso en la actualidad aunque se ha descrito que su valor se encuentra significativamente aumentado en fetos con T21 (47)(48). Se define como el ángulo que se forma en la intersección de las líneas que transcurren por el borde superior del maxilar superior y la que pasa por la frente fetal y que va a la porción más anterior y superior del maxilar. Característicamente su valor disminuye a medida que aumenta el CRL sin presentar relación con el grosor de la TN(49).

### 1.4.5 Test de ADN libre circulante.

En los últimos años se ha ido incorporando el análisis del ADN fetal total libre circulante en sangre materna (ADN- lc) como método de cribado, fundamentalmente para el despistaje de T21, y es que con un análisis de sangre materno se consigue una tasa de detección de T21 de más del 99% en gestaciones únicas con una tasa de falsos positivos inferior al 0,1%, situándose entre el 95 y el 99% para una tasa de falsos positivos inferior al 0,25% en caso de tratarse de una gestación gemelar. Debido que el ADN fetal analizado es de origen placentario y no realmente de origen fetal, un resultado positivo implica la realización de una prueba diagnóstica invasiva que confirme el resultado. El ADN-lc puede realizarse a partir de la semana 10 con un rendimiento excelente como se ha descrito, sin embargo el coste actual de la prueba impide que se implante como cribado de primera línea, siendo el cribado combinado de I trimestre, la estrategia a seguir en la actualidad por el sistema de salud, para T21. En la guía práctica de asistencia clínica para el “cribado y diagnóstico precoz de anomalías genéticas” de la SEGO(9), se propone un nuevo modelo con la intención de reducir los riesgos asociados a la realización de las técnicas invasivas y mejorar el diagnóstico de otras anomalías genéticas, en el que para riesgos intermedios resultantes del cribado combinado comprendidos entre 1 en 50 y hasta 1 en 250 y sin encontrarse alteraciones ecográficas, se realiza primeramente ADN-lc. Riesgos superiores, hallazgos anómalos en la ecografía y/o TN igual o superior a 3,5mm supone en cualquier caso la necesidad de obtener material biológico de origen fetal(9).

## 1.5 ESTUDIO ECOGRÁFICO DEL CORAZÓN FETAL.

### 1.5.1 Técnicas de imagen para el estudio del corazón fetal.

Existe una amplia variedad de modos de imagen ecográfica para estudiar el corazón fetal. Desde el modo-M, pasando por el uso de Doppler color, del cual hablaremos en otro apartado más adelante, hasta el uso de la imagen en 4 dimensiones (4D) y la resonancia nuclear magnética (RNM).

La imagen en 2 dimensiones (2D) en tiempo real es el ultrasonido más ampliamente utilizado (50), mientras que el modo M o TM es una modalidad orientada a la exploración cardiológica que proporciona información sobre la zona del corazón que es atravesada por el cursor a partir de una imagen convencional en 2D, de manera que las estructuras cardiacas se representan como puntos a lo largo de un eje axial en forma de una línea que se desplaza a lo largo del tiempo, de tal forma que si el punto permanece fijo en la línea, ésta es recta y si se mueve, la línea oscila de forma sinusoidal. Asimismo, posibilita un análisis más exhaustivo de las dimensiones de las diferentes estructuras cardiacas(51).

La ecocardiografía 4D podría ser de ayuda en el diagnóstico de determinadas malformaciones complejas(52) e igualmente, la captura de volúmenes con la intención de generar una imagen dinámica en 3D o 4D y su posterior análisis, en línea o en diferido, especialmente mediante spatio-temporal imagen correlation (STIC), puede mejorar la resolución de la imagen y su reproducibilidad(53) ya que esta técnica permite un análisis en diferido de los volúmenes cardiacos, con las ventajas que supone esta opción en el campo de la telemedicina(54).

La RNM presenta una excelente resolución de imagen y puede servir de apoyo en la confirmación de malformaciones cardiacas cuando la calidad de la imagen del ultrasonido se ve limitada como es el caso del oligohidramnios o durante el III trimestre (IIIT) de gestación. De igual modo, es capaz de aportar información sobre el flujo sanguíneo, saturación de oxígeno y hematocritos fetales; parámetros que pueden verse alterados en enfermedades cardiacas y/o de origen placentario(55).

Recientemente han surgido nuevas técnicas ecocardiográficas muy sensibles que se encuentran aún en una fase preclínica, y que tienen como objetivo la evaluación de la función cardiaca fetal, siendo los resultados más prometedores los obtenidos a través del Doppler tisular, 2D speckle-tracking o el barrido STIC. Sin embargo, no parece existir un parámetro único que permita evaluar la función cardiaca de manera global, por lo que se ha propuesto el uso de sistemas de puntuación que combinen el uso de varios parámetros para lo cual será fundamental la publicación de estudios que evalúen estas técnicas con mayor detenimiento(56).

### **1.5.2 Evolución del estudio ecocardiográfico.**

Las primeras imágenes del corazón fetal en tiempo real fueron obtenidas en 1980(57) aunque no es hasta 1986, cuando Allan L. et al(58), describe el 4CV como un método sencillo de evaluar el corazón fetal, el cual debe ser incorporado al estudio rutinario para el despistaje de malformaciones. Más tarde, en 1992, Achiron R. et al(59), propone, con la intención de incrementar la tasa de detección de cardiopatías en población de bajo riesgo, la incorporación de nuevos cortes con los que se intenta

estudiar fundamentalmente la anatomía de los grandes vasos. Es lo que constituye el estudio extendido de la anatomía cardíaca fetal que permite la evaluación de la VCS y VCI, venas pulmonares, tracto de salida de ambos ventrículos y bifurcación de la AP. En 1997, Yoo S. et al(60), define un corte más sencillo que los descritos previamente por Achiron R. et al(59), para el estudio de los grandes vasos, denominándose a este nuevo plano de estudio, corte de 3 vasos (3V) que permite la visualización de la AP, Ao y VCI. Con la finalidad de conseguir una metodología simple, que consuma poco tiempo sin reducir la eficiencia diagnóstica, en 2001 Yagel S. et al(61), propone una exploración cardíaca basada en la ejecución de cinco planos axiales la cual, respecto a los modelos de estudio descritos hasta el momento, supone la adición de un corte para establecer el situs visceral y además modifica el corte de 3V descrito por Yoo S. et al(60) y lo denomina corte de 3 vasos-tráquea (3VT), en el que se ve la posición relativa de los grandes vasos con respecto a la tráquea.

Las recomendaciones por parte de las sociedades científicas respecto a los planos de estudio de la anatomía cardíaca, han seguido en términos generales, la siguiente evolución. En 2006, la ISUOG publica la primera guía en la que se intenta estandarizar el estudio del corazón fetal (62), siendo en ese momento el 4CV el único considerado estrictamente necesario. En la última actualización de 2013, la ISUOG además incluye el estudio de los tractos de salida (TS) sin establecer aún el 3V o 3VT como de obligado cumplimiento. Sin embargo, recomienda el estudio de dichos cortes si técnicamente es posible su obtención(63)(64) y menciona que gran parte de la anatomía cardíaca es valorable a edades más tempranas(64), siendo algunas cardiopatías ya detectables desde finales del I trimestre(65)(66)(8)(67). De igual manera, The National Institute for Health and Care Excellence (NICE) en su guía clínica sobre

cuidados prenatales en gestaciones no complicadas, afirma que el 4CV así como los TS deben ser evaluados de forma rutinaria(68).

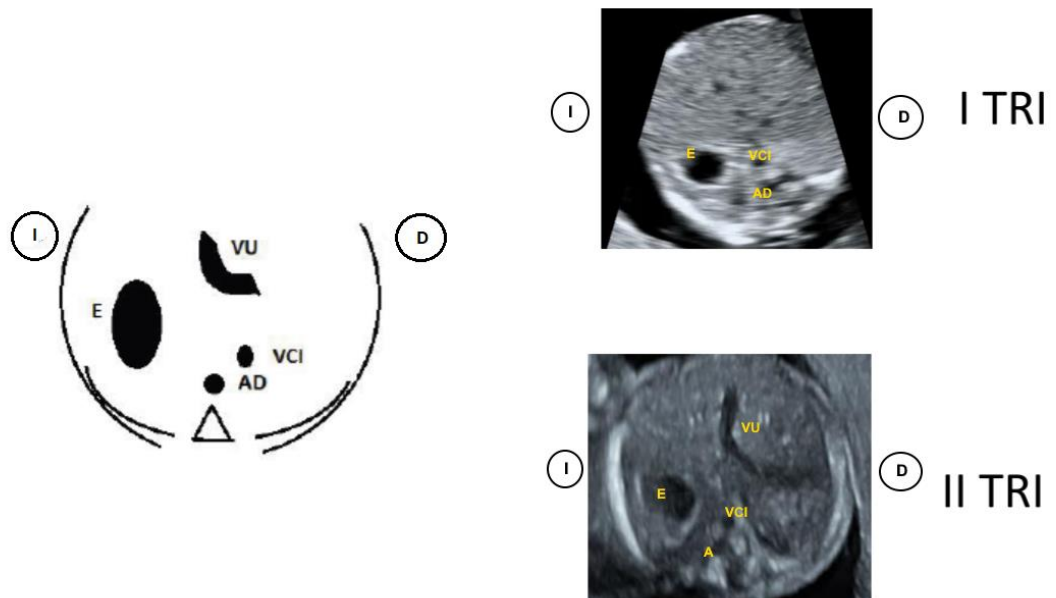
### **1.5.3 Cribado de malformaciones cardiacas en la actualidad.**

#### **Planos de corte.**

Según la “Guía sistemática de la exploración ecográfica del segundo trimestre” publicada por la SEGO(69), el cribado básico de cardiopatías durante la ecografía de II trimestre (IIT), debe incluir la definición de *situs*, el estudio de 4CV y la visualización de los TS, lo que supone la visualización del tracto de salida del VI, tracto de salida del VD y además la obtención del corte de 3V/ 3VT(69) con la intención de mejorar la tasa de detección de cardiopatías mayores(70)(71)(72).

#### **1.5.3.1 Situs.**

Es decir, la posición normal del corazón dentro del tórax se confirma, tal y como se refleja en la figura 12, de modo que al menos dos tercios del corazón están en el hemitórax izquierdo y éste apunta también hacia la izquierda (levocardia y levoápex) y además está alineado con el estómago que ocupa el cuadrante superior izquierdo del abdomen. El concepto de *Situs Solitus* se refiere a la normal posición de los órganos del tórax y abdomen. Así, a nivel del corte axial del estómago, se distingue la VU que se curva característicamente hacia la derecha, por delante de la columna se sitúa la AoD y por delante de ésta y hacia la derecha se posiciona la VCI (figura 12)(69).



**Figura 12 Situs Solitus**

(E) estómago, VU (vena umbilical), VCI (vena cava inferior), AD (aorta descendente), (I TRI) primer trimestre, (II TRI) segundo trimestre, (I) izquierda, D (derecha). (Imagen propia).

#### **1.5.3.2 Corte de cuatro cámaras.**

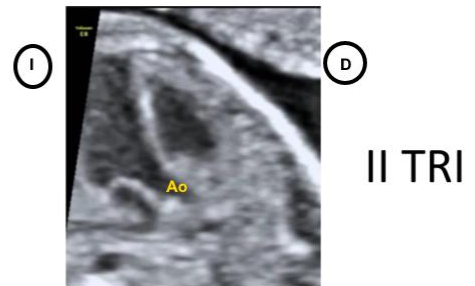
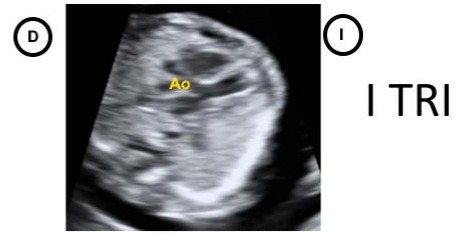
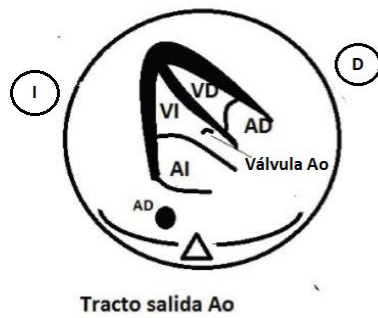
Es el corte más informativo de todos y se consigue tras realizar un corte axial a nivel del tórax fetal en el que debemos visualizar las 4CV e insistir en ver una sola costilla en cada lado o solo una en un lado, y el ápex cardíaco como ya se ha ilustrado a través de la figura 2 en el apartado de “Anatomía cardíaca fetal”. A través de él, se evalúan los ventrículos y las aurículas y los tabiques que los separan por lo que el SP y SS son estudiados junto con la apertura de la valva del FO que aletea hacia AI, así como la cruz cardíaca y la entrada de las cuatro venas pulmonares (suficiente con ver 2) en la AI. Del mismo modo las VAV se deben de abrir y cerrar completamente y al unísono e igualmente, se evalúa la frecuencia cardíaca que debe ser regular y estar comprendida entre 120 y 160 latidos por minuto, considerándose normal la visualización de una

pequeña cantidad de líquido pericárdico que no debe sobrepasar el nivel de las aurículas y sin ser necesaria la medición del eje cardiaco en caso de no existir sospecha de anomalía cardiaca(69). Para la obtención secuencial del resto de cortes (tracto de salida del VI, tracto de salida del VD, 3V y 3VT), se parte del 4CV y se bascula progresivamente la sonda ecográfica, buscando la cabeza fetal(69)(64).

### ***1.5.3.3 Tractos de salida.***

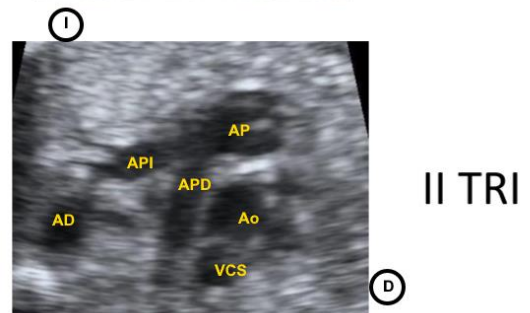
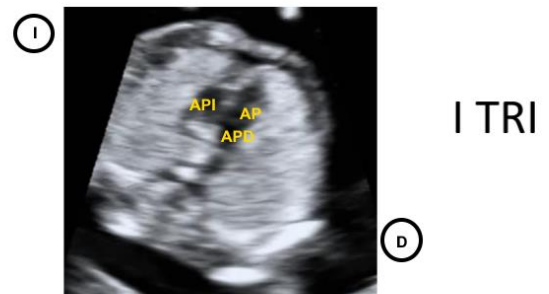
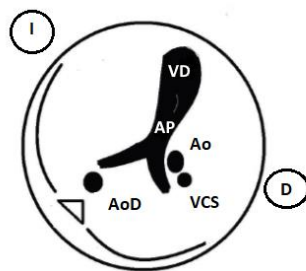
La Ao sale del VI y la AP lo hace del VD para cruzarse a continuación perpendicularmente(64). De esta manera la Ao sigue un trayecto de izquierda a derecha, surgiendo entre las dos VAV para continuarse por detrás de la VM y por delante del TIV (figura 13), y la AP se dirige de derecha a izquierda, ocupando una posición más anterior (figura 14). Característicamente la AP se divide en una rama derecha y una izquierda que se continúa con el DA y ambas arterias presentan un diámetro similar o bien la AP un es ligeramente superior(69). De igual modo debe valorarse la apertura y cierre tanto de la válvula aórtica como de la válvula pulmonar, apreciándose la desaparición de las mismas durante la sístole y su reaparición durante la diástole, sin apreciarse engrosamiento(69).





**Figura 13 Tracto de salida del VI**

(I) izquierda, (D) derecha, (AI) aurícula izquierda (AD) aurícula derecha, (VI) ventrículo izquierdo, (VD) ventrículo derecho, (AD) aorta descendente, (Ao) aorta, (TS Ao) tracto salida de aorta (I TRI) primer trimestre, (II TRI) segundo trimestre. (Imagen propia).



**Figura 14 Tracto de salida del VD**

(I) izquierda, (D) derecha, (VD) ventrículo derecho, (AoD) aorta descendente, (AP) arteria pulmonar, (API) arteria pulmonar izquierda, (APD) arteria pulmonar derecha (VCS) vena cava superior (I TRI) primer trimestre, (II TRI) segundo trimestre. (Imagen propia)

### ***1.5.3.4 Corte de 3 vasos/ 3 vasos-tráquea.***

A través de un mismo plano se evalúa la relación entre los grandes vasos y la vía aérea lo que ayuda a detectar la patología del arco aórtico. Asimismo, dado que permite la comparación del tamaño de los grandes vasos, es un corte muy útil para el diagnóstico de la mayoría de las CC con alteraciones de los tractos de salida y grandes vasos, permitiendo además el diagnóstico de otras anomalías vasculares que cursan con vasos supernumerarios en el tórax.

A través de este corte se puede estudiar:

-De izquierda a derecha, primero la AP y DA, a continuación, la parte transversa del arco aórtico e istmo aórtico, y por último el corte transverso de la VCS (figura 15).

-La tráquea se visualiza como un pequeño espacio anecoico, situada por delante del cuerpo vertebral, a la derecha de la Ao y posterior a la VCS (figura 16).

-El tamaño de las tres estructuras vasculares va decreciendo ligeramente de izquierda a derecha, siendo la arteria pulmonar mayor que la aorta, y esta mayor que la VCS.

- La convergencia del DA con la AoD que adopta una morfología en “V”.

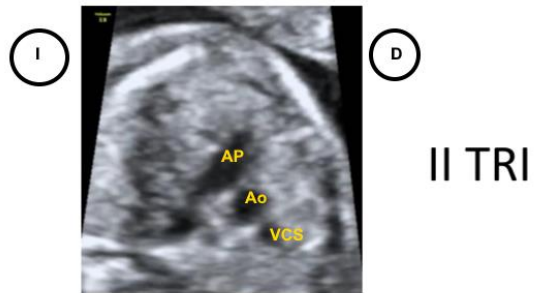
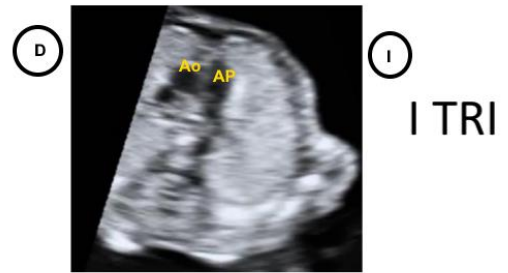
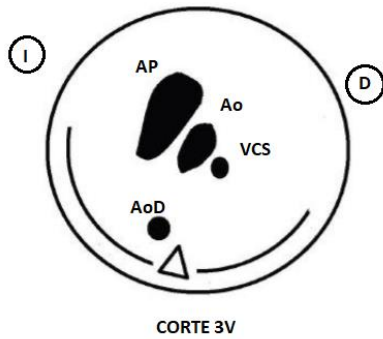


Figura 15 Corte de 3 vasos

(I) izquierda, (D) derecha, (AP) arteria pulmonar, (Ao) aorta, (VCS) vena cava superior, (AoD) aorta descendente, (I TRI) primer trimestre, (II TRI) segundo trimestre, (3V) 3 vasos. (Imagen propia).

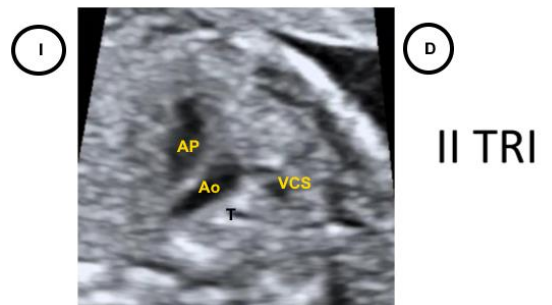
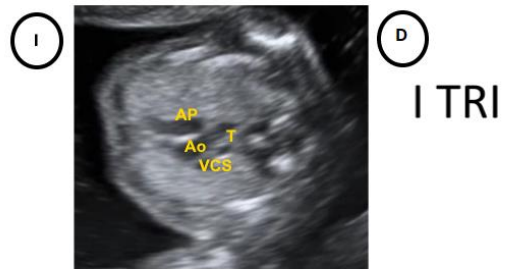
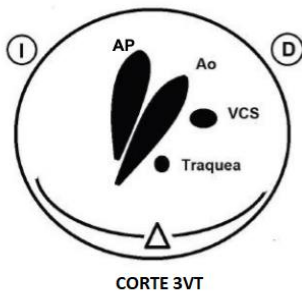


Figura 16 Corte de 3 vasos-tráquea

**(I) izquierda, (D) derecha, (AP) arteria pulmonar, (Ao) aorta, (VCS) vena cava superior, (T) tráquea, (I TRI) primer trimestre (II TRI) segundo trimestre, (3VT) 3-vasos tráquea. (Imagen propia).**

Durante el I trimestre se pueden obtener también los cortes sagitales y estudiar los arcos aórtico y ductal así como el retorno venoso sistémico (VCS y VCI) pero estos planos de estudio son más complejos y no se realizan de rutina, ejecutándose sólo en caso de sospecha de cardiopatía o cuando el feto adopta una posición en dorso anterior, la cual facilita la obtención del correspondiente corte parasagital(51).

En lo que respecta al uso de Doppler, la ISUOG en su guía práctica sobre el cribado de cardiopatías publicada en 2013, concreta que el uso de Doppler en IIT no es obligado aunque sí muy recomendable (64) ya que además de ser útil para la identificación de las diferentes estructuras, permite objetivar el flujo(64) aurículoventricular, a nivel de los tractos de salida, a nivel valvular y de la “V” que debe ser anterógrado y unidireccional sin regurgitación tal como señala la SEGO a través de la “ Guía sistemática de la exploración ecográfica del segundo trimestre”(69). En el caso de hablar de una ecocardiografía, es decir un estudio más extendido de la anatomía cardíaca por una causa justificada, como puede ser un 4CV alterado, se debe usar sistemáticamente el Doppler, pues ayuda a optimizar la visualización de las estructuras cardíacas y a poner de manifiesto patrones de flujo vascular que pueden ser anormales (64). Por su lado, The American College of Obstetricians and Gynecologists (ACOG) en su última actualización en 2017, generaliza sin concretar trimestre de gestación, y puntualiza que si el uso de Doppler está justificado con fines obstétricos, es poco probable que pueda tener ningún efecto nocivo sobre el feto, sin olvidar, no obstante, que la existencia de un potencial riesgo derivado de su aplicación, aconseja que se utilice sólo si clínicamente está justificado(69).

## **1.6 CRIBADO DE MALFORMACIONES CARDIACAS EN I TRIMESTRE.**

### **1.6.1 Situación actual.**

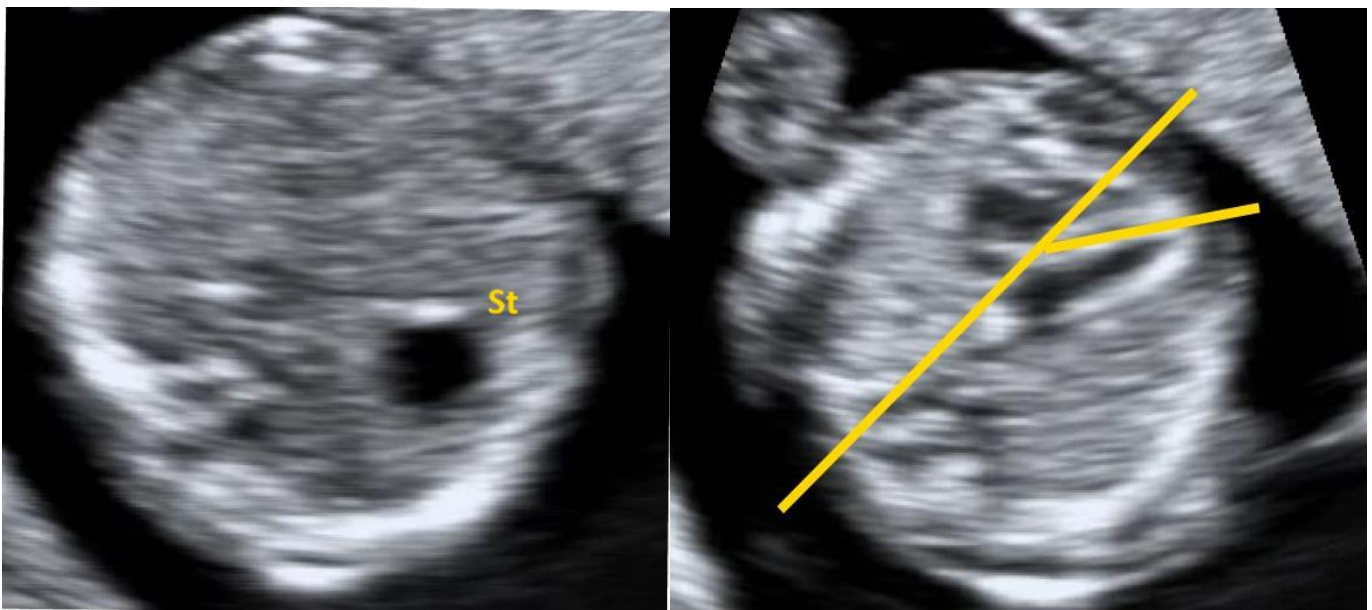
La edad gestacional óptima para la evaluación del corazón fetal se sigue considerando entre las 18 y las 22 semanas, coincidiendo con la ecografía protocolizada de IIT(64)(69). En lo que respecta al estudio del corazón en I trimestre, se debe incorporar la evaluación de la anatomía cardíaca como parte de la rutina clínica diaria(29) y para realizarlo se han de obtener al menos 4CV y realizar un estudio de los TS(29). En el momento actual, la ecocardiografía precoz sólo está indicada en población de alto riesgo, llevándose a cabo en caso de TN aumentada, onda de flujo patológica en el DV, RT, feto afecto de otras anomalías estructurales, sospecha de cardiopatía en la ecografía, diabetes mellitus pregestacional, antecedentes familiares de cardiopatía congénita o de síndrome que cursa con malformación cardíaca, alto riesgo de cromosomopatía, feto afecto de cromosomopatía, gestación monocorial y exposición a fármacos o agentes teratogénicos(73).

El porcentaje de detección de malformaciones cardíacas en gestaciones de bajo riesgo, se sitúa ligeramente por debajo del 50%(74) y en caso de tratarse de gestaciones de alto riesgo, la tasa de detección alcanza el 90% antes de la semana 16 de gestación(75), siendo las CC más susceptibles de diagnóstico en el I trimestre, las que se asocian con una alteración manifiesta del corte de 4CV como es el caso del canal atrioventricular (CAV) o las que debutan con una imagen asimétrica o desproporcional

de los ventrículos como la hipoplasia ventricular (76). La detección de malformaciones que sólo afectan a los TS se está viendo asimismo incrementada a pesar de que su diagnóstico pueda resultar más laborioso(11), consiguiendo una correcta visualización de los TS en el 71% de los casos a través de ecografía 2D y en el 91% utilizando Doppler.

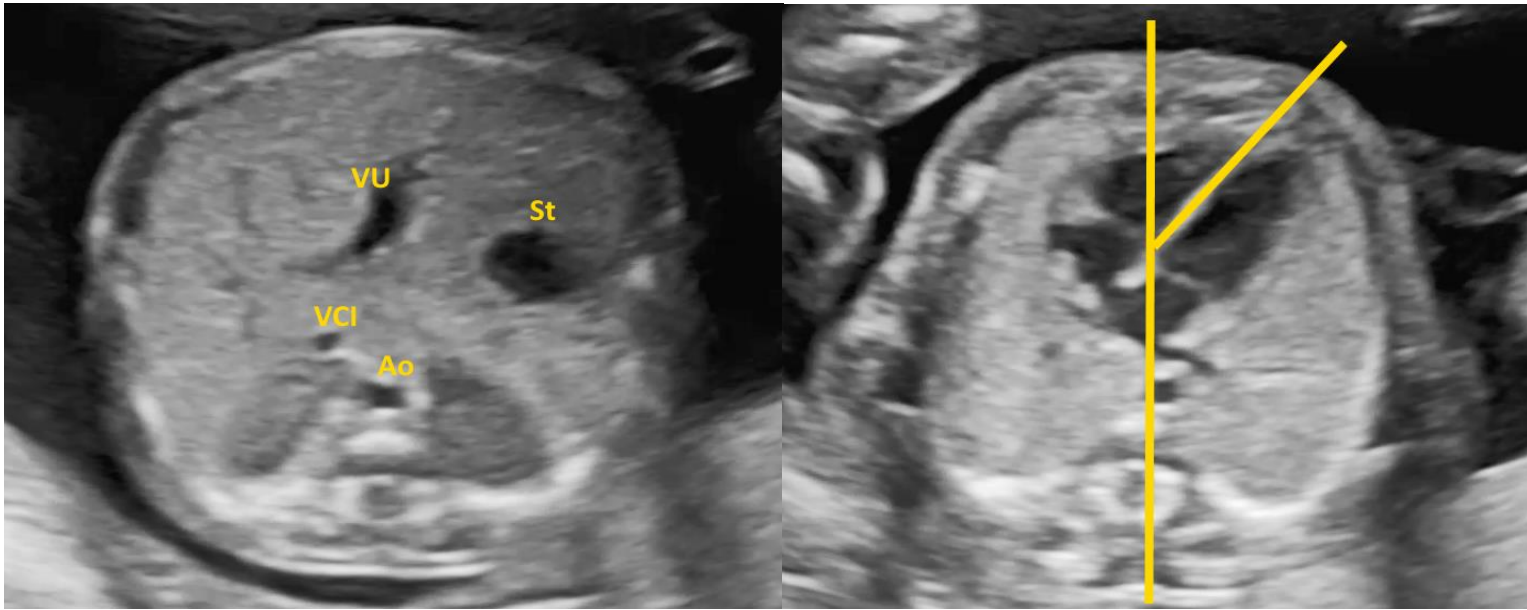
### 1.6.2 El eje cardiaco.

El corazón describe un ángulo definido por la intersección de la línea que prolonga el eje largo del TIV y otra línea que atraviesa el tórax fetal y va desde la columna vertebral hasta la pared anterior torácica como se ilustra en la figura 17 y 18 a través de 4CV(77) en I y IIT respectivamente.



**Figura 17 Medición del ángulo cardiaco fetal en I trimestre**

**Estómago (St). (imagen propia).**



**Figura 18 Medición del ángulo cardíaco fetal en IIT**

**Curvatura de la vena umbilical (VU), estómago (St), aorta (Ao), vena cava inferior (VCI). (Imagen propia).**

El ángulo cardíaco ha sido ampliamente estudiado en el IIT y IIIT de gestación y mantiene un valor relativamente constante entorno a los 45 grados(78)(25). Durante el I trimestre, se ha podido constatar cómo a las 11 semanas es significativamente mayor respecto a las gestaciones de más de 12 semanas de amenorrea(79), permaneciendo estable su valor desde la semana 12 hasta finales de la semana 14(80);  $49.2 \pm 7.4$  grados de  $12^{+0}$  a  $12^{+6}$  semanas y  $50.6 \pm 5.7$  grados de  $13^{+0}$  a  $13^{+6}$  semanas(78). Un eje cardíaco anormal se asocia con un incremento en la mortalidad del 50%(77) y está presente en dos tercios de las malformaciones cardíacas precoces(80); especialmente en las malformaciones conotruncuales(62)(80) y malformaciones cardíacas complejas. Por lo tanto, la evaluación del eje cardíaco resulta de gran ayuda en aquellas

malformaciones que se caracterizan por presentar un 4CV normal como es el caso de la Tetralogía de Fallot(80).

### **1.7 ESTUDIO DOPPLER.**

#### **1.7.1 Concepto.**

El efecto Doppler es el aparente cambio de frecuencia de una onda producido por el movimiento relativo de la fuente respecto a su observador. Cuando un haz de ultrasonidos con una frecuencia conocida se transmite al corazón, es reflejado por los glóbulos rojos y dicha frecuencia aumenta cuando los glóbulos rojos se mueven hacia el origen de los ultrasonidos y disminuye cuando se alejan(81). La aplicación de Doppler permite el cálculo de la velocidad de flujo en los vasos y la identificación de patrones anormales de flujo a través de las válvulas cardíacas y dentro de las propias cámaras del corazón(64).

#### **1.7.2 Doppler aplicado al estudio del corazón.**

En general, la frecuencia Doppler puede representarse en forma de Doppler color, Power Doppler y en forma de Doppler pulsado o Doppler espectral. Para el Doppler color, se codifica en la pantalla el movimiento del flujo sanguíneo en color sobre la imagen 2D y se modifica en función de la dirección de flujo. Existe una tecnología denominada Power Doppler que se basa en el análisis de la amplitud de la señal y no en la frecuencia y que a diferencia del Doppler color, es independiente del



ángulo de insonación y más sensible en la detección de vasos de menor calibre. Finalmente el Doppler pulsado permite la representación gráfica de la velocidad en función del tiempo, lo que se conoce como onda de velocidad de flujo(82) tal y como sucede para el estudio de la onda de flujo de DV o para la evaluación de la presencia de la RT, siendo en este caso la energía acústica generada mayor(83).

### 1.7.3 Seguridad en el uso de Doppler.

#### 1.7.3.1 Evolución.

En 1976, *the Medical Device Amendments to the Food, Drug and Cosmetic Act* insta a la *Food and Drug Administration (FDA)* a regular todos los aparatos de uso médico, lo que incluye los equipos de diagnóstico ecográfico. Para ello, se marcan unos límites específicos, basándose en niveles energéticos que son probados como seguros. En concreto, para el estudio de la anatomía fetal, el límite establecido es de  $94 \text{ mW/cm}^2$  (unidad de medida de la distribución de la energía (vatios) sobre una superficie (centímetros cuadrados))(84). A principios de 1990, *The American Institute of Ultrasound in Medicine (AIUM)* y *The National Electrical Manufacturers Association (NEMA)* introducen el concepto de “output display standard” (ODS), lo cual supone el uso de biomarcadores biofísicos como el índice térmico (IT) que hace referencia al efecto térmico de Doppler y el índice mecánico (IM) que hace referencia a su teórico efecto de cavitación, para un control en tiempo real de la seguridad en el uso de Doppler por parte del ecografista. De esta manera, la FDA adopta la ODS como principio regulador, e insta a que todos los aparatos que se fabriquen a partir de 1992 a

proporcionar información para un uso seguro de Doppler, recayendo así la responsabilidad, siguiendo el principio ALARA (*as low as reasonably achievable*), sobre el propio ecografista(83) y teniendo en cuenta que poco después, en 1993, el límite energético máximo se sitúa en  $720 \text{ mW/cm}^2$ , lo que supone un incremento en ocho veces respecto a la intensidad energética que en un principio se había establecido(84).

### ***1.7.3.2 Índice térmico.***

Se refiere al aumento de temperatura al que se ve expuesto un tejido debido a los ultrasonidos y es el ratio entre la energía utilizada y la necesaria para aumentar en  $1^\circ\text{C}$  la temperatura del tejido. El aumento de temperatura se explica por el hecho de que a medida que la sonda acústica se propaga a través de un medio, pierde energía (fenómeno de atenuación), siendo en parte, esta energía transmitida a dicho medio en forma de calor (fenómeno de absorción). La atenuación de la onda, también depende del fenómeno de reflexión (la onda vuelve a su punto de origen y esto es lo que se aprovecha para generar una imagen) y del fenómeno de dispersión (al encontrar un obstáculo, la onda cambia de dirección)(50). El incremento de la temperatura tisular, depende fundamentalmente de la intensidad de energía que se utiliza según el programa Doppler elegido, del volumen de muestra y del tiempo empleado, siendo la absorción de energía directamente proporcional a la frecuencia del haz y dependiente del tipo de tejido objeto de estudio(85)(86).

### ***1.7.3.3 Índice mecánico (IM).***

Es el resultado del efecto de compresión-descompresión sobre el tejido insonado, lo que resulta en la formación de microburbujas que generan un efecto de cavitación tisular (por disrupción de la membrana y muerte celular secundaria a la vibración o explosión de las burbujas). Este índice no tiene la misma relevancia que el IT por la práctica inexistencia de burbujas (aire) en el feto(85)(87)(86).

### ***1.7.3.4 Recomendaciones actuales.***

Cuando se realiza una ecografía de I trimestre, el IT no debe exceder el valor de 1 y el tiempo de exposición ha de ser el mínimo posible(88). Sin embargo, debido a que los equipos médicos de ultrasonidos son capaces de exceder este valor e incluso utilizan valores superiores de forma predeterminada, es imprescindible saber buscar los valores de IT con los que se trabaja y regularlos en cada paciente y cada vez que se hace uso de Doppler, de lo que se puede deducir que los valores de IM e IT pueden verse afectados en función del grado de experiencia que tenga el examinador(89).

Hasta la fecha, todos los estudios que evalúan el corazón fetal en el I trimestre de gestación en población de bajo riesgo, se han apoyado en el uso del Doppler(90)(91)(92)(93); algunos de ellos incluso sin ceñirse al principio ALARA(74)(94).

## **1.8 JUSTIFICACIÓN DEL ESTUDIO.**

Según lo expuesto hasta ahora, el estudio morfológico del corazón fetal en el I trimestre es hoy en día una prueba básica que se justifica por el hecho de que sólo un tercio de los fetos que tienen malformaciones cardíacas presentan alteraciones cromosómicas y porque el diagnóstico precoz de las cardiopatías permite un mejor asesoramiento de la gestación y el parto.

Para realizar esta prueba la mayoría de los ecografistas utilizan el Doppler a pesar de que en estos momentos se carece de una información adecuada sobre los niveles de exposición seguros con dicha técnica, por ello es necesario explorar la posibilidad de realizar este estudio de forma eficiente sin el uso de Doppler.

Se plantea la siguiente hipótesis de trabajo y los correspondientes objetivos de estudio.

## **HIPÓTESIS DE TRABAJO Y OBJETIVOS**

## **2. HIPÓTESIS DE TRABAJO Y OBJETIVOS.**

### **2.1 HIPÓTESIS DE TRABAJO.**

Se pretende probar la hipótesis de que es posible y efectivo realizar un cribado de malformaciones cardíacas mayores en I trimestre sin necesidad de utilizar Doppler en población de bajo riesgo, formando parte de la ecografía rutinaria de I trimestre.

### **2.2 OBJETIVOS.**

#### **2.2.1 Objetivo principal.**

-Evaluar si es posible y efectiva la realización del cribado para la detección precoz de malformaciones cardíacas mayores durante la ecografía rutinaria de I trimestre, sin el uso de Doppler.

#### **2.2.2 Objetivos secundarios.**

-Estudiar la tasa de visualización de la anatomía cardíaca fetal entre 11-13<sup>+6</sup> semanas sin usar Doppler, utilizando la sonda vaginal.

- Estudiar la tasa de visualización de la anatomía cardíaca fetal entre 11-13<sup>+6</sup> semanas sin usar Doppler, utilizando la sonda abdominal.

## Hipótesis de trabajo y Objetivos

- Estudiar la tasa de éxito diagnóstico de defectos cardiacos mayores mediante el estudio directo de la anatomía cardiaca fetal entre 11-13<sup>+6</sup> semanas sin usar Doppler con la combinación de la sonda vaginal y abdominal.

-Valorar las dificultades diagnósticas y estratégicas que provocaría la realización de un programa de cribado para la detección precoz de malformaciones cardíacas mayores durante la ecografía rutinaria de I trimestre, sin el uso de Doppler, en una población de bajo riesgo.

## **MATERIAL Y MÉTODOS**



### **3. MATERIAL Y MÉTODOS.**

#### **3.1 DISEÑO GENERAL DEL ESTUDIO.**

Se trata de un estudio observacional, prospectivo, de cohortes no consecutivas llevado a cabo desde mayo de 2014 hasta agosto de 2015 en el Hospital Universitario de Cabueñes, perteneciente al área sanitaria V del Servicio de Salud del Principado de Asturias (SESPA).

#### **3.2 DESCRIPCIÓN DE LA MUESTRA SELECCIONADA.**

La recogida de datos se llevó a cabo en el Hospital Universitario de Cabueñes, centro de referencia en diagnóstico prenatal y perteneciente al área V de la red de salud pública asturiana. La muestra objeto de estudio corresponde a 663 gestantes de bajo riesgo que acudieron a realizar la ecografía rutinaria de cribado en el I trimestre de gestación y que previamente habían sido captadas por la matrona del centro de salud de atención primaria correspondiente. Se estimó el momento idóneo para remitir la paciente al estudio ecográfico (11<sup>+0</sup> – 13<sup>+6</sup> semanas de amenorrea), preferentemente a lo largo de la semana 12, en función de la fecha de la última regla.

##### **3.2.1 Criterios de inclusión.**

-Mujeres sanas de raza caucasiana.

-Edad gestacional comprendida entre 11<sup>+0</sup> -13<sup>+6</sup> semanas con CRL entre 45 y 84mm.

-Gestaciones únicas.

### 3.2.2 Criterios de exclusión.

-Diagnóstico materno de enfermedades asociadas a un incremento en el riesgo de cardiopatías como el lupus o la diabetes pregestacional.

-Historia conocida de exposición a potenciales teratógenos como el alcohol, antiepilépticos, ácido retinoico, anfetaminas y el litio(95)(16).

-Antecedente de cromosomopatías o alteraciones estructurales conocidas en otras gestaciones anteriores a la actual.

-Historia de cardiopatías congénitas o síndromes que cursan con malformaciones cardíacas.

-Gestaciones resultantes de terapias de reproducción asistida(96)(97).

### 3.3 PROTOCOLO DE CONTROL Y SEGUIMIENTO.

A todas las pacientes incluidas en el estudio y según el protocolo habitual de control gestacional del hospital, se les practicó la ecografía de cribado de I trimestre,

siguiendo las recomendaciones de la guía práctica de asistencia clínica de la SEGO “Exploración ecográfica del primer trimestre” de 2015(1), evaluando:

- Identificación del número de embriones.
- En el caso de gestación múltiple, diagnóstico de cigosidad.
- Identificación del latido cardiaco embrionario.
- Estimación de la edad de gestación.
- Detección y medida de la TN.
- Observación de la morfología embrionaria.
- Identificación de la existencia de patología uterina y de los anejos.

En la exploración anatómica se evaluó:

-Cabeza: Confirmación de la integridad ósea y la presencia de la línea media, así como la visualización de los ventrículos laterales y de los plexos coroideos.

-Cara: Identificación del HN y confirmación de que las órbitas están ocupadas por los cristalinos así como la evaluación de la integridad del labio superior; el estudio de todas estas estructuras en ausencia de otras anomalías no se consideró de obligado cumplimiento.

-Cuello: Medición de TN así como exclusión de masas-colecciones líquidas a este nivel.

-Columna: Estudio de su integridad y alineación vertebral y distinción de la piel intacta.

-Tórax: Observación de los campos pulmonares simétricos, descartando la presencia de derrames y/o tumores y visualización del diafragma íntegro.

-Abdomen: Confirmación de la normal posición del estómago: intraabdominal y a la izquierda y visualización de la vejiga, sin ser indispensable el estudio de los dos riñones en ausencia de otras malformaciones estructurales.

-Pared: Confirmación de la inserción normal del cordón umbilical junto con la pared abdominal íntegra.

-Extremidades: Observación de los tres segmentos de los cuatro miembros, valorando su integridad, alineación y movilidad.

-Anejos: Valoración de la ecoestructura placentaria sin considerarse de obligado cumplimiento la visualización del cordón con 3 vasos.

Los objetivos a la hora de valorar el corazón fetal en la ecografía del I trimestre, fueron los siguientes:

- Se comprobó que el ritmo y la frecuencia cardíaca eran normales (entre 120 y 160 latidos por minuto).

- Se confirmó el situs visceral, es decir, el corazón debe ocupar la parte izquierda de tórax (levocardia) y su punta estar orientada hacia la izquierda (levoápex). Además, el estómago ocupa el cuadrante superior izquierdo del abdomen (1)(2).

- Se obtuvo un corte de 4CV y se visualizó la correcta orientación del eje cardíaco(1).

- Se procedió a la clasificación de las gestaciones en alto y bajo riesgo para cardiopatías según factores de riesgo conocidos y siendo por lo tanto, descartadas para formar parte del estudio presentado, o bien a aquellas en la  $TN \geq 3.5\text{mm}$  o lo que es lo mismo, se sitúa por encima del p99(1), habiendo sido programada una ecografía intermedia (14-16 semanas) previa a la protocolizada de las 18-22 semanas, con la finalidad de reevaluar la anatomía cardíaca(1).

El mismo día del estudio ecográfico, se realizó una anamnesis con recogida de variables epidemiológicas y se calculó el índice de masa corporal (IMC) en kilogramos por metro cuadrado. El protocolo clínico de cálculo de cribado, incluyó la combinación de la edad materna, los niveles en suero materno de la F $\beta$ -HCG y la PAPP-A, TN y la evaluación del HN fetal para el cálculo de riesgo de síndrome de Down y T18. Los resultados de la bioquímica materna (F $\beta$ -HCG y la PAPP-A) no fueron conocidos por parte del profesional hasta que no se dio por finalizado el estudio ecográfico, momento en el que el propio ecografista procedió al cálculo del cribado combinado utilizando para ello el software informático "PRISCA" en su versión 4.02. Primeramente, se hizo una búsqueda de la paciente correspondiente, especificándose automáticamente en pantalla la fecha de nacimiento y edad de la gestante así como el resultado correspondiente a su bioquímica materna (F $\beta$ -HCG y la PAPP-A). A continuación se introdujeron los valores correspondientes a TN, CRL, especificándose si se había visualizado el HN, la raza de la gestante, si padecía diabetes y el modo de concepción de la gestación actual. La evaluación anatómica del corazón fetal se llevó a cabo según un protocolo específico que se describe más adelante en el punto 3.4.6.

De acuerdo al normal seguimiento del embarazo en el hospital de Cabueñes, todos los fetos incluidos en el estudio, se sometieron a dos ecografías más. La ecografía de IIT y la ecografía del IIIT, siendo estos los estudios básicos realizados durante el control del embarazo normal según recoge la SEGO en su guía de asistencia práctica “Control prenatal del embarazo normal”(98). El estudio del cariotipo fetal, bien sea a través del análisis de líquido amniótico (amniocentesis) o de las vellosidades coriales (biopsia), se aconsejó en caso de cribado combinado de alto riesgo (superior o igual 1/250), detección de defectos cardíacos o ante cualquier otra alteración estructural que hizo sospechar aumento de riesgo de cromosopatías(99), llevándose a cabo el estudio genético en el Hospital Universitario Central de Asturias. Todos los neonatos fueron examinados por parte del pediatra en el puerperio inmediato (examinación y auscultación cardíaca) y solamente se les realizó una ecocardiografía en caso de hallazgo de soplo cardíaco o en caso de sospecha de malformación cardíaca, considerándose que el neonato no presentaba anomalías cromosómicas si el fenotipo era normal y/o el estudio del cariotipo era normal.

El diagnóstico de malformaciones cardíacas menores, como puede ser el caso de la comunicación interventricular, no fue considerado, pues el objeto de este estudio es el despistaje de malformaciones cardíacas mayores, siendo confirmados todos los diagnósticos prenatales de cardiopatías a través de autopsia, excepto en uno de los casos en el que la gestación se finalizó quirúrgicamente por expreso deseo de la paciente. De igual manera, se descartó la existencia de otras malformaciones cardíacas mayores no diagnosticadas para el resto de pacientes incluidas en el estudio, al realizarse una revisión de la base de datos “cardiopatías con repercusión 2014-2015, 2015-2016” recogida por el servicio de pediatría del Hospital de Cabueñes.

### **3.4 METODOLOGÍA.**

#### **3.4.1 Fuentes de datos utilizadas.**

Las pacientes fueron captadas en Atención Primaria por parte de las matronas del Área V del Servicio de Salud del Principado de Asturias y los datos fueron recogidos en tiempo real durante la realización de la ecografía protocolizada de I trimestre de gestación.

#### **3.4.2 Almacén y soporte de información.**

Se diseñó específicamente para esta investigación, una hoja de recogida de datos de *Excel* donde fueron transcritas las variables de interés de las pacientes para el estudio, trasladándose la información obtenida a una base de datos informatizada para lo que se utilizó el paquete estadístico R para Windows.

#### **3.4.3 Variables.**

##### ***3.4.3.1 Variables independientes.***

- Datos de filiación: nombre y apellidos.
- Número de historia clínica.
- Fecha de nacimiento y edad.

**3.4.3.2 Variables dependientes.**

- Edad gestacional y CRL.
- Peso materno en kilogramos (Kg).
- Talla materna en metros (m).
- IMC materno en Kg/m<sup>2</sup>.
- Hábito tabáquico.
- Raza.
- Modo de concepción de gestación: natural/ técnicas de reproducción asistida (fecundación in vitro- ovodonación).
- Diabetes mellitus pregestacional: Si/No.
- Antecedente de cromosomopatías o alteraciones estructurales conocidas: Si/No.
- Antecedentes de cardiopatías o síndromes asociados a cardiopatías: Si/No.
- Exposición conocida a teratógenos: Si/No
- TN
- Presencia de HN: Si/No
- Niveles de  $\beta$ -HCG.
- Niveles de PAPP-A.

**3.4.4 Valoración ecográfica.**



Todos los exámenes ecográficos fueron llevados a cabo y/o supervisados por dos ecografistas con amplia experiencia en diagnóstico prenatal, utilizándose para ello un 730 Voluson Expert equipado con una sonda vaginal (5-7,5 MHz) y una abdominal tipo convex (3-5 MHz) y un Voluson E8 (GE Medical System, Austria) equipado con una sonda vaginal (5-9MHz) y una abdominal tipo convex (3-6 MHz). Se realizaron los estudios ecográficos en modo 2D para ambas vías, la vaginal y la abdominal, y se midió el CRL siguiendo las recomendaciones recogidas por la FMF(4).

### **3.4.5 Captación de las gestantes y protocolo de rutina de la ecografía de I trimestre durante el periodo de recogida de datos.**

De forma generalizada las embarazadas fueron captadas por la matrona del centro de atención primaria correspondiente del Área V del Servicio del SESPA, quien seguidamente gestionó la petición al Hospital Universitario de Cabueñes para realizar la ecografía protocolizada de I trimestre de gestación ( $11^{+0}$ - $13^{+6}$  semanas). Para evitar un error de fechas que pudiera implicar una cita adicional o la imposibilidad del cálculo del cribado combinado, se dedujo la edad gestacional en función de la fecha de la última regla y en caso de ser esta desconocida o tener la paciente ciclos menstruales irregulares, se realizó una petición a una edad gestacional más temprana con la finalidad de hacer una adecuada datación. La auxiliar de enfermería de la consulta de diagnóstico prenatal, se encargó directamente de la programación de la agenda, en función de la fecha de la última regla calculada para cada paciente, intentando que la ecografía fuera realizada preferiblemente a lo largo de la semana 12. Además de la gestión de la petición de la ecografía, la matrona entregó a la gestante el volante de extracción de la analítica de I trimestre que incluía el estudio de los valores de la F $\beta$ -HCG y de la PAPP-

A, lo que implica que el análisis se realizara preferiblemente entorno a la semana 9 pues el rendimiento diagnóstico es mayor a esta edad gestacional(37). El hemograma y la bioquímica general, incluyendo el estudio de la función tiroidea y la petición de la prueba de despistaje de la diabetes gestacional (test de O'Sullivan) en caso de existir factores de riesgo, así como el estudio de las serologías, completaron la batería de pruebas solicitadas. Igualmente, el día del estudio ecográfico, la paciente aportó firmado el consentimiento correspondiente a la realización de la ecografía de I trimestre y el cálculo del cribado combinado. El protocolo de rutina de estudio de la ecografía de I trimestre en el Hospital de Cabueñes durante el periodo de recogida de datos, se ciñó a la guía práctica de asistencia correspondiente a la exploración ecográfica de I trimestre, publicada por la SEGO en 2015(1), ya mencionada. En cuanto a la vía de abordaje utilizada, se combinaron la VV y la VA en todos los casos, con tendencia generalizada a comenzar vaginalmente el estudio y finalizarlo a través del abdomen. Respecto al uso de Doppler, no se llevó a cabo un estudio sistemático del DV ni de la presencia de la RT, tampoco se aplicó de rutina para la evaluación de la anatomía cardiaca ni para la diferenciación de las arterias del cordón umbilical(1). En cuanto a los marcadores de cromosomopatías, se procedió a la medición de la TN y se evaluó la presencia del HN, sin realizarse el cribado de espina bífida abierta en el I trimestre de gestación de forma sistemática. Al finalizar el estudio ecográfico, se emitió un informe al que se adjuntaron las fotos más representativas que fueron captadas durante la exploración y además se procedió al cálculo del cribado combinado utilizando el software informático "PRISCA" en su versión 4.02.

### **3.4.6 Técnica ecográfica del estudio presentado.**

Para el estudio cardiaco, se empleó el siguiente protocolo.

- Se evaluó que la frecuencia cardiaca fetal fuera normal y rítmica (120-160 lpm), y se confirmó que el situs visceral fuera normal.

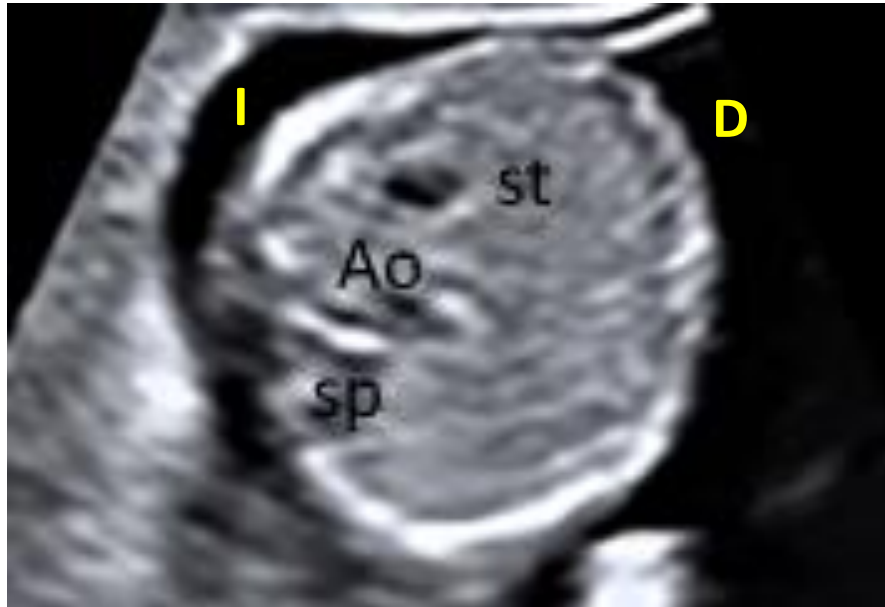
- A continuación, se obtuvo un corte de 4CV para la visualización de las dos aurículas y los dos ventrículos simétricos separados por un tabique, además de distinguirse la cruz cardiaca íntegra y el TIA interrumpido por el FO.

- En lo que respecta a los tractos de salida, se observó la AP conectando su rama ductal con la AoD y se confirmó la presencia de al menos otra estructura vascular paralela y a la derecha de la AP correspondiente a la Ao.

- La visualización de la VCS y la onda del DV, así como el estudio de la presencia de la RT y la medición del eje cardiaco no fueron incluidos en dicho protocolo, al igual que la aplicación de Doppler, el cual fue únicamente utilizado en caso de sospecha o detección de anomalías justificadas durante el estudio ecográfico, tales como  $TN \geq p99$  o la detección de alteraciones estructurales fetales.

Se ilustra a continuación, con imágenes, los cortes obtenidos según el protocolo presentado para este estudio.

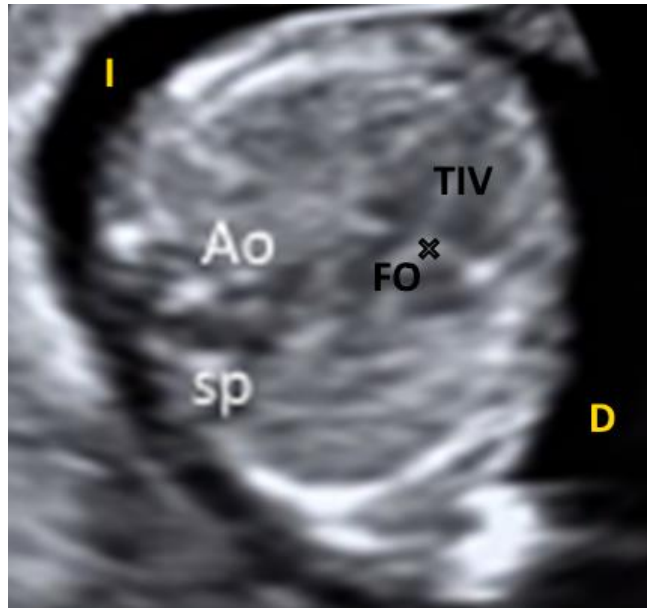
En la figura 19 se define situs solitus, a través de un corte axial del abdomen en el que se puede diferenciar el estómago que está situado a la izquierda, y la Ao está situada justo por delante y a la izquierda de la columna vertebral.



**Figura 19** Se define *Situs Solitus*

**Estómago (st), aorta (Ao), columna vertebral (sp), izquierda (I), derecha (D). (Imagen propia).**

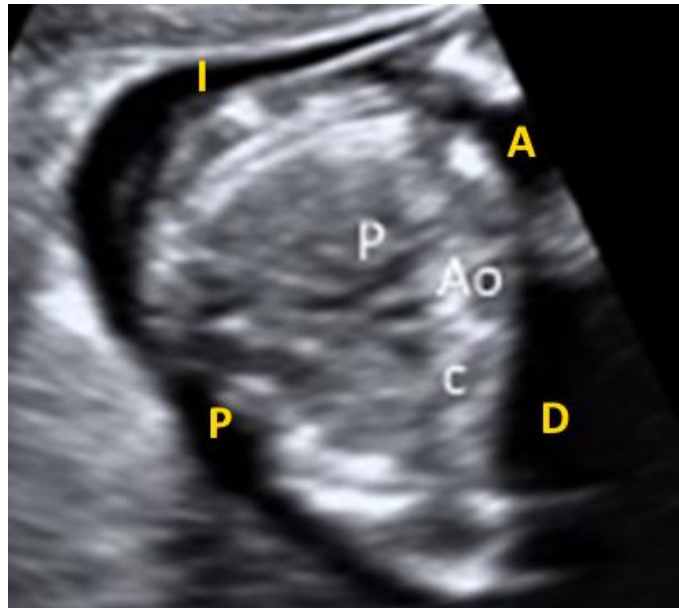
La figura 20 muestra el corte de 4CV a través de un corte axial del tórax fetal en el que se aprecia que el ápex cardíaco apunta hacia la izquierda y que las aurículas y los ventrículos son simétricos. Además, se puede distinguir el TIV, el TIA interrumpido por el FO y la cruz cardíaca íntegra. A ambos lados de la silueta cardíaca, se diferencian los campos pulmonares que deben ser simétricos con una ecogenicidad homogénea en toda su extensión. Por último, esta figura ilustra también cómo la Ao se posiciona justo por delante y a la izquierda de la columna vertebral.



**Figura 20 4CV**

**Tabique interventricular (TIV), foramen ovale (FO), crux cordis(X), aorta (Ao), columna vertebral (sp), izquierda (I), derecha (D). (Imagen propia).**

La figura 21 representa el corte correspondiente para el estudio de TS. Supone la obtención de un corte axial del tórax fetal donde se puede apreciar de izquierda a derecha y de anterior a posterior y dispuestos paralelamente la AP, la Ao y la VCS (no siendo obligada su visualización tal y como se ha señalado).



**Figura 21 Obtención del corte de TS de los grandes vasos**

Izquierda (I), derecha (D), anterior (A), posterior (P), arteria pulmonar (P), aorta (Ao), vena cava superior (C) (Imagen propia).

#### **3.4.7 Selección de la muestra.**

La muestra se recogió de forma no aleatoria entre todas las pacientes que acudieron a la unidad de diagnóstico prenatal para someterse a la exploración ecográfica de I trimestre y se les realizó el estudio ecográfico descrito por alguno de los dos ecografistas asignados para el estudio y en presencia de la autora del mismo. Las pacientes excluidas de la muestra fueron aquellas que:

- No cumplieron los criterios de inclusión.
- No se pudo realizar la exploración debido a la presión asistencial, para lo cual se tomó la decisión previamente al inicio del estudio
- No fue uno de los dos exploradores que participaron en la recogida de los datos los que ejecutaron y/o supervisaron la exploración ecográfica.

### 3.4.8 Metodología estadística.

#### 3.4.8.1 *Tamaño muestral.*

Estimando que la tasa de visualización de TS usando Doppler es del 87%, la tasa de visualización sin usar Doppler es del 76%, y considerando un nivel de confianza del 95%, junto con una potencia del 80%, serían necesarias 198 gestantes, que ajustando por un 15% de posibles pérdidas, harían un número mínimo de tamaño muestral de 233. Para ello se utilizó el programa Epidat, calculando el tamaño muestral para proporciones emparejadas.

#### 3.4.8.2 *Análisis estadístico.*

A continuación se llevó a cabo un análisis descriptivo de los datos con el objetivo de describir las variables, depurar la base de datos y detectar posibles valores anómalos. Además se presentan, para ayudar al análisis e interpretación de la información, en forma de:

- Tabla.
- Diagrama de cajas o box-plot: la línea central situada dentro de las cajas, representa la mediana, los límites superior e inferior de las cajas representan el cuartil 3 y el cuartil 1 respectivamente. Los brazos de la caja se alejan más o menos dependiendo de los valores máximo y mínimo de la distribución(100).

- Diagrama de barras: Se representan los valores de la variable en abscisas (eje horizontal) y sus respectivas frecuencias en ordenadas (eje vertical), resultando unas barras con las frecuencias de cada valor(100).
- Histograma: la superficie de la barra es proporcional a la frecuencia del valor representado. Utiliza para ello los valores de la variable ordenados y agrupados en intervalos de clase, de forma que en el eje de abscisas se disponen los intervalos(100).
- Diagrama de dispersión o nube de puntos: Mediante unos ejes de coordenadas, se pueden representar en cada sujeto los valores que van adquiriendo dos variables que van configurando una nube de puntos, para valorar si dichas variables están asociadas. Cuando existe asociación, la recta o curva de regresión representa la relación entre una variable y otra(100).

Se empleó el test de McNemar de proporciones emparejadas para valorar si la tasa de éxito utilizando VV o VA era igual o no. Asimismo, se valoró la relación lineal entre variables cuantitativas a través del coeficiente y del test de correlación de Spearman, previa comprobación del incumplimiento de la hipótesis de normalidad (test Shapiro-Wilks). De igual forma, se estudiaron las relaciones entre variables cualitativas a través del test Chi Cuadrado de Pearson o del test de Fisher, en función de que se verifique o no la hipótesis sobre frecuencias esperadas.

El análisis estadístico fue realizado mediante sucesivos modelos de regresión logística binaria multivariante estimando el efecto de las variables CRL fetal e IMC materno sobre la probabilidad de visualización de las 4CV y/o los TS para cada una de las vías (vaginal y abdominal). Posteriormente, se ajustó un modelo global, también



mediante regresión logística creando una variable binaria que toma el valor 1 si se visualiza 4CV y TS por alguna de las vías (vaginal o abdominal) y 0 en caso contrario. En todos los casos el nivel de significación empleado fue de 0,05 y todo el análisis se llevó a cabo mediante el programa R (R Development Core Team), versión 3.4.4. para Windows (<https://www.R-project.org/>).

### 3.4.9 Consideraciones éticas.

Nuestro protocolo de estudio fue revisado y aprobado por el Comité de investigación del área V del Servicio de Salud del Principado de Asturias. Todas las pacientes incluidas en el estudio recibieron y firmaron el correspondiente consentimiento informado y se les explicó explícitamente cuál era la finalidad de nuestro estudio y los métodos utilizados.

## RESULTADOS

## 4. RESULTADOS.

### 4.1 UNIVERSO DEL ESTUDIO.

Se realizan un total de 1630 ecografías de I trimestre durante el periodo de estudio, de éstas, 1219 cumplen los criterios de inclusión, siendo la datación errónea, la gestación múltiple y la gestación no viable los criterios de exclusión más frecuentes. 45 pacientes (3,7%) rechazan participar; además, la falta de disponibilidad de alguno de los ecografistas encargados del estudio hace que el número se reduzca a 663. Finalmente y tras depurar la base de datos recogida, de forma previa al análisis estadístico, el número final de gestantes es de 657.

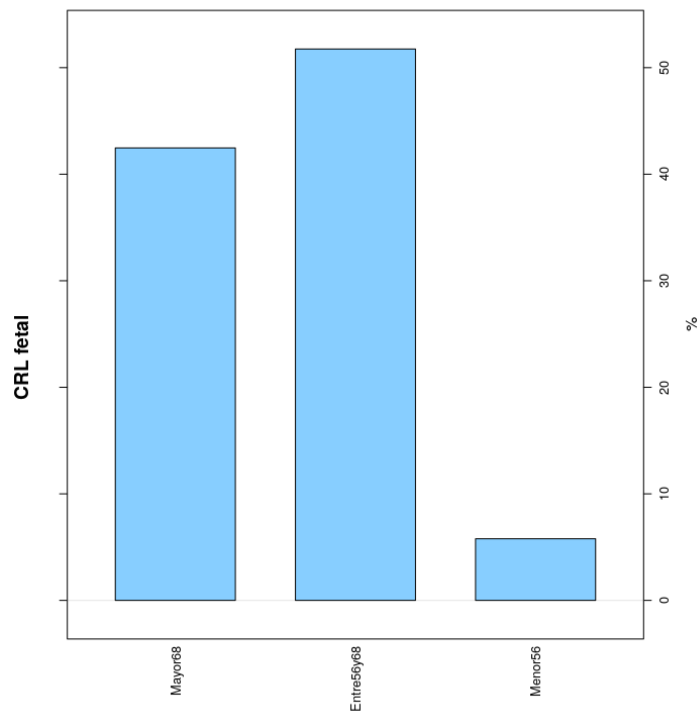
En la tabla 2, se presentan los principales valores resumen para las variables medidas, todas ellas cuantitativas: número de datos disponibles, media, desviación típica (D.típ.), percentil 0 o valor mínimo, percentil 25 o primer cuartil, percentil 50 o mediana, percentil 75 o tercer cuartil y percentil 100 o valor máximo.

	n	Media	D.típ.	Percentiles (%)				
				0	25	50	75	100
edad	657	33.60	4.79	16.00	31.00	34.00	37.00	46.00
TN	657	1.59	0.42	0.70	1.33	1.54	1.80	4.60
LCR	657	66.64	6.69	45.54	62.53	66.80	71.49	83.96
IMC	657	24.15	4.23	16.35	21.11	23.36	26.17	41.16
peso	657	64.35	12.15	39.40	56.50	62.40	70.00	132.50
talla	657	1.63	0.06	1.47	1.59	1.63	1.67	1.84

**Tabla 2 Datos demográficos**

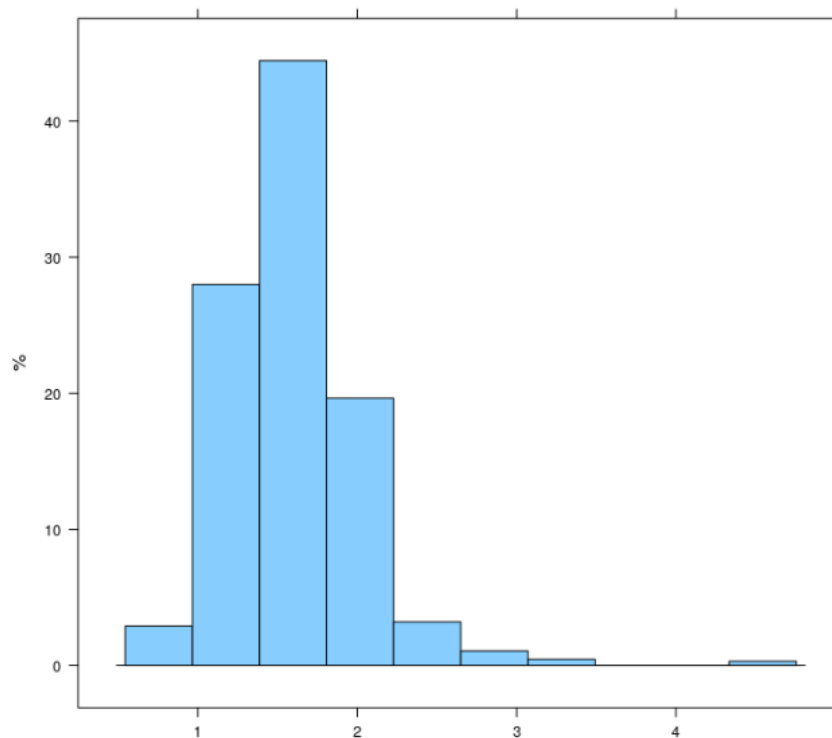
## 4.2 RESULTADOS DE LA ECOGRAFÍA DE I TRIMESTRE

En el siguiente diagrama de barras (figura 22), se representa la distribución del CRL fetal dividiendo los datos en tres grupos. En el eje vertical o de ordenadas se representa el % de fetos y en el horizontal o de abscisas, el rango de la medida del CRL para clasificarlos. En caso de ser el CRL inferior a 56 mm supone el 5,8% de los fetos, el CRL con rango comprendido entre 56 y 68 mm supone el 51,7% de los fetos estudiados y finalmente el grupo de fetos con CRL superior a 68 mm supone el 42,6%.



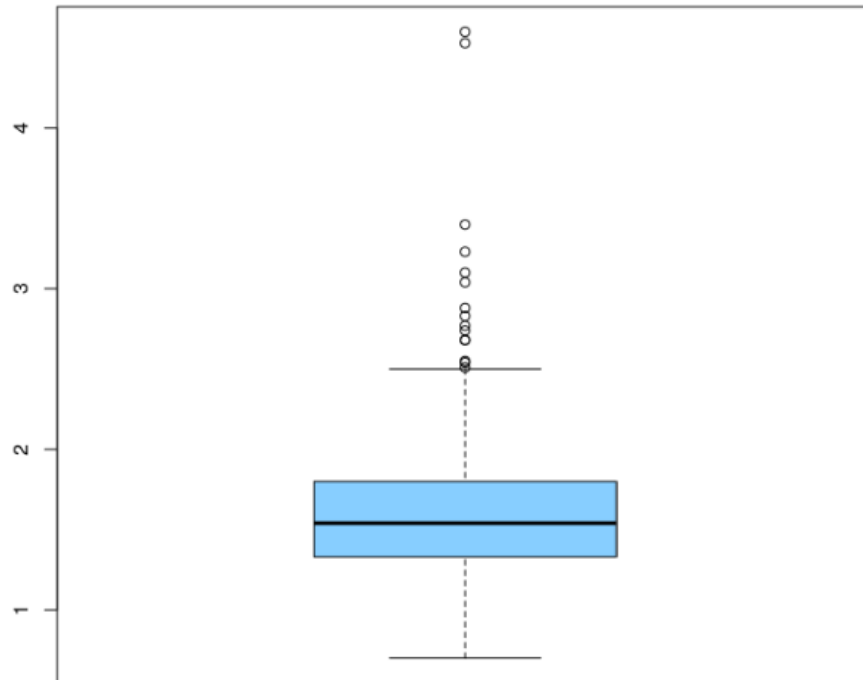
**Figura 22 Distribución de CRL dividiendo los datos en tres grupos**

La figura 23 ilustra la distribución de la TN utilizando para ello un histograma, en el que el eje vertical o de ordenadas representa la frecuencia de aparición y en el eje horizontal o de abscisas el valor que toma la TN expresada en milímetros.



**Figura 23 Histograma de distribución de TN**

En el siguiente diagrama de cajas (figura 24), se pone de manifiesto que la mayor densidad de valores tomados por la TN se encuentra entre 1 y 2 mm, siendo casi el 75% de los mismos inferiores a 2 mm aunque se aprecian varios datos atípicos o “outier” que en este caso se corresponden con valores muy altos.



**Figura 24 Diagrama de cajas y distribución de TN**

El 3,04% (2 fetos) poseen una TN aumentada ( $\geq p99$ ) y en ninguno de ellos se detecta ausencia o hipoplasia de HN.

La visualización correcta de 4CV se consigue en el 89,5% de los fetos por VV y en el 78,08% por VA, siendo significativa la diferencia ( $p < 0,001$ ). La visualización correcta de los TS, al realizar la exploración VV, se alcanza en el 82,34% de los casos y en el 61,95% de los casos usando la VA, siendo también en este caso significativa la diferencia ( $p < 0,001$ ). Combinando la VV y la VA (6 y 9 MHz respectivamente), la tasa de visualización de 4CV es del 98,17% y para los TS del 95,13%.

En función de la vía de abordaje utilizada, se consigue realizar un cribado cardiaco precoz (4CV+TS) usando la VV en el 89,65% y en caso de la VA en el

78,39%, apreciándose que la diferencia es significativa ( $p < 0,001$ ). Asimismo se consigue realizar el cribado cardiaco, es decir la obtención de 4CV junto con TS con la combinación de las dos vías, en el 96,96% de los casos.

Se analiza a continuación la influencia que han tenido sobre la tasa de visualización de 4CV y TS, el CRL fetal y el IMC materno, en función de la vía de abordaje utilizada (vaginal, abdominal) y de igual manera se presentan resumidos los resultados a través de la figura 25.

Para la VV, los resultados obtenidos son los siguientes:

Ni el CRL fetal (OR = 0,984; IC 95%: 0,984-1,022) ni el IMC materno (OR = 0,959; IC 95%: 0,909- 1,105) tienen relación estadísticamente significativa con la visualización de 4CV.

En lo que respecta al estudio de los TS, el CRL fetal (OR = 0,989; IC 95%: 0,959- 1,019) y el IMC materno (OR= 9,962; IC95%: 0,920- 1,008) no se relacionan de manera estadísticamente significativa con su visualización por vía vaginal.

Para la VA, los resultados obtenidos son los siguientes:

El CRL fetal (OR = 1,089; IC 95%: 1,057 a 1,122) y el IMC materno (OR = 0,902; IC 95%: 0.864 a 0.941) presentan relación estadísticamente significativa, al tener efecto sobre la probabilidad de visualización de las 4CV.

Respecto a la visualización de TS, tanto el CRL fetal (OR = 1,109; IC 95%: 1,080 a 1,141) como el IMC materno (OR = 0,989; IC 95%: 0,860 a 0,935), presentan

relación estadísticamente significativa, es decir tienen efecto sobre la probabilidad de visualización.

4CV VG	Coef	pvalor	OR	IC 95-	IC 95+
LCR	-0.016	0.411	0.984	0.948	1.022
imc	-0.042	0.136	0.959	0.909	1.015

4CV V ABD	Coef	pvalor	OR	IC 95-	IC 95+
LCR	0.085	<0.001	1.089	1.057	1.122
imc	-0.103	<0.001	0.902	0.864	0.941

TS VAG	Coef	pvalor	OR	IC 95-	IC 95+
LCR	-0.011	0.467	0.989	0.959	1.019
imc	-0.038	0.095	0.962	0.920	1.008

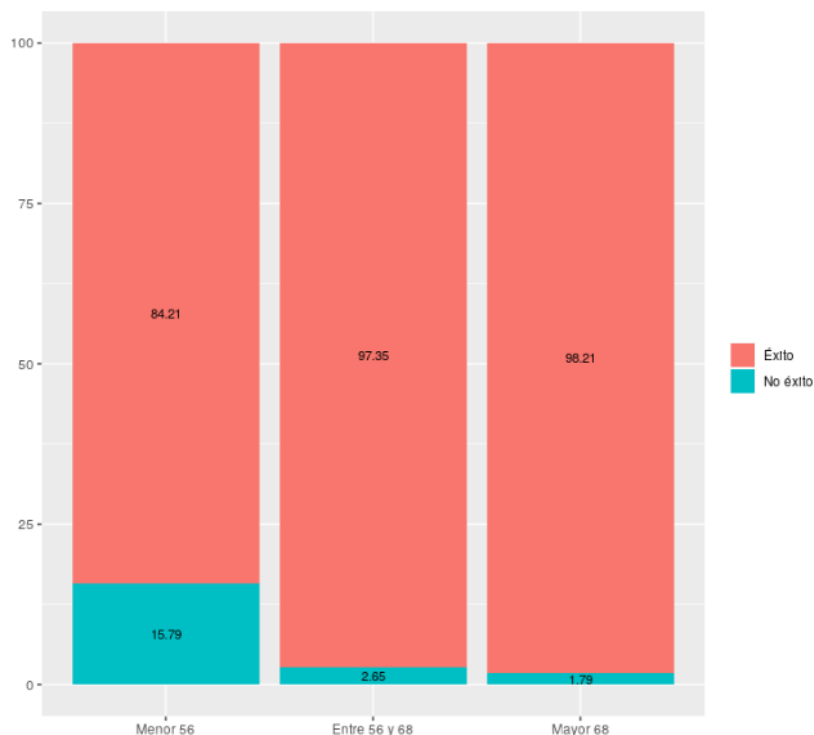
  

TS ABD	Coef	pvalor	OR	IC 95-	IC 95+
LCR	0.104	<0.001	1.109	1.080	1.141
imc	-0.108	<0.001	0.898	0.860	0.935

**Figura 25 Influencia del CRL fetal e IMC materno en función de la vía de abordaje empleada.**

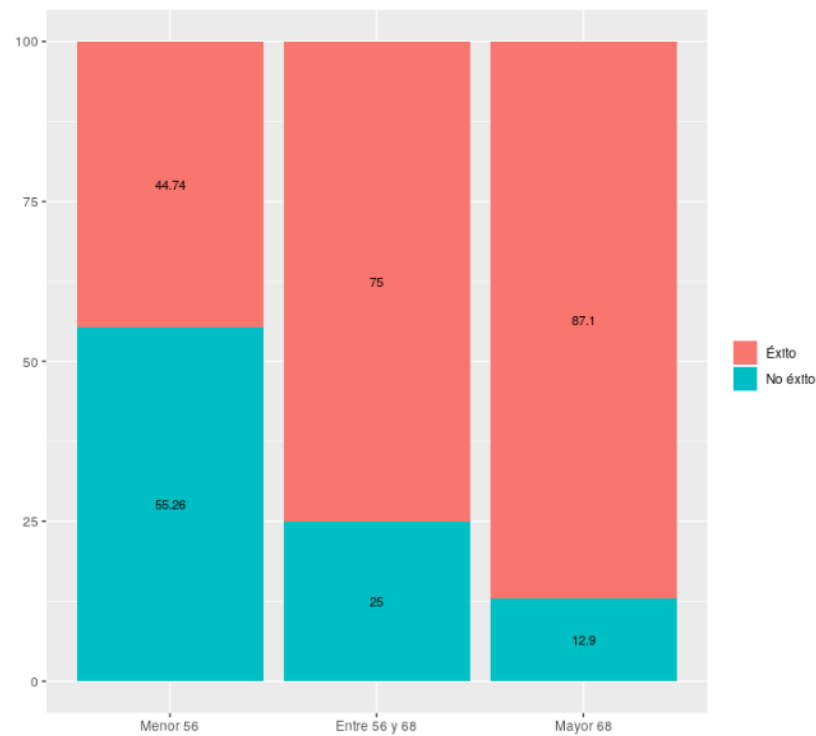
En la figura 26, se representa la tasa de éxito de realizar un cribado cardiaco (combinando VV y VA) y su relación con el CRL. El test de Fisher detecta relación estadísticamente significativa ( $p < 0,001$ ) entre la tasa de éxito y los grupos de CRL considerados, siendo la tasa mayor a medida que aumenta el CRL. En el eje vertical o de ordenadas se expresa el % de éxito para realizar el cribado (4CV+TS) y en el eje horizontal o de abscisas de nuevo los datos clasificados en tres grupos en función del CRL. La tasa de éxito para el grupo de fetos con CRL inferior a 56 es del 84,21%, para el grupo con CRL comprendido entre 56 y 68mm es del 97,35% y para el grupo con CRL superior a 68mm es del 98,21%.





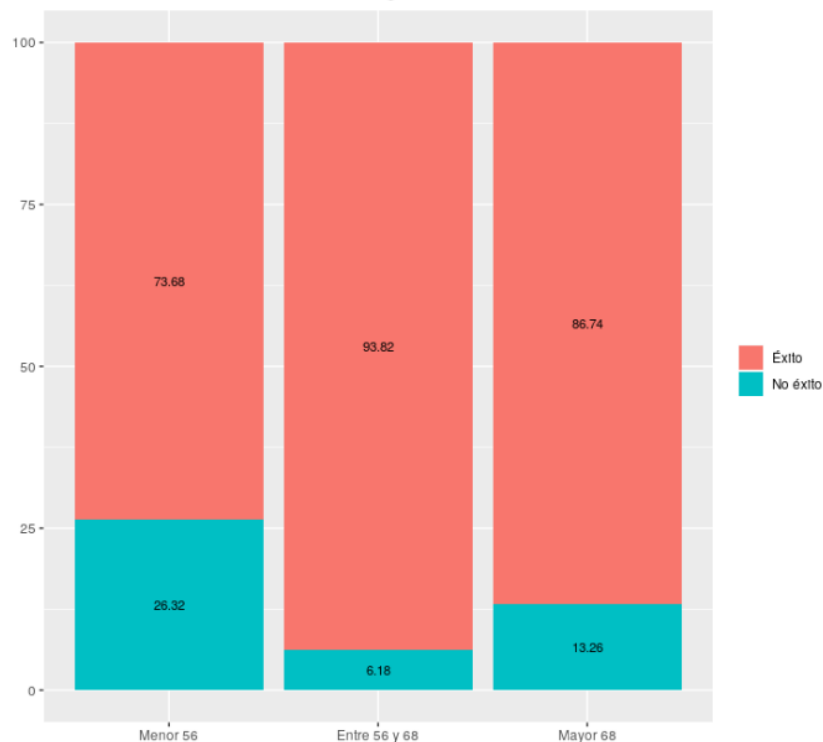
**Figura 26 Éxito de ejecución del cribado cardíaco precoz en función del CRL**

En la figura 27 se representa la probabilidad de éxito a la hora de realizar un cribado cardíaco utilizando para ello sólo la VA. El test chi cuadrado detecta relación estadísticamente significativa ( $p < 0,001$ ) entre la tasa de éxito y los grupos de CRL considerados, siendo la tasa mayor a medida que aumenta el CRL. En el eje vertical o de ordenadas se representa probabilidad de éxito de realizar un cribado cardíaco (4CV+TS) usando la VA y en el horizontal o de abscisas, los grupos clasificados en función del CRL. La tasa de éxito para el grupo con CRL inferior a 56mm, es del 44,74%; para el grupo con CRL de 56 a 68mm, es del 75% y finalmente la tasa de éxito en caso ser el CRL superior a 68, es del 87,10%.



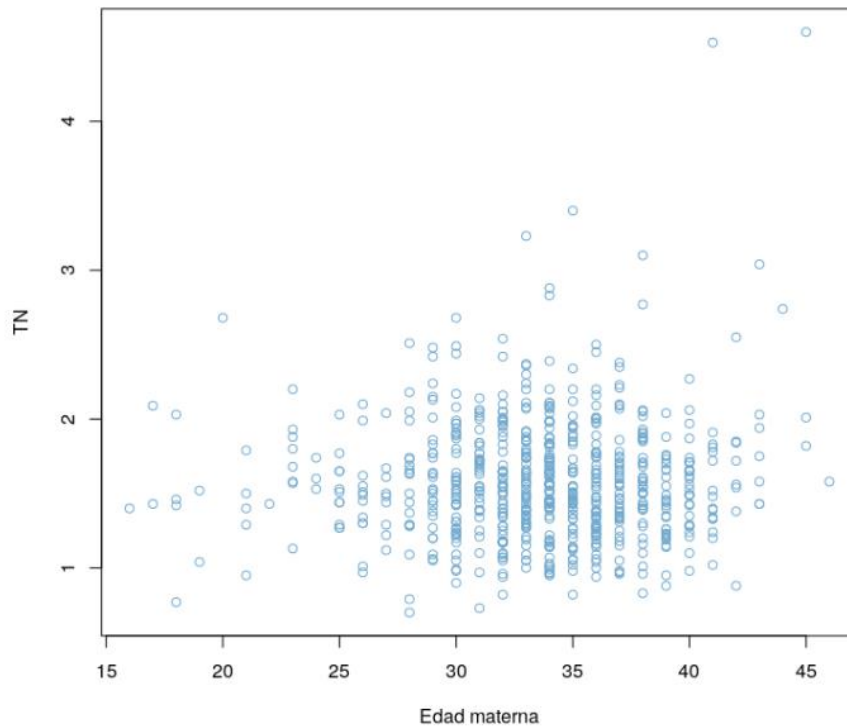
**Figura 27 Vía abdominal y CRL**

El test de Fisher sigue detectando relación entre ambas variables utilizando la VV, siendo menor en el grupo inferior a 56 ( $p < 0,001$ ). Para el grupo de fetos con CRL inferior a 56, la tasa de éxito de obtener 4CV+TS es del 73,68%; en el caso de estar comprendido el CRL entre 56 y 68mm, la tasa es del 93,82% y para el grupo con mayor CRL, con valores por encima de 68, resulta del 86,74%, tal y como se refleja en la figura 28.



**Figura 28 Vía vaginal y CRL.**

En lo que respecta a la relación entre el tamaño de la TN y la edad materna, el coeficiente de correlación lineal de Spearman es de  $-0,007$ , no resultando estadísticamente significativo ( $p=0,866$ ), con lo que no resulta existir relación entre TN fetal y la edad materna, tal y como se representa en el siguiente diagrama de dispersión (figura 29), observando la disposición de la nube de puntos que representa la distribución conjunta de ambas variables. En el eje vertical o de ordenadas se representa la distribución de los valores tomados por la variable TN, expresados en milímetros y en el eje horizontal o de abscisas se representa la distribución de los valores tomados por la variable edad materna, expresada en años.



**Figura 29 Relación entre TN fetal y edad materna**

Se diagnostican el 100% de las cardiopatías mayores (4 casos en total). Los diagnósticos prenatales son confirmados por autopsia en todos los casos excepto en uno, en el cual por expreso deseo de la paciente, se finaliza la gestación vía legrado obstétrico (caso 2).

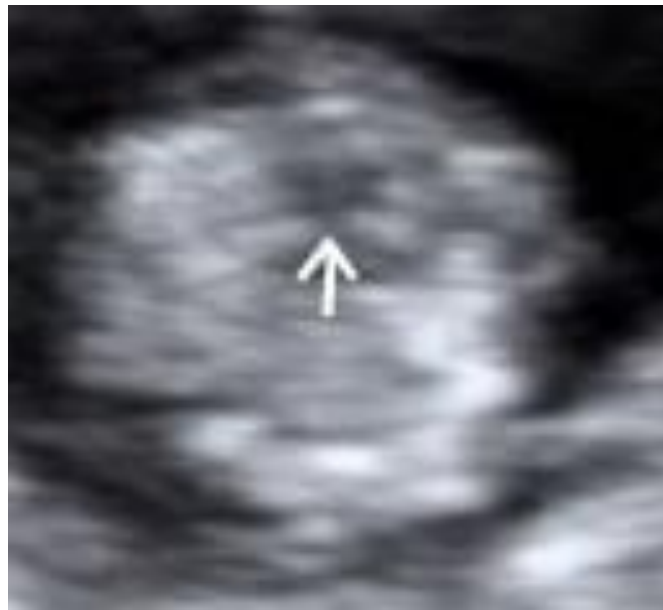#### **4.3 DESCRIPCIÓN DE LOS CASOS CLÍNICOS DIAGNOSTICADOS.**

##### **Caso 1. Canal atrioventricular común (figuras 30 y 31).**

Datos clínicos: paciente de 45 años de edad, sin antecedentes personales ni gineco-obstétricos de interés. El IMC materno es de 21,8 Kg/m<sup>2</sup>, se trata de una

gestación de 12 semanas de amenorrea con TN de 4,6 mm, un CRL de 55,47 mm y el cariotipo fetal por amniocentesis es compatible con T 21.

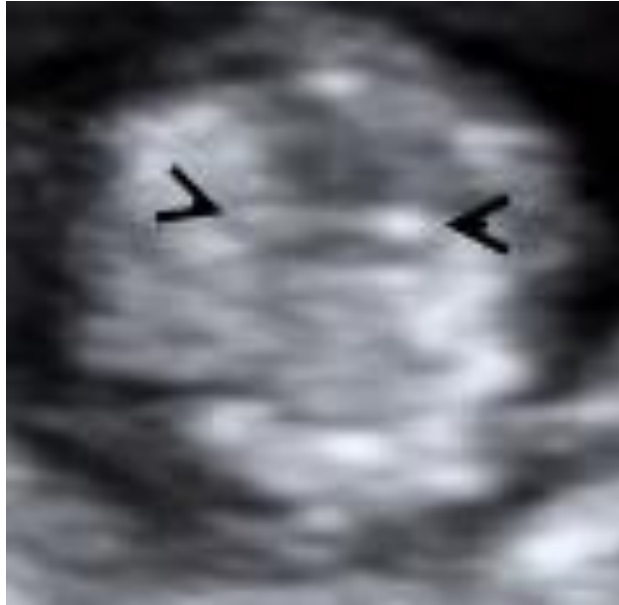En la figura 30 se puede apreciar un amplio hueco en diástole que ocupa el centro del corazón fetal y por lo tanto no se visualiza la cruz cardiaca.



**Figura 30 4CV y CAV**

**Ausencia de la cruz cardiaca (flecha).**

En la figura 31 se representa un corte axial del tórax fetal que muestra una única VAV en sístole con la característica forma en hamaca.



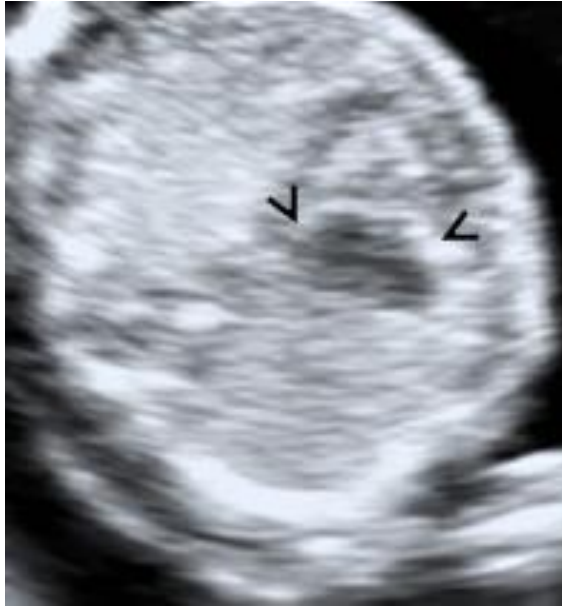**Figura 31 Válvula atrioventricular única**

**VAV única cerrada (cabezas de flecha).**

**Caso 2. Canal atrioventricular (figuras 32 y 33).**

Datos clínicos: paciente de 38 años. Como antecedentes personales tiene hipotiroidismo subclínico. Dentro de los antecedentes obstétricos, la paciente tuvo una gestación y parto normales en 2012. El IMC materno es de  $24,9 \text{ Kg/m}^2$ , se trata de una gestación de 13 semanas de amenorrea con TN fetal de 3,1mm y un CRL de 71,3mm. El resultado del cariotipo fetal por biopsia corial es compatible con T 21.

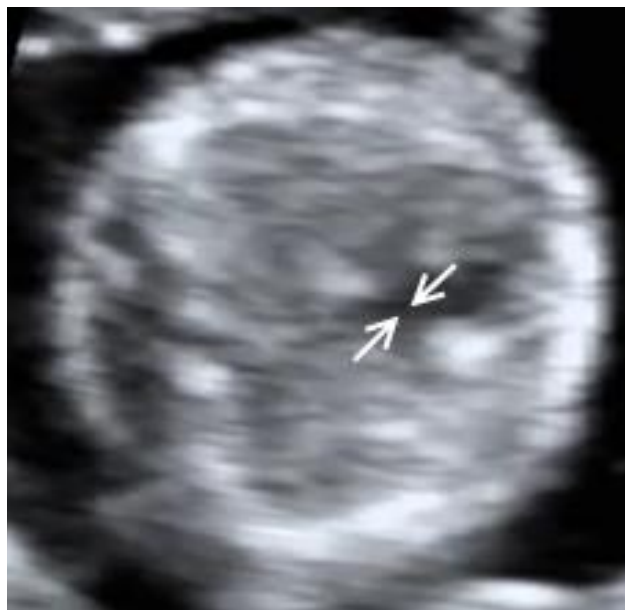En la siguiente figura (figura 32), se aprecia en un corte axial de tórax fetal a nivel de 4CV a través del cual se puede apreciar de nuevo la característica imagen en hamaca que adquiere la VAV única cuando está cerrada en sístole.



**Figura 32 Válvula atrioventricular en hamaca.**

VAV única cerrada (cabezas de flecha).

La figura 33 ilustra un corte axial a nivel de tórax en la que se advierte de nuevo un gran hueco en el centro del corazón cuando la VAV única está abierta en diástole.



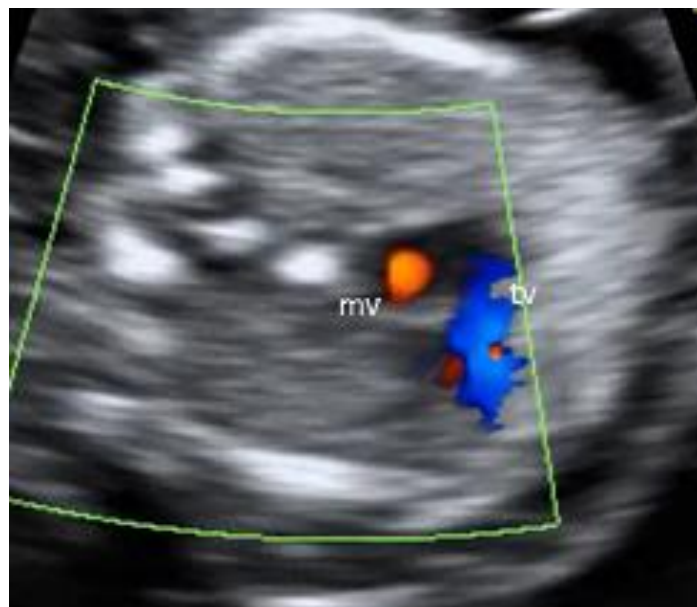
**Figura 33 Cruz cardiaca ausente.**

Cruz cardiaca ausente (flechas)

**Caso 3. Corazón izquierdo hipoplásico (figura 34).**

Datos clínicos: paciente de 27 años de edad. No tiene antecedentes personales de relevancia para este proceso y no presenta antecedentes gineco-obstétricos de interés, siendo ésta, la primera gestación. El IMC materno es de 26,4 Kg/m<sup>2</sup>, se trata de una gestación de 12<sup>+6</sup> semanas de amenorrea, con TN de 1,29mm y CRL de 59,59mm. El resultado de cariotipo fetal por biopsia corial es compatible con T 18.

La figura 34 ilustra un corte axial del tórax fetal a que muestra 4CV en el que se aprecia el paso de Doppler color a través de la VT pero no a través de la VM. En este caso en concreto también se hizo el diagnóstico de un onfalocele e hidrops fetalis.



**Figura 34 Hipoplasia de cavidades izquierdas**

**Válvula mitral (mv), válvula tricúspide (tv).**

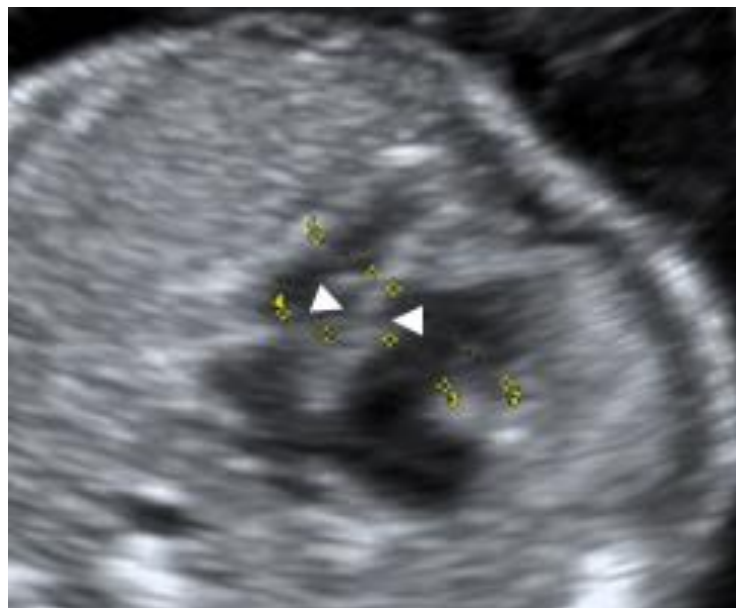


**Caso 4. Coartación de Aorta (figuras 35, 36 y 37).**

Datos clínicos: paciente de 40 años de edad, sin antecedentes personales ni antecedentes gineco-obstétricos de interés. El IMC materno es de 20,7 Kg/m<sup>2</sup>, se trata de una gestación de 13<sup>+5</sup> semanas de amenorrea, con TN de 3 mm y CRL de 66,82mm. El resultado de la amniocentesis es compatible con la normalidad: 46XX.

Las imágenes que se muestran a continuación corresponden a la confirmación diagnóstica realizada dos semanas después, es decir en la semana 15.

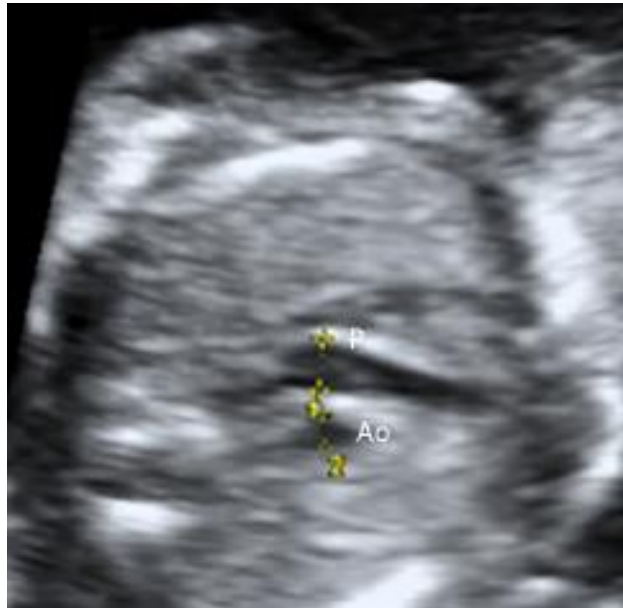
La figura 35 muestra un corte axial del tórax fetal a nivel de 4CV en el que se aprecia la dominancia de cavidades derechas sobre las izquierdas y una CIV perimembranosa.



**Figura 35 Dominancia de cavidades derechas**

**CIV perimembranosa (cabezas de flecha)**

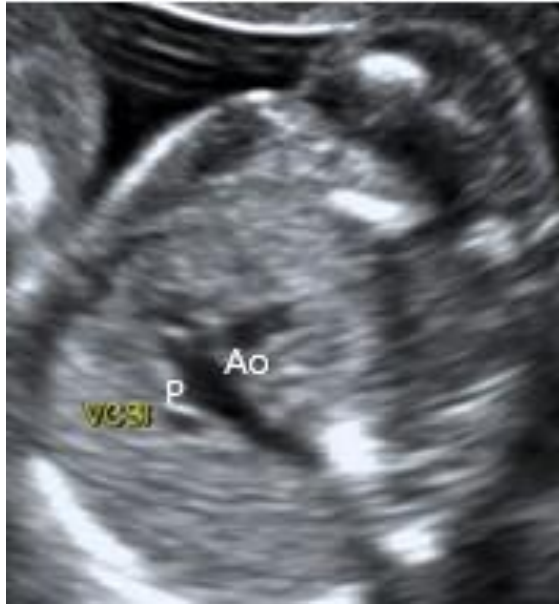La figura 36 ilustra un corte cardiaco a nivel de los tractos de salida en el que también se aprecia la dominancia de la AP sobre la Ao.



**Figura 36 Dominancia derecha en el corte de TS**

**Arteria Pulmonar (P), Aorta (Ao).**

La figura 37 pone de manifiesto la existencia de otro vaso situado a la izquierda de la AP. Se trata de una vena cava superior izquierda persistente.



**Figura 37 Persistencia de Vena Cava Superior izquierda**

**Arteria Pulmonar (P), aorta (Ao), vena cava superior izquierda (VCSI).**

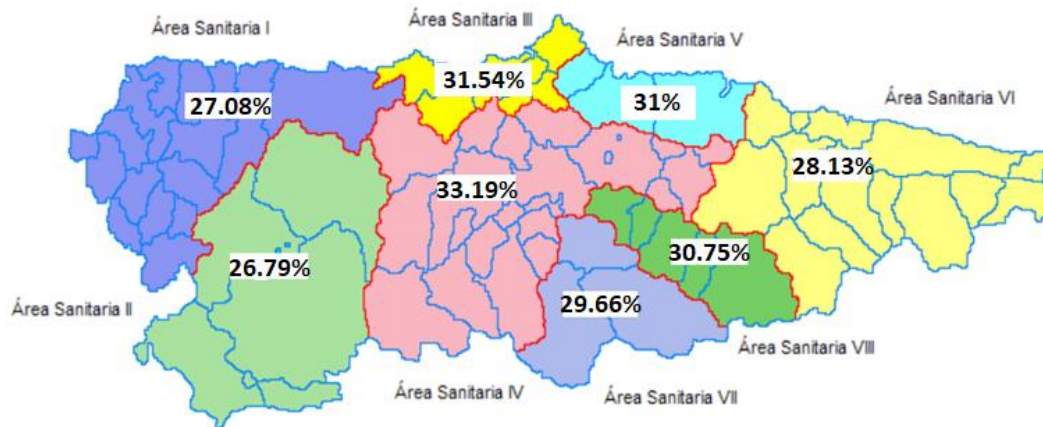
## DISCUSIÓN

## 5. DISCUSIÓN.

### 5.1 ANÁLISIS DE RESULTADOS.

Se trata de un estudio descriptivo realizado sobre población no seleccionada, que acude a consulta de diagnóstico prenatal para realizar la ecografía de I trimestre. En la población estudiada la media de la edad materna, 33,60 años, es elevada lo cual es reflejo de la tendencia actual en el retraso de la maternidad(101). En concreto la edad media de maternidad en la población general española en 2015, se sitúa por debajo, 31,90 años según datos del Instituto Nacional de Estadística (INE)(102) y en el caso de Asturias, la edad media de maternidad en el año 2015 es de 32,15 años según datos del INE y por lo tanto es ligeramente superior a la media nacional(103) y sigue siendo inferior a la descrita en este estudio.

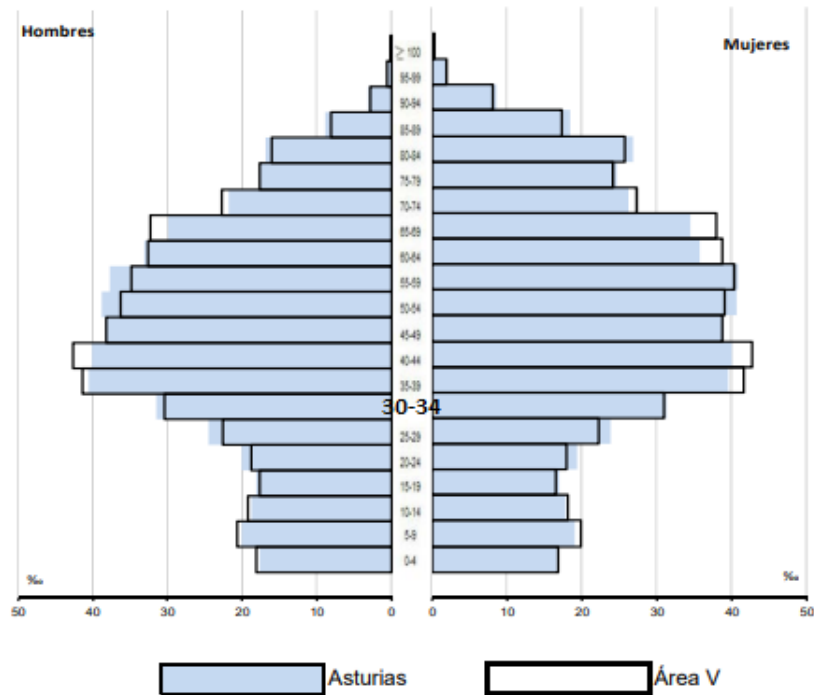
Tal y como se ilustra en la figura 38, el porcentaje de mujeres con edades comprendidas entre 30 y 34 años no varía de forma significativa en función del área sanitaria estudiada dentro del territorio asturiano para el mismo periodo de tiempo en el que se recogen los datos del estudio. Se expresa para cada una de las áreas sanitarias el % de mujeres con edades comprendidas entre 30 y 34 años en el año 2015.



**Figura 38 Mapa sanitario del Principado de Asturias**

Imagen tomada y posteriormente modificada de la página web [https://www.astursalud.es/documents/31867/36147/Poblacion\\_+Padron\\_Mapa\\_Sanitario\\_2015.pdf/68916d45-6a63-d8fb-f3e6-a511833b7321](https://www.astursalud.es/documents/31867/36147/Poblacion_+Padron_Mapa_Sanitario_2015.pdf/68916d45-6a63-d8fb-f3e6-a511833b7321).

En la figura 39 se representa la pirámide poblacional correspondiente al Área Sanitaria V coincidiendo con el periodo de recogida de datos. Se aprecia que la franja poblacional que comprende la media de edad de estudio (30-34 años), se ciñe perfectamente a la reseñada para el resto de la Comunidad Autónoma y que la morfología de la pirámide responde característicamente a la de una población envejecida.



**Figura 39 Pirámide Poblacional del Área Sanitaria V**

Imagen tomada y posteriormente modificada de la página web [https://www.astursalud.es/documents/31867/36147/Poblacion\\_+Padron\\_Mapa\\_Sanitario\\_2015.pdf/68916d45-6a63-d8fb-f3e6-a511833b7321](https://www.astursalud.es/documents/31867/36147/Poblacion_+Padron_Mapa_Sanitario_2015.pdf/68916d45-6a63-d8fb-f3e6-a511833b7321).

Como ya se ha expuesto, el aumento de la edad materna se correlaciona con un aumento en la incidencia de cromosopatías(4). Nicolaidis describe que el riesgo estimado de que una gestante de 35 años en la semana 12 de gestación tenga un feto afecto de T21, T18 y T13 es respectivamente de 1/250, 1/600 y 1/1800(104). Trasladándolo al presente estudio, el riesgo estimado de tener un feto afecto de T21 y T18 es respectivamente de 1/328 y 1/657, sin haberse detectado ningún caso de T13 en la muestra. Por lo tanto la incidencia descrita de T18 coincide con la de Nicolaidis y la correspondiente a la T21 es inferior, aunque la edad media de nuestra población es también ligeramente inferior, factor que puede haber influido.

Según nuestros resultados, el peso medio materno es de 64,35 Kg, la altura media materna de 1,63 m y el IMC medio materno de 24,15 Kg/m<sup>2</sup>. Según datos del INE del 2014 el 65,5% de las mujeres con edades comprendidas entre 25 y 34 años tienen un IMC comprendido entre 18,5 y 24,9, lo que se considera normopeso y es superponible a nuestra población(105). Comparativamente con otros estudios el IMC que describimos es ligeramente superior ya que Inocêncio G. et al(93) reporta un IMC medio materno de 23,95 kg/m<sup>2</sup> ; Vayna AM. et al(106), de 22,32 kg/m<sup>2</sup> y Volpe P. et al(76), de 22,75 kg/m<sup>2</sup> siendo la edad media materna respectivamente para cada uno de los estudios citados de 31, 29 y 29 años. Es decir, inferior a la del estudio presentado que es de 34 años. A la vista de estos resultados, se podría deducir que la edad podría tener una relación directa con el IMC materno.

La media para el CRL en nuestra población se sitúa en 66,64 mm, suficiente para permitir una adecuada valoración de la anatomía fetal, tal como señalan Nicolaidis KH. et al(4), Ebrashy A. et al(107) y Souka A. et al(7). No obstante y fundamentalmente cuando se trata del uso de la sonda abdominal, el valor tomado por el IMC materno y el CRL fetal, influyen de forma clara en la obtención de los cortes cardiacos necesarios para realizar el cribado cardiaco precoz, hecho que no sucede con la VV, la cual no se ve influenciada por el valor tomado por el CRL. Con un CRL medio ligeramente superior al nuestro, de 69,5 mm, Volpe P. et al(76), concluye que las embarazadas que no necesitan un estudio adicional por VV, son aquellas que presentan un IMC significativamente inferior y CRL significativamente superior en comparación con las que sí precisan de una ecografía por VV. Asimismo, Inocêncio G. et al(93) y para un CRL medio prácticamente igual al nuestro, de 66mm, encuentra , al igual que Volpe P. et al(76), más fallos a la hora de valorar la anatomía con CRL inferiores e IMC superiores.



En cualquier caso y para cifras de CRL correspondientes a una gestación de menos de 11 semanas de amenorrea, la evaluación de la anatomía puede resultar insatisfactoria tanto abdominal como vaginalmente(10). Iliescu D. et al(108), analiza adicionalmente otros factores que potencialmente influyen en la resolución de la imagen transabdominal que serían la presencia de miomas y cicatrices uterinas así como la posición del útero en retroversión, factores que por otro lado, no se han tenido en cuenta en nuestro estudio.

Se evalúa asimismo la presencia o ausencia de HN y en el 100% de los casos se objetiva su presencia, incluyendo las malformaciones cardíacas diagnosticadas. Probablemente este hecho se relaciona con las características de la muestra a estudio (población de bajo riesgo) y el pequeño tamaño de la muestra. En 2012, Grande M. et al(90) publica un estudio prospectivo sobre 13723 gestaciones únicas y cromosómicamente normales durante el I trimestre de gestación, en el que se lleva a cabo un estudio anatómico precoz para el despistaje de malformaciones estructurales y en el que además se estudian los siguientes marcadores de cromosopatías: TN, DV y HN. En el mismo, se concluye que no existe asociación entre ausencia de HN y la presencia de anomalías estructurales. En cambio, se podría pensar que efectivamente sí existe asociación entre la ausencia de HN y malformaciones cardíacas en fetos portadores de T21 ya que la hipoplasia de HN es un marcador de Síndrome de Down(40) y a su vez la T21 comporta un aumento de riesgo de padecer cardiopatías(109).

En nuestra muestra no se encuentra asociación entre la edad materna y la TN. La bibliografía recoge que las trisomías 21, 18 y 13 se asocian a un aumento de la edad materna y de la TN(104)(110), aunque no parece existir dicha asociación en caso de tratarse de fetos euploides(111). La mediana de la TN en nuestra población es de 1,54,

siendo inferior a la mediana reportada por Nicolaidis KH. et al(104) para fetos euploides (2 mm). Dentro de los fetos portadores de cromosomopatías, se detectan dos trisomías 21, ambas con TN superiores a las presentadas por fetos euploides como se recoge en la bibliografía(104). Sin embargo, el único caso afecto de trisomía 18 detectado en nuestra serie, posee una TN de 1,29 mm, la cual es inferior a la descrita para fetos con síndrome de Edwards, siendo ésta de 5,5mm(104).

Dentro de los cuatro casos de cardiopatías que son diagnosticados en nuestro estudio, uno no es portador de cromosomopatías, dos padecen T21 y otro T18. De todos ellos, sólo un caso de T21 posee un valor de TN por encima de 3.5mm, es decir, en el 25% de los casos la TN es igual o superior al p99. Por lo tanto en nuestro estudio la prevalencia de TN aumentada en fetos portadores de cardiopatías, se sitúa ligeramente por debajo del 35,1% descrito en el estudio de Dmitrovic A. et al (99) y publicado en 2016. Asimismo, el 50% de los casos diagnosticados, son portadores de trisomía 21, siendo este valor superior al 41,5% que se describe en la revisión de Devore GR. Et al (112) publicada en 2010.

La VV permite realizar un cribado completo del corazón, siguiendo nuestro protocolo, en el 89,65%. Utilizando la VA, el porcentaje se reduce al 78,39% y en caso de combinarse las dos vías, la tasa asciende al 96,96%%. Hasta el momento, no se ha publicado ningún estudio que haga un análisis ecográfico específico de la anatomía cardiaca en el que se comparen las tasas de visualización en función de la vía de abordaje empleada. Volpe P. et al(76) describe, haciendo uso secuencial de la VA y la VV, una tasa similar a la presentada, del 95,4%. En 2017, Quarello E. et al(113), publica un estudio simplificado de la silueta cardiaca sobre 596 gestantes, en el que el 79% de los estudios se hacen abdominalmente, el 3% VV y el 18% restante combina los dos accesos y en el que se concluye que la mayoría de los estudios pueden hacerse

VA pero emplea el acceso vaginal en caso de existir una visualización deficiente o en caso de gestantes de alto riesgo. En contraposición, Ebrashy A. et al(114)(107) en 2010 publica un estudio prospectivo para el despistaje de anomalías estructurales en el I trimestre y para ello compara 2876 gestantes en las que utiliza la sonda abdominal con 1357 en las que hace uso exclusivo de la VV y concluye que para la evaluación de la anatomía cardíaca, no existe una diferencia estadísticamente significativa, siendo la tasa de visualización del 61,4% para la VA y del 62,7% para la VV. En la misma línea, Hutchinson D. et al(10). et al concluye que para una gestación de más de 12 semanas, el uso de la sonda abdominal es adecuado, sin existir diferencias entre la VA y la VV cuando se trate de un feto de 14 semanas(10). Apoyando nuestros resultados Rossi AC. et al(74) en su revisión sistemática de 19 estudios publicada en 2013, indica que las más altas tasas de detección de alteraciones estructurales, se consiguen con la combinación de ambas sondas ecográficas, siendo la tasa descrita del 62%. Sin embargo, y a diferencia de nuestros resultados, encuentra que la tasa de detección usando la VA es superior a la vaginal, respectivamente un 51% y un 34%(74). Probablemente en los resultados de Rossi AC. et al(74)han influido, la heterogeneidad de los estudios revisados así como el empleo de sondas ecográficas con limitada resolución en la mayoría de las revisiones incluidas. En cuanto el tiempo empleado se refiere, Sainz J. et al(115) y Ebrashy A. et al(107) concuerdan al afirmar que el uso de la VA supone el empleo de menos tiempo. Por el contrario, en nuestro estudio no hemos apreciado la necesidad de invertir más tiempo a pesar de que siempre se ha comenzado la exploración vaginalmente. Asimismo el protocolo ecográfico que se ha seguido, cumple con las recomendaciones actuales de la SEGO, ya que declara que la VV permite obtener una mayor información y en consecuencia recomienda un uso combinado de ambas vías de acceso(1).

En cuanto a la resolución de imagen se refiere y según se menciona en la guía práctica de asistencia clínica para la exploración ecográfica de I trimestre publicada por la ISUOG, es aconsejable el uso de sondas de alta frecuencia con la finalidad de hacer una valoración precoz y detallada de la anatomía fetal(2). En el estudio presentado, se utilizan sondas vaginales 5-9MHz y sondas abdominales tipo convex 3-6 MHz. Hutchinson D. et al(10) utiliza sondas con frecuencias superiores, en concreto una vaginal 9-12 MHz y la abdominal tipo convex 7 MHz para concluir que proporcionan una excelente resolución de imagen. De igual manera, Sainz en su reciente estudio en el que defiende el uso exclusivo de la sonda abdominal, emplea para ello altas frecuencias con un rango 3-7,5 MHz, así pues superiores a las nuestras(115). El avance en el desarrollo tecnológico hace que los aparatos de ultrasonidos estén en continua renovación con la finalidad de conseguir una imagen de alta calidad, igualmente, el hecho de que los datos presentados sean correspondientes a los años 2014 y 2015, puede explicar que las frecuencias que se han utilizado sean ligeramente inferiores, no obstante, han permitido una excelente resolución atendiendo a los resultados que se han alcanzado en cuanto a tasas de visualización y detección de malformaciones.

En la población objeto de estudio, la prevalencia de cardiopatías mayores es del 0.60%, coincidiendo con la prevalencia presentada en el estudio de Volpe P. et al(76) para gestaciones de bajo riesgo con un tamaño muestral de 4445 casos, siendo ésta del 0.63%. Sin embargo en el resto de estudios realizados sobre una población con estas características, se describe una prevalencia inferior(108)(90). Probablemente, el tamaño de la muestra y el hecho de que el estudio sólo es llevado a cabo en un centro hospitalario han podido influir en los resultados. En contraposición, Dmitrovic A. et al(99) reportan una prevalencia significativamente superior del 1,8 % dentro del grupo de gestantes de bajo riesgo. Seguramente, este resultado pueda estar en relación con la

avanzada edad media materna recogida, en concreto 37 años, además de otros factores ambientales y socioeconómicos que han podido influir en los hallazgos.

En nuestro caso, la tasa de detección de cardiopatías mayores alcanza el 100%, presentándose tasas inferiores para el resto de estudios publicados. En concreto, Volpe P. et al(76) reporta una tasa del 82% sobre población de bajo riesgo, Iliescu D et al(116) habla de una tasa de detección del 90% en población no seleccionada y la tasa descrita por Vayna AM et al(106) para población no seleccionada asciende al 74%.

Combinando la VV y la VA, la tasa de visualización de 4CV es del 98,17% y del 95,13% en caso de los TS, para nuestro estudio. Comparativamente, Quarello E. et al(113), obtienen una tasas de visualización inferiores, siendo la reportada para la evaluación del 4CV del 93% y del 87% para la obtención del corte de 3VT, aplicando Doppler en ambos casos. El estudio de Hutchinson D. et al(10) evalúa la anatomía cardiaca desde las 6 hasta las 13 semanas y el beneficio adicional que se deriva de la aplicación de Doppler para la visualización de TS, venas pulmonares y VCI. En caso de estudiarse los TS sin Doppler, la tasa en comparación con nuestro estudio es inferior, del 76%, y al aplicarse Doppler se incrementa hasta el 94%, es decir continua siendo inferior respecto a la presentada en esta memoria. Para la evaluación de 4CV describe una única tasa de visualización en modo 2D, del 100% en gestaciones de más de 11 semanas. A la vista de estos resultados, se puede deducir que al menos para el estudio de 4CV, no resulta rentable el uso de Doppler pues no compara la tasa de visualización en modo 2D con la aplicación del mismo, no siendo así para los TS en donde sí encuentra una diferencia significativa. La revisión de Rossi AC. et al (74), en cuanto a uso de Doppler se refiere, y como ya se ha señalado, no encuentra diferencia estadísticamente significativa entre la tasa de detección de CC con y sin Doppler, que son respectivamente un 52% y un 44%.

La experiencia del profesional, el tiempo empleado en la exploración, la evaluación del eje cardiaco y el estudio dirigido de la anatomía del corazón, han podido influir en los resultados descritos respecto a la tasa de visualización de los cortes cardiacos y las tasas de detección de cardiopatías. A través de la tabla 2 se exponen y comparan cada uno de los factores citados.

Estudio	Experiencia	Tiempo empleado/ Dirigido	Estudio eje cardiaco	Uso Doppler	% 4CV / % TS (VV+VA)	% detección cardiopatías/ prevalencia
Duta S. et al 2019(117)	Experto	/NO	NO	SI		82,86%/0,51%
GarcíaFernándezS. 2018	Experto	25 min/ NO	NO	NO	98,17%/ 95,13%	100%/ 0,60%
Vayna AM. et al 2018(106)	Experto	30 min/ NO	NO	SI		74%
Zheng M. et al 2018 (118)	Experto	Desconocido / SI	SI	SI	98%/ 93,3%	/Mayores del 1,8
Quarello E. et al 2017(113)	Variable	25 min/NO	NO	SI	93%/ 87%	
Hutchinson D. et al 2017(10)	Experto	Desconocido /SI	SI	Si/NO	100%/ 76% sin Doppler y 94% con doppler	
Iliescu D. et al 2013(108)	Experto	34min/NO	NO	SI		90% / 0.54%
Rossi AC. et al 2013(74)	Variable	/ SI-NO	NO	Si/NO		53% dirigido 43% generalizado 52% con Doppler 44% sin Doppler
Syngelaki A. et al 2011(119)	Desconocido	20min/ NO	NO	SI		38% / 0.24%
Volpe P. et al 2011(76)	Experto	Desconocido / NO	NO	SI		82% / 0.63%

**Tabla 3 Comparativa en el diagnóstico precoz de cardiopatías**

De los datos recogidos en la tabla arriba expuesta, se puede llegar a las siguientes conclusiones:

En cuanto a la experiencia del ecografista se refiere, las tasas de obtención de los cortes cardiacos, comparando un nivel experto en los estudios de Vayna AM. et al (106), Zheng M. et al (118), Hutchinson D. et al (10) y las del estudio presentado; son superiores a las reportadas por Quarello E. et al (113), en el que el nivel de experiencia de los profesionales encargados del estudio ecográfico es variable. Es decir, la experiencia del ecografista influye en la correcta visualización de la anatomía cardiaca, y como es de esperar también es probable que lo haga en la tasa de detección de cardiopatías, la cual no se describe para todos los estudios señalados, sin poder compararlas entre profesionales expertos y no expertos.

El tiempo invertido varía en función de si se emplea un protocolo extendido de estudio de la anatomía fetal al completo, como es el caso de Iliescu D. et al (108), que emplea 34 minutos de media y de Vayna AM. et al (106) que invierte 30 minutos de media y en los que se describen unas tasas de detección de CC respectivamente del 74% y 90%. Comparativamente, el estudio de Quarello E. et al(113), el de Syngelaki A. et al (119) y el nuestro, pretenden hacer una evaluación simplificada de la anatomía cardiaca e invierten tiempos inferiores, no superiores a los 25 minutos reglamentarios. En concreto, Syngelaki describe una tasa de detección inferior, del 34% sin especificar el nivel de experiencia de los profesionales que participan en el estudio.

En cuanto a la medición del eje cardiaco en I trimestre, Zheng M. et al(118) y Hutchinson D. et al (10) hacen una observación dirigida del corazón y en ambos estudios participan profesionales expertos en la materia, precisamente puede que esas

sean las razones por las cuales se haya incluido el eje cardiaco dentro de su protocolo. Como ya se ha señalado, el interés de la evaluación del eje cardiaco radica en que se asocia con un aumento en la tasa de detección de CC aunque en ninguno de los dos estudios se especifican.

El estudio dirigido de la anatomía cardiaca, permite aumentar la tasa de detección de CC según Rossi AC. et al(74). En concreto un 53% en comparación con un 43% en caso de ser un estudio generalizado de la anatomía fetal. Sin embargo, nuestro estudio, a pesar de no ser dirigido, alcanza una tasa de detección del 100%. Probablemente este resultado tenga relación con el hecho de que las ecografías son realizadas y/o supervisadas por dos ecografistas expertos y también debido a que el tamaño muestral sea reducido y es que los estudios que describen su tasa de detección de CC en I trimestre incluyen un número muy superior de gestantes como es el caso de Volpe P. et al (76) que incluye 4445, Iliescu D. et al (108) que estudia a 5472 mujeres, la revisión de Syngelaki A. et al(119) sobre 45191 gestantes y la investigación de Duta S. et al(117) que evalúa a 7597 pacientes.

En lo que se refiere a la inclusión de los marcadores de cardiopatías (DV y RT), el estudio recientemente publicado de Duta S. et al(117), describe una tasa de detección de CC del 82,86% y Wiechec M. et al(91) del 88,5%, basándose en la combinación de 4CV y 3VT. Ambos estudios se llevan a cabo sobre población no seleccionada, en los que participan profesionales con nivel experto sin especificarse los tiempos empleados y sin evaluar los marcadores ni el eje cardiaco. Por otro lado, e incorporando el estudio del DV y RT, Volpe P. et al (76) y Vayna AM. et al (106) describen tasas no superiores del 82% y 74% respectivamente, aunque Iliescu D. et al (108), alcanza una tasa superior, del 90%.



Podría por lo tanto resultar más rentable, una evaluación simplificada de la silueta cardiaca formando parte de la ecografía de cribado de I trimestre para el despistaje de CC tal y como se recogen en los estudios de Quarello E. et al(113), Wiechec M. et al(91) y en el nuestro, ya que la combinación de 4CV y 3VT alcanza una sensibilidad del 88,57%(91) y por lo tanto superior a la descrita para el DV y RT en la detección de malformaciones cardiacas.

### **5.2 VENTAJAS QUE APORTA NUESTRO ESTUDIO EN EL MANEJO CLÍNICO.**

La elevada especificidad de la ecografía de I trimestre, superior al 99%(120), contribuye a la tranquilidad de la gestante y sus familiares. Si por el contrario existe sospecha de cardiopatía, aporta un tiempo adicional para efectuar los correspondientes estudios complementarios y/o reevaluación de la anatomía, lo que ayuda a un mejor planteamiento en el control de la gestación y a una mejor planificación del parto, seleccionando el centro adecuado que permita confirmar con rapidez el diagnóstico tras el nacimiento, realizar los tratamientos correspondientes, evitando la separación de la madre y facilitando por lo tanto la instauración de la lactancia materna. El diagnóstico precoz de malformaciones cardiacas mayores, también ofrece a los padres la opción de interrumpir la gestación de forma temprana con la finalidad de reducir riesgos asociados a una pérdida gestacional más tardía como son complicaciones médico-quirúrgicas, además del sobre coste asociado que se deriva del procedimiento(73).

El I trimestre de gestación, supone una etapa especialmente vulnerable en lo que se refiere al desarrollo embrio-fetal, por lo que la exposición a los ultrasonidos podría

generar efectos biológicos que resultarían en cierto grado perturbadores, dependiendo del tipo de estudio ultrasonográfico realizado y del tejido que se estudie(121). En términos generales, la aplicación de Doppler pulsado implica el uso de energías más intensas respecto a otros, como Doppler color o Power Doppler, lo que se explica por las altas frecuencias utilizadas en cada pulso de forma repetida(122). Se puede concluir que los efectos biológicos secundarios al uso de Doppler, resultan de una exposición prolongada a los ultrasonidos, de un uso inadecuado de Doppler color o Doppler pulsado sin existir indicación médica para ello o por un IT excesivamente elevado.

El diagnóstico médico derivado del uso de ultrasonidos se inicia a finales de 1950 (123) y desde entonces se han documentado daños secundarios al uso de Doppler en múltiples estudios aunque estos se limitan al ámbito de la investigación animal(124)(125)(126)(127)(128)(129)(130)(131). Actualmente, no existen efectos biológicos nocivos confirmados que se deriven de su uso en humanos(123), sin olvidar que la ausencia de evidencia de daño no es equivalente a la evidencia de la ausencia de daño. Por esta razón, en el diseño de nuestro estudio, hemos evitado el uso de Doppler de forma sistemática, relegando su aplicación sólo a una causa justificada.

A continuación se describe la evidencia actual existente respecto a los potenciales efectos que se derivan de la aplicación de Doppler, dentro del ámbito de la investigación animal y humana.

### **5.3 EVIDENCIA DE DAÑO TISULAR SECUNDARIO AL USO DE DOPPLER.**

#### **5.3.1 Evidencia animal de daño tisular.**

En el estudio de Schneider-Kolsky M. et al(128) de 2009, se exponen huevos de gallina al efecto de los ultrasonidos, de modo que éstos ven afectada su capacidad de aprendizaje y memoria cuando la exposición alcanza los 4-5 minutos. Por otro lado, Ozawa M. et al(132) demuestra que la exposición de ratones hembra a un aumento de temperatura, tiene repercusiones en el desarrollo de sus crías en estado de cigoto al aumentar intracelularmente el estrés oxidativo. De igual forma, se han registrado según describe Edwards M. et al(133), defectos cráneo-faciales en ratas y microencefalia en cobayas y se ha visto cómo la migración neuronal en ratones se ve afectada tras su exposición prolongada a los ultrasonidos según el estudio dirigido por Ang E. et al (130) así como sus patrones de comportamiento según señala Devi PU. Et al(134). En 2014, se publica un estudio dirigido por Mc Clintic, en el que se demuestra que la exposición de ratones durante la etapa fetal a los ultrasonidos, se relaciona con una disminución del interés hacia la interacción social(135), estando también documentado el retraso de crecimiento en fetos primates a través del trabajo de Tarantal A. et al(136) y en ratones gracias a los estudios de Hande MP. et al(137) y Rao S. et al(138).

#### **5.3.2 Evidencia humana de daño tisular.**

Hasta el momento sólo existe una tímida evidencia acerca del tema y es que como el lógico, ningún estudio ha sido llevado a cabo en fetos de forma intencionada para demostrar la existencia de efectos deletéreos secundarios a la exposición a Doppler.

Newnham JP. et al(139) publica un estudio prospectivo en el que se comparan los resultados referentes a crecimiento y desarrollo infantiles entre un grupo sometido al menos a 5 estudios ecográficos entre la semana 18 y la 38 con otro grupo en el que sólo se realiza un examen en la semana 18. Se concluye que podría existir cierta diferencia en cuanto a crecimiento fetal intraútero, aunque ésta desaparece en la infancia, siendo similar el crecimiento y grado de desarrollo para ambos grupos(139). Algunos estudios han sugerido que la exposición a los ultrasonidos se asocia con un aumento en la incidencia de personas zurdas, es decir el ultrasonido produciría alteraciones a nivel cerebral según se describe en los estudios de Kieler H. et al(140) y Salvesen k. et al(131). Sin embargo y hasta el momento actual, no se ha confirmado que el aumento en la incidencia de dislexia y el retraso en el habla estén relacionados con la exposición a los ultrasonidos(131)(141).

#### **5.4 POSICIONAMIENTO DE LAS SOCIEDADES CIENTÍFICAS RESPECTO AL USO RESPONSABLE DEL DOPPLER.**

Hoy en día carecemos de información acerca de los niveles de exposición o posibles efectos de los ultrasonidos durante el I trimestre de gestación y los estudios publicados poseen grandes limitaciones(36). No existen estudios que analicen

directamente el IT y el IM a esta edad gestacional y algunos, a lo sumo, especifican que han seguido el principio ALARA(91). En este periodo fetal, los trabajos existentes se centran en el análisis de otros aspectos como son los marcadores de cromosopatías(142)(143) o la detección de malformaciones(74)(144). En cualquier caso, los posicionamientos de las sociedades científicas así como de la evidencia actual, abogan por un uso limitado y justificado del Doppler, lo que nos ha movido a abrir una nueva vía de investigación en la ecografía de I trimestre que no suponga su aplicación innecesaria, siguiendo así las recomendaciones actuales de las sociedades científicas sobre su uso en I trimestre que se resumen a continuación.

La SEGO en su último protocolo presentado en 2015, ya señala que hay indicios que apoyan la tendencia creciente que se basa en el estudio directo de la anatomía cardíaca, pues el 4CV, parece ser el marcador más sensible de cardiopatías(76). Además, señala que el estudio de otros marcadores, como es el caso del DV, no alcanzaría una buena sensibilidad en lo que se refiere a población de bajo riesgo y valor de TN normal(145), siendo éste el escenario de nuestro estudio. Asimismo, se debe tener en cuenta que la sensibilidad en el estudio de la RT resulta muy variable y que se necesita de una amplia experiencia por parte del ecografista para el análisis del DV y RT (25).

La ISUOG señala que el uso de Doppler pulsado no debe de ser utilizado de forma rutinaria, sólo si existe causa justificada, como es la sospecha de una trisomía. En el caso de utilizar Doppler, el IT debe ser  $\leq 1$  y el tiempo de exposición el menor posible, normalmente entre 5 y 10 minutos y nunca superior a 60 minutos(88).

The American Institute of Ultrasound in Medicine (AIUM) y The European Committee for Medical Ultrasound Safety (ECMUS)(146), se atienen

fundamentalmente a las mismas declaraciones que la ISUOG y además rebajan el límite superior del IT a 0.7(147).

The British Medical Ultrasound Society Safety Group aconseja que el aumento de temperatura fetal no supere 1.5°C. En cuanto al IM recomiendan un valor inferior a 0.3 y además señalan que debe tener especial cuidado a la hora de estudiar los pulmones y/o intestino pues en algunos estudios animales a este nivel y debido a la existencia de bolsas de aire, han sido reportados daños tisulares(148).

Finalmente, la ACOG, en su última actualización de la guía para el diagnóstico por imagen durante el embarazo y la lactancia, publicada en 2017, señala que no se han descrito daños secundarios al uso de Doppler para el estudio fetal pero aconseja, al igual que la guía NICE, que su aplicación sea prudente y sólo cuando clínicamente esté indicado(149)(68).

En conclusión, las sociedades científicas al unísono, defienden un uso responsable de los ultrasonidos relegando el uso de Doppler en I trimestre a casos en los que su aplicación esté justificada. Por ello, en nuestro estudio, hemos aplicado Doppler color únicamente en casos de hallazgo de anomalías estructurales o ante la presencia de una TN aumentada sin examinar el patrón de onda de DV ni el flujo a través de la VT como marcadores de cribado de cromosomopatías y/o cardiopatías, defendiendo así el estudio directo del órgano objeto de estudio.

### **5.5 POSICIONAMIENTO DE LOS PROFESIONALES RESPECTO AL TEMA.**

No existe obligación, hasta el momento actual, por parte de los usuarios de los ultrasonidos de realizar ningún tipo de test o seguir actualización alguna respecto al empleo seguro de los ultrasonidos(150). En consecuencia, se podría deducir que los profesionales encargados del estudio ecográfico fetal, probablemente no posean un conocimiento idóneo sobre la materia y así se pone de manifiesto a través de los siguientes trabajos.

En 2007 se publica un estudio que tiene por finalidad el análisis del grado de conocimiento de los usuarios del ultrasonido en lo que respecta a su uso responsable, en el que se obtienen los siguientes resultados: el 32.2% de los participantes están familiarizados con el término IT, el 17.7% contesta correctamente a la pregunta sobre la índole de tal término y únicamente el 20.8% es consciente de que el IT y el IM aparecen en la pantalla del aparato de ultrasonidos durante la exploración. Los participantes con mayores conocimientos, son también los más concienciados sobre los posibles efectos adversos del uso de Doppler durante la gestación(151). Previamente, en 2003 y durante la celebración de varios cursos especializados sobre ecografía obstétrica, Doppler y ecocardiografía fetal en Suecia, Noruega y Austria, se entregan varios cuestionarios acerca del uso seguro de los ultrasonidos y sus aspectos conceptuales. Ese mismo tipo de cuestionario se entrega a varios profesionales de una unidad de diagnóstico prenatal de referencia en Suecia así como entre varios miembros de la sección de ecografía de la sociedad de obstetricia sueca. En total se analizan 199 cuestionarios siendo los resultados muy similares a los descritos previamente(152).

Las posibles causas que explican estos resultados pueden ser debidas a la falta de una apropiada información o a una deficiente calidad en cuanto a su enseñanza se refiere. Existen, sin embargo, múltiples fuentes de información al respecto fácilmente accesibles; como las que se pueden encontrar en la red informática. Sin embargo, estas

cuestiones suelen percibirse como difíciles de entender, o incluso aburridas, siendo normalmente pasadas por alto o sin prestarles suficiente atención en los congresos (152). De ahí, el gran interés de nuestro estudio ya que permite hacer una evaluación de la anatomía cardíaca de una forma sencilla sin el requerimiento de fijarse y ajustar el IT en la pantalla del ecógrafo para cada una de las gestantes.

### **5.6 MARCADORES DE MALFORMACIONES CARDIACAS. ESTADO ACTUAL COMPARADO CON EL MÉTODO PROPUESTO.**

A continuación se describen fundamentalmente el DV y RT dentro de los marcadores indirectos para el despistaje de cardiopatías y su papel actual según la evidencia disponible.

#### **5.6.1 Estudio del Ductus Venoso.**

Inicialmente la alteración en el patrón de onda de flujo de DV es recogida en estudios llevados a cabo en el IIT y IIIT(153). El grupo de Matias A. et al(154), es el primero en estudiar la relación existente entre el flujo anormal de DV, el incremento de la TN y las cardiopatías en I trimestre de gestación(154). Desde entonces, se ha mencionado en múltiples estudios como marcador de CC(142)(155)(143), sin conocerse con exactitud la base fisiopatológica que explica la asociación entre la onda anormal de DV y la presencia de cardiopatías. No obstante, dado que la mayoría de los estudios publicados, hacen referencia a población de alto riesgo con TN aumentada, se ha fundado la sospecha de la disfunción cardíaca como base común que explique que el



DV esté alterado y la TN incrementada(156). En concreto, la teoría más ampliamente aceptada, es la que sugiere que la onda “a” reversa del DV es el resultado de la sobrecarga del corazón derecho y de la perturbación de la función diastólica cardiaca(156).

Maiz N. et al(143) pone de manifiesto que la alteración de la onda de flujo de DV en población con TN aumentada y sin alteraciones cromosómicas, supone multiplicar por tres el riesgo de malformaciones cardiacas. Otros, abogan por el estudio del DV en primer trimestre de forma rutinaria(155)(157) y siguiendo esta línea, en 2010, Martínez JM. et al(142), publica un estudio en el que 6120 embarazadas de bajo riesgo son sometidas de forma sistemática a la valoración del DV, llegando a la conclusión de que aunque en más del 70% de los casos en los que la onda de flujo del DV está alterada, no se encuentran alteraciones cromosómicas, permitiendo la evaluación del DV incrementar la tasa de detección de cardiopatías en un 11%. Un meta-análisis publicado en 2011 y dirigido por Papatheodorou y cuya finalidad es el análisis del DV en población con cariotipo normal, concluye que la evaluación del DV en este tipo de población, posee una moderada sensibilidad en la detección de malformaciones cardiacas, viéndose esta incrementada considerablemente en el caso de TN aumentada (83%) y siendo mucho más baja (19%) en caso de TN normal(145).

Para fetos portadores de cardiopatías, la incidencia de alteración de la onda de DV es mayor tanto en población con TN normal como TN alterada(155) y la combinación de TN y DV durante la ecografía rutinaria de I trimestre, permite la detección de entorno el 50% de las cardiopatías mayores. En lo que a población de bajo riesgo se refiere, en 2011 Volpe P. et al(76), deduce que la prevalencia de DV alterado para fetos con malformaciones cardiacas, se sitúa en el 25%, disminuyendo al 22% si se excluyen los fetos no portadores de cromosomopatías.

El estudio presentado evita la evaluación sistemática del DV ya que como se ha señalado, en población de bajo riesgo, la prevalencia de DV alterado es significativamente inferior. Asimismo en una población con estas características, el valor tomado por la TN está incrementado sólo de forma minoritaria(104) ya que el número de fetos portadores de cromosomopatías es también reducido(158)(159). Sin embargo, y como ya se ha advertido, es en la población de bajo riesgo en la que se concentra el grueso de las cardiopatías detectadas(25), de las cuales únicamente un tercio presentan una onda de flujo de DV anormal(156).

### **5.6.2 Regurgitación tricuspídea.**

Al igual que el DV, la RT, también ha sido estudiada como marcador precoz de cromosomopatías y cardiopatías. El grupo pionero y gran defensor de su utilidad, ha sido el grupo de Nicolaidis. En 2003, Huggon IC. et al(45), publica un estudio sobre población de alto riesgo en el que se concluye que la prevalencia de la RT es del 83% en fetos portadores de cromosomopatías, del 35% en fetos sin cromosomopatías, del 59% en fetos con cardiopatías y del 32% en fetos que no las padecen. En 2005, Faiola S. et al(46) y también en una población seleccionada de alto riesgo, concluye que la prevalencia de RT es de casi el 53% en caso de cromosomopatías, y tan sólo del 8.5% en caso de fetos sin anomalías cromosómicas. Refiriéndose a las malformaciones cardíacas, la RT está presente en casi el 47% de los casos y en el 5,6% en caso de fetos no afectados. En 2006, se publica otro estudio al respecto y la prevalencia de RT para T21 resulta estar por encima del 67% y del 33% en caso de T18(43). En lo que se refiere a población de bajo riesgo, la prevalencia de RT en fetos portadores de cardiopatías ronda el 42% y disminuye hasta el 33% en caso de no ser portadores de cromosomopatías(76).

Sin concretar marcadores y haciendo referencia al uso generalizado de Doppler para el diagnóstico precoz de cardiopatías; en 2013, Rossi AC. et al(74), publica una revisión de 19 estudios llevados a cabo durante el I trimestre para la detección precoz de malformaciones estructurales fetales, en el que la tasa de detección no se ve incrementada de forma significativa con el uso del Doppler. Un 52% frente a un 44% si no se aplica(74), contradiciendo así a múltiples publicaciones que aseguran que el uso de Doppler color incrementa el éxito de visualización de la anatomía fetal y por lo tanto aumenta la tasa de detección de malformaciones(76)(93). En esta misma línea, Iliescu D. et al(116) en 2013, propone llevar a cabo un análisis detallado de la anatomía fetal en el I trimestre para el despistaje precoz de malformaciones y menciona que la visualización directa de la anatomía cardíaca usando Doppler, en lugar del análisis de los marcadores, DV y RT, supone una reducción del tiempo empleado y por lo tanto una disminución de la energía aplicada. El estudio presentado, al igual que el de Iliescu, hace una evaluación directa del órgano y va un paso más allá al no utilizar Doppler de forma sistemática.

Trasladando estos resultados al escenario concreto de nuestro estudio, en donde la prevalencia de TN aumentada (TN superior a 3.5mm), se reduce al 0,03%, y de cromosomopatías a aproximadamente el 33%, la eficiencia diagnóstica que se deriva del uso de marcadores precoces de cardiopatías, DV y RT, puede resultar al menos debatible(76). Inicialmente, la presencia de TN aumentada o el hallazgo de anomalías estructurales ponen al profesional en alerta sin necesidad de recurrir a la aplicación de Doppler desde un principio, como defiende Rossi AC. et al(74).

Existen varias publicaciones que plantean la incorporación del estudio de la presencia de la arteria subclavia derecha aberrante (ARSA) como marcador de síndrome de Down, de cardiopatías y de otras alteraciones estructurales; aunque con resultados

contradictorios(160)(161)(162). ARSA es la anomalía más frecuente del arco aórtico y su prevalencia en la población general, se estima que va del 0.4% al 2%(160). En cualquier caso y como marcador aislado, no parece tener asociación con T21 ni con otras malformaciones (163). En nuestro estudio no se incluye la detección de ARSA para ninguno de los casos al implicar su evaluación el uso de Doppler, y no ser considerado adecuado, teniendo en cuenta que se pretende incorporar a la rutina de trabajo un protocolo simplificado del corazón fetal.

### **5.7 MALFORMACIONES CARDIACAS Y CROMOSOMOPATÍAS.**

La instauración del cribado de cromosomopatías, ha supuesto el traslado del estudio de la anatomía fetal, incluyendo el examen morfológico del corazón, al I trimestre de gestación(76). Son múltiples las anomalías cromosómicas que se pueden asociar con la aparición de malformaciones cardíacas, siendo las más frecuentes las aneuploidías y las anomalías cromosómicas submicroscópicas(164). Las aneuploidías son las alteraciones cromosómicas en las que se ve alterado el número total de cromosomas, siendo las más frecuentes la T21, T18, T13 y el síndrome de Turner en caso de afectación de los cromosomas sexuales. El síndrome de Down es causado por la T21 que es la más frecuente de las aneuploidías con afectación de 1 de cada 800 nacidos vivos y además la que con más frecuencia se asocia con cardiopatías, con una prevalencia que alcanza el 50%. Las malformaciones asociadas son los defectos septales aurículoventriculares, los defectos septales ventriculares, los defectos septales auriculares y la Tetralogía de Fallot(165). La T18 da lugar al síndrome de Edwards y es

la segunda aneuploidía autosómica en frecuencia, con una incidencia de 1 de cada 3.500 recién nacidos. La T13 da lugar al síndrome de Patau y afecta a uno de cada 5.000 recién nacidos(164). En ambas alteraciones cromosómicas, las malformaciones cardíacas están presentes en aproximadamente en el 75%-80% de los casos, siendo los defectos septales, la persistencia del DA y los defectos valvulares las anomalías más habituales(166). El síndrome de Turner o monosomía X, afecta a una de cada 2.500 nacidas vivas y la prevalencia de cardiopatía varía entre el 20% y el 40%, siendo la CoAo y la VAB las anomalías más veces descritas(165). Entre los síndromes microdeleccionales, cabe reseñar el síndrome de delección 22q11.2 que afecta a uno de cada 6.000 nacidos vivos y es, detrás de la T21, la anomalía cromosómica que más frecuentemente se asocia a cardiopatías tales como la tetralogía de Fallot, las anomalías del arco aórtico, el truncus arterioso y los defectos septales ventriculares(164).

A pesar de que existe una amplia variedad de cromosomopatías vinculadas con la aparición de malformaciones cardíacas, únicamente un tercio de los fetos con cardiopatías, son portadores de alteraciones cromosómicas. Es decir, los marcadores utilizados para la detección precoz de cromosomopatías no detectarían dos tercios de las malformaciones cardíacas(99).

Por otro lado, el hallazgo de una TN aumentada, tal y como se ha señalado, es el principal marcador ultrasonográfico indirecto de aumento en la incidencia de malformaciones cardíacas(108). Se describe que en el 35% de las cardiopatías el valor de la TN está incrementado, esta cifra asciende al 70% de las cardiopatías en caso de estar asociadas a cromosomopatías,(99) siendo la prevalencia de cardiopatías directamente proporcional al grosor de la TN(167). En comparación con nuestro estudio, la prevalencia de TN aumentada para fetos portadores de cardiopatías es

inferior, del 25% y dentro de los fetos portadores de cromosomopatías la prevalencia de malformaciones cardiacas es del 33% y por lo tanto también inferior a la descrita.

## **5.8 DETECCIÓN PRECOZ DE CARDIOPATÍAS EN I TRIMESTRE, SITUACIÓN ACTUAL.**

El examen del corazón en el I trimestre es posible y muchos estudios así lo han puesto de manifiesto(57)(29)(76)(66)(10)(168)(169). La severidad de las malformaciones cardiacas mayores detectadas en I trimestre es superior a las detectadas en el IIT(108) y su diagnóstico temprano permite que el seguimiento gestacional y la planificación del parto sean mejores. (170). Así mismo, la visualización de la anatomía dentro de la normalidad, contribuye a la tranquilidad de los padres(171)

Según una reciente revisión, el factor que más peso tiene a la hora del diagnóstico precoz de anomalías estructurales en I trimestre, e independientemente de si se trata de una población de bajo o de alto riesgo, es el uso de un protocolo estandarizado para el estudio de la anatomía fetal(172). La experiencia del examinador encargado del estudio y el uso de ecógrafos de última la generación también son factores de gran importancia a la hora de obtener una imagen de buena calidad (29)(173)(27).

En cuanto a la vía de abordaje utilizada, la inmensa mayoría de los estudios comienzan empleando la sonda abdominal y continúan con la vaginal en caso de ser subóptima la visualización(91) ya que el empleo de la VV incrementa la tasa de visualización hasta en un 15-20%(174)(107). En 2017 Karim JN. et al(172), publica una

revisión en la que se incluyen 30 estudios y describe que en la inmensa mayoría de estos estudios se manejan las dos vías de acceso, lo cual concuerda con el hecho de que el uso combinado de ambas permite las más altas tasas de visualización de la anatomía, tal y como se corrobora en el trabajo dirigido por Khalil A., Nicolaidis KH.(175) y también con nuestros resultados.

La tecnología 3D/4D también ha mostrado su utilidad en el estudio de la anatomía cardíaca, así como en el diagnóstico precoz de malformaciones cardíacas, sobre todo mediante la técnica de imagen STIC. El estudio dirigido por Bennasar M. et al(53) en 2009 y realizado sobre fetos con edades gestacionales por debajo de las 16 semanas, concluye que esta técnica permite diagnosticar cardiopatías de forma precoz con una sensibilidad del 85% y especificidad del 99%, siendo por lo tanto similares, pero no superiores a las descritas para la ejecución de una ecocardiografía precoz 2D, como se refleja en el estudio publicado en 2015 por Mogra R. et al(176) sobre gestaciones de alto riesgo menores a 16 semanas de amenorrea, en el que la sensibilidad y especificidad son del 100%. También Vocino C. et al(177) en 2013 concluye en su estudio realizado sobre gestaciones de alto riesgo entre las 11 y 14 semanas, que efectivamente el corazón puede ser evaluado siguiendo la técnica de imagen STIC pero sin superar la resolución de la imagen 2D. Probablemente el punto fuerte de la técnica de imagen STIC sea el hecho de que permita analizar a distancia y en manos de un experto los volúmenes adquiridos, lo que evitaría la necesidad de desplazamiento por parte de la gestante(53)

El estudio de los marcadores de I trimestre como TN, DV y RT supone una forma indirecta de evaluar el riesgo fetal existente para cardiopatías(76). Sabiendo que las malformaciones cardíacas que con más frecuencia son detectadas durante el I trimestre son aquéllas en las que nos encontramos un 4CV alterado y precisamente la

tasa de éxito de visualización de 4CV ha llegado al 95% para gestaciones de 13 semanas de amenorrea(178), Volpe P. et al(76) en el 2011, publica un estudio prospectivo de cohortes sobre población no seleccionada y llevado a cabo en 4445 fetos que aporta una nueva perspectiva en lo que respecta al cribado de cardiopatías en I trimestre al concluir que el 4CV, es decir el estudio directo del órgano, es el marcador más sensible y específico de malformaciones cardíacas. En el mismo año, Papatheodorou SI et al(145), publica un metaanálisis que cuestiona el estudio sistemático del DV en población no seleccionada, reforzando así de manera indirecta la idea inicial de Volpe de hacer un estudio directo de la anatomía y no del marcador.

No será hasta que se encuentre un 4CV alterado, cuando se indique la realización de un estudio cardíaco más detallado(110), en el cual el uso de Doppler color guarda claramente un papel fundamental. De esta forma y aunque el operador encargado de la evaluación cardíaca, sea una persona con escasa experiencia, puede acceder al estudio cardíaco temprano basado en el corte 4CV(76) que además se ajusta y cumple las recomendaciones de varios protocolos, incluido el de la SEGO(1).

Como ya se ha puesto de manifiesto, la alteración en la orientación del eje cardíaco en el I trimestre de gestación, se vincula con la aparición de cardiopatías(79)(80) hasta en el 75% de los casos(80), al igual que sucede en el IIT y IIIT (179). Existen varios patrones de desviación del eje cardíaco aunque el más prevalente es la desviación anormal hacia la izquierda, estando presente en más del 50% de los casos y a diferencia de la TN, cuyo grosor es independiente del tipo de cardiopatía(167), la alteración del eje cardíaco se asocia con algunas malformaciones cardíacas en concreto; como son las cardiopatías conotruncales, facilitando la detección de algunas cardiopatías como la Tetralogía de Fallot y tronco arterioso común(80) .



Los estudios del corazón fetal en I trimestre son más frecuentes sobre población de alto riesgo(75) que sobre población de bajo riesgo(76), a pesar de que en más del 90% de los casos las cardiopatías afectan a gestantes sin antecedentes de interés (27). Esta memoria recoge los resultados obtenidos para una población de bajo riesgo y dentro de la cual no se ha aplicado de forma inicial a ninguna gestante Doppler, lo cual hace que este trabajo sea pionero ya que no hemos encontrado ningún otro con estas características.

### **5.9 DIFICULTADES DIAGNÓSTICAS Y ESTRATÉGICAS.**

Las limitaciones del desplazamiento de la evaluación de la anatomía cardiaca a la ecografía de I trimestre son varias. Algunas de las malformaciones pueden pasar desapercibidas y es que determinadas cardiopatías se caracterizan por tener un curso progresivo y evolutivo a lo largo de la gestación; como es el caso de las estenosis valvulares, los tumores cardiacos y la CoAo(170). Asimismo, es común que el diagnóstico precoz de los defectos septales, esté sujeto tanto a un elevado número de falsos negativos como de falsos positivos (108). Por otro lado, el IMC materno, la posición fetal, la existencia de historia previa de cirugía abdominal, la cantidad de líquido amniótico y la sonda utilizada también pueden influir en la tasa de detección(27), estando más limitada la movilidad y la orientación espacial de la sonda vaginal, por lo que cuando la posición fetal es desfavorable es más difícil conseguir buenos planos de corte, aunque ambas limitaciones pueden mejorar con el uso complementario de la VA. Por último, el pequeño tamaño de las estructuras a estudio, es el factor más limitante desde un punto de vista técnico y se relaciona directamente

con la resolución del ecógrafo(73). En consecuencia, de momento, el estudio del corazón fetal debe de ser reevaluado y completado durante el IIT de gestación(180)(73)

Partiendo de la base de que la mayoría de las cardiopatías aparecen en población de bajo riesgo, se ha sugerido la realización de una ecocardiografía precoz como cribado universal(181)(182). Sin embargo, el estudio precoz del corazón requiere disponer de la combinación de recursos técnicos, económicos y humanos para su realización y, fundamentalmente de la formación adecuada de profesionales(73). En contraposición y en cuanto a la gestión del tiempo-recursos se refiere, en nuestro caso no se ha visto incrementado significativamente el tiempo empleado en la exploración, y es que el uso combinado de la VV y la VA ya formaba parte de la ecografía rutinaria de cribado de I trimestre sin verse por ello incrementadas las listas de espera en la consulta y a pesar de la aplicación del protocolo de estudio de la anatomía cardíaca que se presenta, sin haberse recogido no obstante, los tiempos exactos empleados. En cuanto a la gestión de recursos, éstos no difieren respecto a los del normal funcionamiento de la consulta de medicina materno-fetal del Hospital de Cabueñes. Es decir, no se han empleado recursos humanos ni materiales extraordinarios y es que se presenta un sencillo protocolo de estudio de la anatomía cardíaca fetal que bajo nuestro punto de vista no implica ni debe implicar el uso de un aparataje diferente o de menor calidad respecto al que se emplea de forma rutinaria para la elaboración del resto de las ecografías protocolizadas de control de la gestación. Igualmente, el personal encargado de realizar la ecografía de I trimestre debe tener un alto nivel de formación y es que no estamos hablando de un estudio ecográfico de segunda nivel sino todo lo contrario.

### **5.10 DIFICULTADES Y LIMITACIONES DEL ESTUDIO QUE SE PRESENTA.**

Este trabajo, presenta también algunas debilidades y limitaciones; las exploraciones ecográficas son operador-dependientes y por lo tanto la tasa de éxito a la hora de visualizar la anatomía cardíaca, así como la tasa de detección de malformaciones cardíacas, pueden estar influenciadas por la experiencia del ecografista. En concreto en este estudio todas las exploraciones han estado realizadas y/o supervisadas por dos ecografistas expertos. Otras limitaciones son la ausencia de randomización de los datos y la participación de un solo centro hospitalario. Igualmente, no se ha evaluado el eje cardíaco, a pesar de que su alteración se relaciona con un aumento en la incidencia de CC(80) y tampoco se recogieron los tiempos exactos que fueron empleados en los estudios. Al cierre del estudio no se tuvo constancia de la detección de otras malformaciones cardíacas, lo cual no descarta la posibilidad de que algunos defectos pudieran ser diagnosticados más tarde.

A pesar de estas dificultades y de acuerdo a nuestros resultados, la implantación, durante la ecografía rutinaria de I trimestre, de un protocolo de estudio de la anatomía cardíaca fetal sin hacer uso de Doppler, permite unas tasas de visualización de la anatomía cardíaca elevadas, teniendo en cuenta las limitaciones anteriormente reseñadas.

### **5.11 NUEVAS LÍNEAS DE INVESTIGACIÓN**

Sería interesante y deseable:

- El planteamiento de futuros estudios multicéntricos bien diseñados con mayores tamaños muestrales que pudieran incluir el conjunto de la población de bajo riesgo.
- La participación de ecografistas con experiencia variable y en los que se utilice un protocolo estandarizado de estudio de la anatomía fetal, que incluya la evaluación del eje cardíaco, que pudieran corroborar lo aquí presentado.
- De igual manera, resultaría de interés su aplicación al conjunto de la población que acude a realizar la ecografía de I trimestre incluyendo gestantes de alto riesgo de malformaciones cardíacas y su comparativa con la ecocardiografía precoz.

## CONCLUSIONES

## 6. CONCLUSIONES.

1. Nuestro estudio pone de manifiesto que es posible realizar de manera efectiva un cribado de malformaciones cardiacas mayores en el I trimestre, sin necesidad de utilizar Doppler en población de bajo riesgo, formando parte de la ecografía rutinaria de I Trimestre.
2. En nuestro estudio, la tasa de visualización de la anatomía cardiaca fetal, sin Doppler y haciendo uso de la sonda vaginal, fue del 89,50% para 4CV y 82,34% para TS
3. En nuestro estudio, la tasa de visualización de la anatomía cardiaca fetal, sin Doppler y haciendo uso de la sonda abdominal fue inferior a la vaginal. 78,08% para 4CV y 61,95% para TS.
4. La combinación de la vía vaginal y abdominal, sin emplear Doppler, permite una tasa de éxito de diagnóstico de defectos cardiacos del 100% en nuestra muestra.
5. A pesar del buen rendimiento diagnóstico observado, deben considerarse dificultades estratégicas y diagnósticas para una población de bajo riesgo, como son: la participación de sólo un centro en el estudio, la realización de la exploración sólo

## **Conclusiones**

por dos ecografistas expertos, el pequeño tamaño muestral, la no inclusión en el protocolo de estudio de la evaluación del eje cardiaco y la imposibilidad de predecir el tiempo medio a emplear en cada exploración con los datos recogidos.

## **ANEXOS**



## 7. ANEXOS.

### 7.1 BIBLIOGRAFÍA.

1. SEGO. Exploración Ecográfica Del Primer Trimestre. *Progresos Obstet y Ginecol.* 2015;4:1–13.
2. Committee CS. ISUOG practice guidelines: Performance of first-trimester fetal ultrasound scan. *Ultrasound Obstet Gynecol.* 2013;41(1):102–13.
3. C S Levi, E A Lyons, X H Zheng, D J Lindsay and SCH. Endovaginal US: demonstration of cardiac activity in embryos of less than 5.0 mm in crown-rump length. *Radiology.* 1990;176(1):71–4.
4. Nicolaidis KH, Falcón O. La ecografía de las 11–13+6 semanas. 1st ed. Foundation FM, editor. Londres; 2004. 7–115 p.
5. Servicio Medicina Materno fetal HC, Servicio Medicina Maternofetal HSJ de D, Servicio de Bioquímica y Genética Molecular HC. PROTOCOLO: Estudios genéticos en muestras fetales [Internet]. 2017 [cited 2017 Jan 18]. p. 1–13. Available from: [http://medicinafetalbarcelona.org/clinica/images/protocolos/patologia\\_\\_fetal/EstudiosGeneticosEnMuestrasFetales.pdf](http://medicinafetalbarcelona.org/clinica/images/protocolos/patologia__fetal/EstudiosGeneticosEnMuestrasFetales.pdf)
6. Khalil A, Nicolaidis K. Fetal heart defects: Potential and pitfalls of first trimester detection. *Semin Fetal Neonatal Med.* 2013;18(5):251–60.
7. Souka AP, Pilalis A, Kavalakis Y, Kosmas Y, Antsaklis P, Antsaklis A. Assessment of fetal anatomy at the 11-14-week ultrasound examination.

- Ultrasound Obstet Gynecol. 2004;24(7):730–4.
8. Becker R, Wegner RD. Detailed screening for fetal anomalies and cardiac defects at the 11-13-week scan. *Ultrasound Obstet Gynecol.* 2006;27(6):613–8.
  9. Grupo expertos SESEGO y SEMEPE consensuado con AEDP. CRIBADO Y DIAGNÓSTICO PRECOZ DE ANOMALÍAS GENÉTICAS [Internet]. Guías de asistencia práctica: ecografía. 2017 [cited 2017 Oct 30]. Available from: <http://www.gapsego.com/categoria-guia-asistencia/ecografia/>
  10. Hutchinson D, McBrien A, Howley L, Yamamoto Y, Sekar P, Motan T, et al. First-Trimester Fetal Echocardiography : Identification of Cardiac Structures for Screening from 6 to 13 Weeks ' Gestational Age. *J Am Soc Echocardiogr.* 2018;30(8):763–72.
  11. Jansen FA, Calkoen EE, Jongbloed MR, Bartelings MM, Haak MC. Imaging the first trimester heart: ultrasound correlation with morphology. *Cardiol Young.* 2014;24 Suppl 2:3–12.
  12. Palomero G, Vázquez MT, Vega JA, Naves FJ RC. Malformaciones del sistema cardiovascular: corazón y grandes vasos. In: Oviedo U de, editor. *Lecciones de Embriología.* 1ª. Oviedo: Universidad de Oviedo. Servicio de Publicaciones; 2000. p. 306–27.
  13. Nadal A. M. Embriogénesis y anatomía normal del corazón. In: Galindo A, Gratacós E, Martínez JM, editors. *Eco fetal.* 1ª. Madrid: Marbán; 2018. p. 7–15.
  14. J.Nebot-Cegarra. Embriología del corazón y circulación fetal. In: Gratacós E, editor. *Medicina fetal.* 1ª. Madrid: Editorial Panamericana; 2006. p. 309–15.
  15. Herraiz I, Gómez-Montes E, Galindo A. Circulación fetal y neonatal normal. In:

- Galindo Izquierdo A, Gratacós Solsona E, Martínez Crespo J, editors. *Eco fetal*. 1<sup>a</sup>. Madrid: Marbán; 2018. p. 38–43.
16. Stamm ER, Drose JA. *The Fetal Heart*. Fifth Edit. Mosby, editor. *Diagnostic Ultrasound, 2-Volume Set*. United States: Elsevier Inc.; 2017. 1270–1303 p.
  17. Dolk H, Loane M, Garne E. Congenital heart defects in Europe: Prevalence and perinatal mortality, 2000 to 2005. *Circulation*. 2011;123(8):841–9.
  18. Julien IE Hoffman, BSc Hons (Wits), MD (Wits) F (London). The global burden of congenital heart disease. *Cardiovasc J Afr*. 24(4):141–145.
  19. Galindo A, Herraiz I, Escribano D, Lora D, Melchor JC de la CJ. Prenatal detection of congenital heart defects: a survey on clinical practice in Spain. *Fetal Diagn Ther*. 2011;29(4):287–95.
  20. Tegnander E, Williams W, Johansens OJ, Blaas HGK, Eik-Nes SH. Prenatal detection of heart defects in a non-selected population of 30149 fetuses - Detection rates and outcome. *Ultrasound Obstet Gynecol*. 2006;27(3):252–65.
  21. Lima AIF, Araujo Júnior E, Martins WP, Nardoza LMM, Moron AF PD. Assessment of the fetal heart at 12-14 weeks of pregnancy using B-mode, color Doppler, and spatiotemporal image correlation via abdominal and vaginal ultrasonography. *Pediatr Cardiol*. 2013;34(7):1577–82.
  22. Greenwood RD, Rosenthal A, Parisi L, Fyler DC NA. Extracardiac abnormalities in infants with congenital heart disease. *Pediatrics*. 1975;55(4):485–92.
  23. Kypros H. Nicolaidis. *Ecografía de las semanas 11-13*. Edición especial para INFOMED-Cuba [Internet]. 2009 [cited 2018 Apr 12]. Available from: [http://www.sld.cu/galerias/pdf/sitios/ginecobs/ecografia\\_11-](http://www.sld.cu/galerias/pdf/sitios/ginecobs/ecografia_11-)

13.6\_sem\_definitiva.pdf

24. Cowan JR, Ware SM. Genetics and Genetic Testing in Congenital Heart Disease. *Clin Perinatol*. 2019;42(2):373–93.
25. Bishop KC, Kuller JA, Boyd BK, Rhee EH, Miller S, Barker P. Ultrasound Examination of the Fetal Heart. *Obstet Gynecol Surv*. 2017;72(1):54–61.
26. Neuman A HJ. First trimester screening for congenital heart disease. *Minerva Cardioangiol*. 2006;54(3):337–54.
27. Sarkola T, Ojala TH, Ulander VM, Jaeggi E, Pitkänen O. Screening for congenital heart defects by transabdominal ultrasound - Role of early gestational screening and importance of operator training. *Acta Obstet Gynecol Scand*. 2015;94(3):231–5.
28. Giorgione V, Parazzini F, Fesslova V, Cipriani S, Candiani M. Congenital heart defects in IVF / ICSI pregnancy: systematic review and meta-analysis. *Ultrasound Obs Gynecol*. 2018;51(1):33–42.
29. Hernandez-Andrade E, Patwardhan M, Cruz-Lemini M, Luewan S. Early Evaluation of the Fetal Heart. *Fetal Diagn Ther*. 2017;42(3):161–73.
30. Spencer K, Souter V, Tul N, Snijders R, Nicolaides KH. A screening program for trisomy 21 at 10 – 14 weeks using fetal nuchal translucency , maternal serum free  $\beta$  -human chorionic gonadotropin and pregnancy-associated plasma protein-A. *Ultrasound Obs Gynecol*. 1999;13(4):231–7.
31. Nicolaides KH, Azar G, Byrne D, Mansur C, Marks K. Fetal nuchal translucency : ultrasound screening for chromosomal defects in first trimester of pregnancy. 1992;304(6831):867–9.

32. Hyett J. Does fetal nuchal translucency have a role in fetal cardiac screening? *Prenat Diagn.* 2004;24(13):1130–5.
33. Sotiriadis A, Papatheodorou S, Eleftheriades M, Makrydimas G. Nuchal translucency and major congenital heart defects in fetuses with normal karyotype: A meta-analysis. *Ultrasound Obstet Gynecol.* 2013;42(4):383–9.
34. Clur SA, Mathijssen IB, Pajkrt E, Cook A, Laurini RN, Ottenkamp J BC. Structural heart defects associated with an increased nuchal translucency: 9 years experience in a referral centre. *Prenat Diagn.* 2008;28(4):347–54.
35. Wright D, Kagan KO, Molina FS, Gazzoni A, Nicolaides KH. A mixture model of nuchal translucency thickness in screening for chromosomal defects. *Ultrasound Obs Gynecol.* 2008;31(4):376–83.
36. Moore RM Jr, Diamond EL CR. The relationship of birth weight and intrauterine diagnostic ultrasound exposure. *Obs Gynecol.* 1988;71(4):513–7.
37. Bennasar M, Maiz N, Molina F. GESTACIÓN MONOCORIAL. Guía de asistencia práctica SEGO. 2019;1–35.
38. Área de cribado prenatal H universitario central A. Prueba “FRACCIÓN BETA LIBRE DE LA GONADOTROPINA CORIÓNICA HUMANA (fβHCG)” [Internet]. 2017 [cited 2017 Oct 30]. Available from: <http://www.laboratoriomedicina-huca.es/es/catalogo-pruebas/bioquimica-clinica/fraccion-beta-libre-de-la-gonadotropina-corionica-humana-fβhcg>
39. area de cribado prenatal HUCA. Prueba “PROTEÍNA A PLASMÁTICA ASOCIADA AL EMBARAZO (PAPP-A)” [Internet]. 2017 [cited 2017 Oct 31]. Available from: <http://www.laboratoriomedicina-huca.es/es/catalogo->

- pruebas/bioquimica-clinica/proteina-a-plasmatica-asociada-al-embarazo-papp-a
40. Simona Cicero, MD, Patrizia Curcio, MD, Aris Papageorghiou, MRCOG, Jiri Sonek, MD, Prof Kypros Nicolaides M. Absence of nasal bone in fetuses with trisomy 21 at 11–14 weeks of gestation: an observational study. *Lancet*. 2001;358(9298):1665–7.
  41. Nicolaides KH. Nuchal translucency and other first-trimester sonographic markers of chromosomal abnormalities. *Am J Obstet Gynecol*. 2004;191(1):45–67.
  42. Figueras F, Coll O, Eixarch E, Gratacós E. Evaluación del bienestar fetal: frecuencia cardiaca, perfil biofísico y Doppler. In: Gratacós Solsona E, editor. *Medicina fetal*. 1<sup>a</sup>. Madrid: Editorial Panamericana; 2006. p. 53–67.
  43. Falcon O, Faiola S, Huggon I, Allan L, Nicolaides KH. Fetal tricuspid regurgitation at the 11 + 0 to 13 + 6-week scan: Association with chromosomal defects and reproducibility of the method. *Ultrasound Obstet Gynecol*. 2006;27(6):609–12.
  44. S. A. Clur JO and CMB. The nuchal translucency and the fetal heart: a literature review. *Prenat Diagn*. 2009;29(8):739–48.
  45. Huggon IC, DeFigueiredo DB, Allan LD. Tricuspid regurgitation in the diagnosis of chromosomal anomalies in the fetus at 11-14 weeks of gestation. *Heart*. 2003;89(9):1071–3.
  46. Faiola S, Tsoi E, Huggon IC, Allan LD, Nicolaides KH. Likelihood ratio for trisomy 21 in fetuses with tricuspid regurgitation at the 11 to 13 + 6-week scan. *Ultrasound Obstet Gynecol*. 2005;26(1):22–7.

47. Borenstein M, Persico N, Kagan KO, Gazzoni A, Nicolaides KH. Frontomaxillary facial angle in screening for trisomy 21 at 11 + 0 to 13 + 6 weeks. *Ultrasound Obstet Gynecol.* 2008;32(1):5–11.
48. Alphonse JI, Cox J, Clarke JL, Schluter PJ MA. Frontomaxillary facial angle measurement in trisomy 21 and euploid fetuses: two- and three-dimensional assessment during routine first trimester screening. *Fetal Diagn Ther.* 2014;36(3):183–9.
49. Borenstein M, Persico N, Kaihura C, Sonek J, Nicolaides KH. Frontomaxillary facial angle in chromosomally normal fetuses at 11 + 0 to 13 + 6 weeks. *Ultrasound Obstet Gynecol.* 2007;30(5):737–41.
50. Merritt CR. Physics of Ultrasound. In: Rumack C, Levine D, editors. *Diagnostic ultrasound.* 5th ed. Elsevier UK; 2017. p. 209–17.
51. Puente J, Gómez-Montes E, Galindo A. Exploración cardíaca normal. In: Galindo A, Gratacós E, Martínez J, editors. *Eco fetal.* 1<sup>a</sup>. Madrid: Editorial Panamericana; 2018. p. 66–86.
52. Volpe P, Tuo G, De Robertis V, Campobasso G, Marasini M, Tempesta A, et al. Fetal interrupted aortic arch: 2D-4D echocardiography, associations and outcome. *Ultrasound Obstet Gynecol.* 2010;35(3):302–9.
53. Bennasar M, Martínez JM, Olivella A, del Río M, Gómez O, Figueras F, Puerto B GE. Feasibility and accuracy of fetal echocardiography using four-dimensional spatiotemporal image correlation technology before 16 weeks' gestation. *Ultrasound Obs Gynecol.* 2009;33(6):645–651.
54. DeVore GR, Falkensammer P, Sklansky MS, Platt LD. Spatio-temporal image

- correlation (STIC): New technology for evaluation of the fetal heart. *Ultrasound Obstet Gynecol.* 2003;22(4):380–7.
55. Marini D, van Amerom J, Saini BS, Sun L SM. MR imaging of the fetal heart. *J Magn Reson Imaging.* 2019;doi: 10.1002/jmri.26815. [Epub ahead of print].
56. Crispi F, Comas M, Gratacós E. Exploración de la función cardiaca normal. In: Galindo A, Gratacós E, Martínez J, editors. *Eco fetal. 1ª.* Madrid: Editorial Panamericana; 2018. p. 127–39.
57. Krapp M, Ludwig A, Axt-Fliedner R, Kreiselmaier P. First trimester fetal echocardiography: Which planes and defects can be displayed during the daily routine in a prenatal medicine unit? *Ultraschall der Medizin.* 2011;32(4):362–6.
58. Allan LD, Crawford DC, Chita SK, Tynan M. Prenatal screening for congenital heart disease. *Br Med J (Clin Res Ed).* 1986;292(6537):1717–9.
59. Achiron R, Glaser J, Gelernter I, Hegesh J, Yagel S. Extended fetal echocardiographic examination for detecting cardiac malformations in low risk pregnancies. *BMJ.* 1992;304(6828):671–4.
60. S.-J Yoo, Y.-H Lee, E.S. Kim, H.M. Ryu, M.Y. Kim, H.-KChoi, K.S. Cho A kim. Three-vessel view of the upper fetal mediastinum: an easy means of detecting abnormalities of the ventricular outflow tracts and great arteries during obstetric screening. *Ultrasound Obstet Gynecol.* 1997;9(3):173–82.
61. Yagel S, Cohen SM, Achiron R. Examination of the fetal heart by five short- axis views : a proposed screening method for comprehensive cardiac evaluation. *Ultrasound Obs Gynecol.* 2001;17(5):367–9.
62. Considerations G. Cardiac screening examination of the fetus: Guidelines for



- performing the “basic” and “extended basic” cardiac scan. *Ultrasound Obstet Gynecol.* 2006;27(1):107–13.
63. Bishop KC, Kuller JA, Boyd BK, Rhee EH, Miller S BP. Ultrasound examination of the fetal heart. *Obs Gynecol Surv.* 2017;72(1):54–61.
64. The International Society of Ultrasound in Obstetrics. ISUOG Practice Guidelines (updated): sonographic screening examination of the fetal heart. *Ultrasound Obstet Gynecol.* 2013;41(3):348–59.
65. Axt-Flidner R, Chiriac A, Gembruch U. First and early second trimester fetal heart scanning. *Ultraschall Med.* 2009;30(4):364–75.
66. Gembruch U, Knöpfle G, Chatterjee M, Bald R, Hansmann M. First-trimester diagnosis of fetal congenital heart disease by transvaginal two-dimensional and Doppler echocardiography. *Obstet Gynecol.* 1990;75(3 Pt 2):496–8.
67. Huggon IC, Ghi T, Cook AC, Zosmer N, Allan LD. Fetal cardiac abnormalities identified prior to 14 weeks. *Ultrasound Obs Gynecol.* 2002;20(1):22–9.
68. NICE Guideline. Antenatal care for uncomplicated pregnancies [Internet]. 2008 [cited 2019 Mar 4]. p. 1–47. Available from: [nice.org.uk/guidance/cg62](http://nice.org.uk/guidance/cg62)
69. Arenas J, Galindo A, Puerto B, Sainz A, Escribano D, Dra JS, et al. GUÍA SISTEMÁTICA DE LA EXPLORACIÓN ECOGRÁFICA DEL SEGUNDO TRIMESTRE Guía de Asistencia Práctica de la Sección de Ecografía Obstétrico-ginecológica de la SEGO . 2019;(17):1–41.
70. Kirk JS, Riggs TW, Comstock CH, Lee W, Yang SS WE. Prenatal screening for cardiac anomalies: the value of routine addition of the aortic root to the four-chamber view. *Obs Gynecol.* 1994;84(3):427–31.

71. Viñals F, Heredia F, Giuliano A. The role of the three vessels and trachea view (3VT) in the diagnosis of congenital heart defects. *Ultrasound Obstet Gynecol.* 2003;22(4):358–67.
72. Stümpflen I, Stümpflen A, Wimmer M BG. Effect of detailed fetal echocardiography as part of routine prenatal ultrasonographic screening on detection of congenital heart disease. *Lancet.* 1996;348(9031):854–7.
73. Comas C, Azumedi G. Evaluación ultrasonográfica precoz del corazón fetal. In: Galindo A, Gratacós E, Martínez J, editors. *Eco fetal. 1ª.* Madrid: Editorial Panamericana; 2018. p. 87–102.
74. Rossi AC, Prefumo F. Accuracy of ultrasonography at 11-14 weeks of gestation for detection of fetal structural anomalies: a systematic review. *Obstet Gynecol.* 2013;122(6):1160–7.
75. Carvalho JS. Clinical impact of first and early second trimester fetal echocardiography on high risk pregnancies. *Heart.* 2004;90(8):921–6.
76. Volpe P, Ubaldo P, Volpe N, Campobasso G, De Robertis V, Tempesta A, et al. Fetal Cardiac evaluation at 11-14 weeks by experienced obstetricians in low-risk population. *Prenat Diagn.* 2011;31(11):1054–61.
77. Comstock C. Normal fetal heart axis and position. *Obs Gynecol.* 1987;70(2):255–9.
78. McBrien A, Howley L, Yamamoto Y, Hutchinson D, Hirose A, Sekar P, et al. Changes in fetal cardiac axis between 8 and 15 weeks' gestation. *Ultrasound Obstet Gynecol.* 2013;42(6):653–8.
79. Sinkovskaya E, Horton S, Berkley EM, Cooper JK, Indika S, Abuhamad A.

- Defining the fetal cardiac axis between 11 + 0 and 14 + 6 weeks of gestation: Experience with 100 consecutive pregnancies. *Ultrasound Obstet Gynecol.* 2010;36(6):676–81.
80. Sinkovskaya ES, Chaoui R, Karl K, Andreeva E, Zhuchenko L, Abuhamad AZ. Fetal cardiac axis and congenital heart defects in early gestation. *Obstet Gynecol.* 2015;125(2):453–60.
81. Connolly HM, Jae K. Ecocardiografía. In: Bonow R, Mann D, Zipes D, Libby P, editors. *B R A U N W A L D TRATADO DE CARDIOLOGÍA* Texto de medicina cardiovascular. 9<sup>a</sup>. Barcelona: S.A Elsevier España; 2012. p. 203–72.
82. Manzanares Galán S, Carrillo Badillo M, Garrote Fernández de Santos A. Fundamentos de Ecografía Doppler en Obstetricia. In: Más M, Puertas M, Montoya F, editors. *Ecografía en Obstetricia y Ginecología* Servicio de Obstetricia y Ginecología Hospital Universitario “Virgen de las Nieves” Granada. 1<sup>a</sup>. Granada: Gráficas Fernando; 2008. p. 161–82.
83. Abramowicz JS. Fetal Doppler: how to keep it safe? *Clin Obstet Gynecol.* 2010;53(4):842–50.
84. Deane C. Safety of diagnostic ultrasound in fetal scanning [Internet]. 2002 [cited 2017 Jan 17]. Available from: [https://sonoworld.com/Client/Fetus/html/doppler/capitulos-html/chapter\\_02.htm](https://sonoworld.com/Client/Fetus/html/doppler/capitulos-html/chapter_02.htm)
85. Sheiner E, Shoham-Vardi I, Pombar X, Hussey M, Strassner H, Abramowicz J. An increased thermal index can be achieved when performing Doppler studies in obstetric sonography. *J Ultrasound Med.* 2007;26:71–6.
86. Nemescu D, Berescu A. Acoustic output measured by thermal and mechanical

- indices during fetal echocardiography at the time of the first trimester scan. *Ultrasound Med Biol.* 2015;41(1):35–9.
87. Reli HersHKovitz, Eyal Sheiner MM. Ultrasound in obstetrics: a review of safety. *Eur J Obstet Gynecol Reprod Biol.* 2002;101(1):15–8.
88. ISUOG statement on the safe use of Doppler in the 11 to 13 + 6-week fetal ultrasound examination. *Ultrasound Obs Gynecol.* 2011;37(6):628.
89. Nemescu D, Berescu A, Rotariu C. Variation of safety indices during in the learning curve for color Doppler assessment of the fetal heart at 11 + 0 to 13 + 6 weeks ' gestation . 2015;17(4):469–74.
90. Grande M, Arigita M, Borobio V, Jimenez JM, Fernandez S, Borrell A. First-trimester detection of structural abnormalities and the role of aneuploidy markers. *Ultrasound Obstet Gynecol.* 2012;39(2):157–63.
91. Wiechec M, Knafel A, Nocun A. Prenatal detection of congenital heart defects at the 11- to 13-week scan using a simple color Doppler protocol including the 4-chamber and 3-vessel and trachea views. *J Ultrasound Med.* 2015;34(4):585–94.
92. Yagel S, Cohen SM, Porat S, Daum H, Lipschuetz M, Amsalem H, et al. Detailed transabdominal fetal anatomic scanning in the late first trimester versus the early second trimester of pregnancy. *J Ultrasound Med.* 2015;34(1):143–9.
93. Inocência G, Rodrigues S, Braga A, Rodrigues M. Is it worth to evaluate the fetal heart with color Doppler scan at 11 to 13+6 weeks? *Ultrasound Quaterly.* 2015;31(3):175–9.
94. Zidere V, Hellsham-Revell H, Persico N, Allan LD. Comparison of echocardiographic findings in fetuses at less than 15 weeks' gestation with later

- cardiac evaluation. *Ultrasound Obs Gynecol.* 2013;42(6):679–86.
95. Dolk H, Loane M, Garne E, European Surveillance of Congenital Anomalies (EUROCAT) Working Group. Congenital heart defects in Europe: prevalence and perinatal mortality, 2000 to 2005. *Circulation.* 2011 Mar;123(8):841–9.
  96. Heisey AS, Bell EM, Herdt-Losavio ML DC. Surveillance of congenital malformations in infants conceived through assisted reproductive technology or other fertility treatments. *Birth Defects Res A Clin Mol Teratol.* 2015;103(2):119–26.
  97. Pinborg A, Henningsen AK, Malchau SS LA. Congenital anomalies after assisted reproductive technology. *Fertil Steril.* 2013;99(2):327–32.
  98. SEGO. CONTROL PRENATAL DEL EMBARAZO NORMAL Protocolo actualizado en Mayo de 2017. 2017;1–26.
  99. Dmitrovic A, Jeremic K, Babic UM, Perovic M, Mihailovic T, Opric D, et al. Early fetal heart ultrasonography as additional indicator for chromosomopathies. Vol. 43, *Clinical and Experimental Obstetrics and Gynecology.* 2016. p. 245–9.
  100. Maldonado Fernández M. Organización y representación de datos. In: SL CIMA, editor. *Manual Curso Intensivo MIR Asturias.* 1<sup>a</sup>. oviedo; 2010. p. 59–66.
  101. Neill MO, Mills T, Kenny LC, Lavender T, Mcnamee R, Khashan AS. Advanced Maternal Age and Adverse Pregnancy Outcome: Evidence from a Large Contemporary Cohort. *PLoS One.* 2013;8(2):1–9.
  102. Estadística I nacional de. Edad Media a la Maternidad por orden del nacimiento según nacionalidad (española/extranjera) de la madre [Internet]. 2019 [cited 2019 Oct 2]. Available from: <https://www.ine.es/jaxiT3/Datos.htm?t=1579>

103. Estadística I nacional de. Edad Media a la Maternidad por provincia, según orden del nacimiento [Internet]. 2019 [cited 2019 Oct 2]. Available from: <https://www.ine.es/jaxiT3/Datos.htm?t=1581>
104. Nicolaides K. Screening for fetal aneuploidies at 11 to 13 weeks. *Prenat Diagn.* 2011;31(1):7–15.
105. Estadística I nacional de. Índice de masa corporal por grupos de edad y sexo. [Internet]. 2019 [cited 2019 Oct 2]. Available from: [https://www.ine.es/jaxi/Datos.htm?path=/t00/mujeres\\_hombres/tablas\\_1/10/&file=d06001.px](https://www.ine.es/jaxi/Datos.htm?path=/t00/mujeres_hombres/tablas_1/10/&file=d06001.px)
106. Vayna AM, Veduta A, Duta S, Panaitescu AM, Stoica S, Buinoiu N, et al. Diagnosis of Fetal Structural Anomalies at 11 to 14 weeks. *J UltrasoundMed.* 2018;37(8):2063–73.
107. Ebrashy A, EL Kateb A, Momtaz M, EL Sheikhah A, Aboulghar MM, Ibrahim M, et al. 13-14-Week Fetal Anatomy Scan: a 5-Year Prospective Study. *Ultrasound Obstet Gynecol.* 2010;35(3):292–6.
108. Iliescu D, Tudorache S, Comanescu A, Antsaklis P, Cotarcea S, Novac L, et al. Improved detection rate of structural abnormalities in the first trimester using an extended examination protocol. *Ultrasound Obstet Gynecol.* 2013;42(3):300–9.
109. Raysa Morales-Demori MD. Congenital heart disease and cardiac procedural outcomes in patients with trisomy 21 and Turner syndrome. *Congenit Heart Dis.* 2017;12(6):820–7.
110. Souka AP, Von Kaisenberg CS, Hyett J a, Sonek JD, Nicolaides KH. Increased nuchal translucency with normal karyotype. *Am J Obstet Gynecol.* 2005

- Apr;192(4):1005–21.
111. Bijok J1, Ziora-Jakutowicz K, Ilnicka A, Pawłowska B, Józwiak A, Dangel J, Jakiel G RT. [Increased nuchal translucency in chromosomally normal fetuses and pregnancy outcomes--a retrospective study]. *Ginekol Pol.* 2013;84(3):172–9.
  112. Devore GR. Genetic sonography: The historical and clinical role of fetal echocardiography. *Ultrasound Obstet Gynecol.* 2010;35(5):509–21.
  113. E. QUARELLO, A. LAFOUGE, N. FRIES LJS and the C. Basic heart examination: feasibility study of first-trimester systematic simplified fetal echocardiography. *Ultrasound Obs Gynecol.* 2017;49(2):224–30.
  114. Huggon IC, Ghi T, Cook AC, Zosmer N, Allan LD, Nemescu D, et al. Safe use of Doppler ultrasound during the 11 to 13 + 6-week scan: Is it possible? *Ultrasound Obstet Gynecol.* 2013 Jan;42(6):472–85.
  115. Sainz JA, Gutierrez L, García-mejido J, Ramos Z, María J, Fernández-palacín A, et al. Early fetal morphological evaluation (11–13+6 weeks) accomplished exclusively by transabdominal imaging and following routine midtrimester fetal ultrasound scan recommendations. Since when can it be performed? *J Matern Fetal Neonatal Med.* 2018;23(0):1–11.
  116. Iliescu D, Tudorache S, Comanescu A, Antsaklis P, Cotarcea S, Novac L, et al. Improved detection rate of structural abnormalities in the first trimester using an extended examination protocol. *Ultrasound Obstet Gynecol.* 2013 Sep;42(3):300–9.
  117. Duta S, Veduta A, Vayna AM, Panaitescu A, Peltecu G, Duta S, et al. The outcome of structural heart defects diagnosed in the first trimester of pregnancy

- of pregnancy. *J Matern Neonatal Med.* 2019;0(0):1–6.
118. Zheng MM, Tang HR, Zhang Y, Ru T, Li J, Xu BY. Contribution of Fetal Cardiac Axis and V Sign Angle in First-Trimester Screening for Major Cardiac Defects.
  119. Syngelaki A, Chelemen T, Dagklis T, Allan L, Kypros H. Nicolaides. Challenges in the diagnosis of fetal non-chromosomal abnormalities at 11–13 weeks. *Prenat Diagn.* 2011;31(1):90–102.
  120. Dongmei Y, Lun S, Nan Z. Performance of First-Trimester Fetal Echocardiography in Diagnosing Fetal Heart Defects. *J Ultrasound Med.* 2019;doi: 10.10.
  121. Barnett S. Routine ultrasound scanning in first trimester: What are the risks? *Semin Ultrasound CT MR.* 2002;23(5):387–91.
  122. Bhide A, Acharya G, Bilardo CM, Brezinka C, Cafici D, Hernandez-Andrade E, et al. ISUOG practice guidelines: Use of Doppler ultrasonography in obstetrics. *Ultrasound Obstet Gynecol.* 2013;41(2):233–9.
  123. AIUM oficial statement: Safety in Training and Research [Internet]. American Institute of Ultrasound in Medecine. 2012 [cited 2017 Oct 1]. Available from: <http://www.aium.org/officialStatements/36>
  124. Edwards M. Apoptosis, the heat shock response, hyperthermia, birth defects, disease and cancer: where are common links? *Cell Stress Chaperones.* 1998;3(4):213–20.
  125. Pellicer B, Herraiz S, Táboas E, Felipo V, Simon C, Pellicer a. Ultrasound bioeffects in rats: quantification of cellular damage in the fetal liver after pulsed



- Doppler imaging. *Ultrasound Obstet Gynecol.* 2011 Jun;37(6):643–8.
126. Miller D, Thomas R. Heating as a mechanism for ultrasonically-induced petechial hemorrhage in mouse intestine. *Ultrasound Med Biol.* 1994;20(5):493–503.
  127. Stanton M, Ettarh R, Arango D, Stanton M, Ettarh R, Tonra M, et al. Diagnostic ultrasound induces change within numbers of cryptal mitotic and apoptotic cells in small intestine. *Life Sci.* 2001;68(13):1471–5.
  128. Schneider-Kolsky ME, Ayobi Z, Lombardo P, Brown D, Kedang B, Gibbs ME. Ultrasound exposure of the foetal chick brain: effects on learning and memory. *Int J Dev Neurosci.* 2009 Nov;27(7):677–83.
  129. Li P, Wang P, Zhang W. Prenatal exposure to ultrasound affects learning and memory in young rats. *Ultrasound Med Biol.* 2015;41(3):644–53.
  130. Ang ESBC, Gluncic V, Duque A, Schafer ME, Rakic P. Prenatal exposure to ultrasound waves impacts neuronal migration in mice. *PNAS.* 2006;103(34):12903–10.
  131. Salvesen K a, Vatten LJ, Eik-Nes SH, Hugdahl K, Bakketeig LS. Routine ultrasonography in utero and subsequent handedness and neurological development. *BMJ.* 1993;307(6897):159–64.
  132. Ozawa M, Hirabayashi M, Kanai Y. Developmental competence and oxidative state of mouse zygotes heat-stressed maternally or in vitro. *Reproduction.* 2002;124(5):683–9.
  133. Edwards MJ, Saunders RD, Shiota K. Effects of heat on embryos and foetuses. *Int J Hyperth.* 2003 Jan 9;19(3):295–324.

134. P. Uma Devi, R. Suresh and MPH. Effect of Fetal Exposure to Ultrasound on the Behavior of the Adult Mouse. *Radiat Res.* 1995;141(3):314–7.
135. McClintic AM, King BH, Webb SJ MP. Mice exposed to diagnostic ultrasound in utero are less social and more active in social situations relative to controls. *Autism Res.* 2014;7(3):295–304.
136. Tarantal A, Hendrickx A. Evaluation of the Bioeffects of Prenatal Ultrasound Exposure in the Cynomolgus Macaque (*Macaca fascicularis*): I. Neonatal/Infant Observations. *Teratology.* 1989;39(2):137–47.
137. Devi MPH and PU. Effect of Prenatal Exposure to Diagnostic Ultrasound on the Development of Mice. *Radiat Res.* 1992;130(1):125–8.
138. Rao S, Ovchinnikov N, McRae A. Gestational stage sensitivity to ultrasound effect on postnatal growth and development of mice. *Birth Defects Res Part A - Clin Mol Teratol.* 2006;76(8):602–8.
139. Newnham JP, Doherty DA, Kendall GE, Zubrick SR, Landau LL SF. Effects of repeated prenatal ultrasound examinations on childhood outcome up to 8 years of age: follow-up of a randomised controlled trial. *Lancet.* 2004;364(9450):2038–44.
140. Kieler, Helle; Cnattingius, Sven; Haglund, Bengt; Palmgren, Juni; Axelsson O. Sinistrality—a side-effect of prenatal sonography: A comparative study of young men. *Epidemiology.* 2001;12(6):618–23.
141. Salvesen K, Vatten LJ, Bakketeig LS, Eik-Nes SH. Routine ultrasonography in utero and speech development. *Ultrasound Obstet Gynecol.* 1994;4(2):101–3.
142. Martínez JM, Comas M, Borrell A, Bennasar M, Gómez O, Puerto B, et al.

- Abnormal first-trimester ductus venosus blood flow: A marker of cardiac defects in fetuses with normal karyotype and nuchal translucency. *Ultrasound Obstet Gynecol.* 2010;35(3):267–72.
143. Maiz N, Plasencia W, Dagklis T, Faros E, Nicolaides K. Ductus venosus Doppler in fetuses with cardiac defects and increased nuchal translucency thickness. *Ultrasound Obstet Gynecol.* 2008;31(3):256–60.
144. Katorza E, Achiron R. Early pregnancy scanning for fetal anomalies. The new standard?. *Clin Obstet Gynecol.* 2012;55(1):199–216.
145. Papatheodorou SI, Evangelou E, Makrydimas G, Ioannidis JPA. First-trimester ductus venosus screening for cardiac defects: A meta-analysis. *BJOG An Int J Obstet Gynaecol.* 2011;118(12):1438–45.
146. EFSUMB Clinical Safety Statement for Diagnostic Ultrasound (2016). [Internet]. European Committee for Medical Ultrasound Safety (ECMUS). 2016 [cited 2017 Dec 14]. Available from: [https://issuu.com/efsumb/docs/2016-clinical\\_safety\\_statement](https://issuu.com/efsumb/docs/2016-clinical_safety_statement)
147. AIUM official statement: Statement on the Safe Use of Doppler Ultrasound During 11–14 week scans (or earlier in pregnancy) [Internet]. American Institute of Ultrasound in Medicine. 2016 [cited 2017 Oct 1]. Available from: <http://www.aium.org/officialStatements/42>
148. BMUS statement on the safe use, and potential hazards of diagnostic ultrasound [Internet]. British Medical Ultrasound Society Safety Group. 2012 [cited 2017 Oct 1]. Available from: [https://www.bmus.org/static/uploads/resources/statement\\_on\\_the\\_safe\\_use\\_and\\_potential\\_hazards\\_of\\_diagnostic\\_ultrasound.pdf](https://www.bmus.org/static/uploads/resources/statement_on_the_safe_use_and_potential_hazards_of_diagnostic_ultrasound.pdf).

149. ACOG C opinion. Guidelines for Diagnostic Imaging During Pregnancy and Lactation. *Obstet Gynecol.* 2017;130(4):210–6.
150. Sheiner E, Abramowicz JS. A symposium on obstetrical ultrasound: is all this safe for the fetus? *Clin Obstet Gynecol.* 2012;55(1):188–98.
151. Sheiner E, Vardi IS, Abramowicz JS. What do clinical users know regarding safety of ultrasound during pregnancy?. *J ultrasound Med.* 2007;26(3):319–25; quiz 326–7.
152. Maršál K. The output display standard: Has it missed its target? *Ultrasound Obstet Gynecol.* 2005;25(3):211–4.
153. Kiserud DT, Eik-Nes SH, Blaas H-G, Hellevik LR, Simensen B. Ductus venosus blood velocity and the umbilical circulation in the seriously growth-retarded fetus. *Ultrasound Obstet Gynecol.* 1994;4(2):109–14.
154. Matias A, Huggon I, Areias JC, Montenegro N, Nicolaides KH. Cardiac defects in chromosomally normal fetuses with abnormal ductus venosus blood flow at 10-14 weeks. *Ultrasound Obstet Gynecol.* 1999;14(5):307–10.
155. Chelemen T, Syngelaki A, Maiz N, Allan L, Nicolaides KH. Contribution of ductus venosus doppler in first-trimester screening for major cardiac defects. *Fetal Diagn Ther.* 2011;29(2):127–34.
156. Borrell A, Grande M, Bennasar M, Borobio V, Jimenez JM, Stergiotou I, et al. First-trimester detection of major cardiac defects with the use of ductus venosus blood flow. *Ultrasound Obstet Gynecol.* 2013;42(1):51–7.
157. Murta CG V, Moron AF, Avila MAP, Weiner CP. Application of ductus venosus Doppler velocimetry for the detection of fetal aneuploidy in the first trimester of

- pregnancy. *Fetal Diagn Ther.* 2002;17(5):308–14.
158. McLennan A, Palma-dias R, Da F, Costa S, Nisbet DL, Scott F. Noninvasive prenatal testing in routine clinical practice – An audit of NIPT and combined first-trimester screening in an unselected Australian population. *Aust N Z J Obs Gynaecol.* 2016;56(1):22–8.
159. Porreco RP, Garite TJ, Maurel K, Marusiak B. Non invasive prenatal screening for fetal trisomies 21, 18, 13 and the common sex chromosome aneuploidies from maternal blood using massively parallel genomic sequencing of DNA. *Am J Obstet Gynecol.* 2014;211(4):365.e1-365.e12.
160. Song MJ, Han BH, Kim Y, Yoon SY, Lee YM, Jeon HS, et al. Prenatal diagnosis of aberrant right subclavian artery in an unselected population. *Ultrasonography.* 2017;36(3):278–83.
161. Rembouskos G, Passamonti U, Robertis V De, Tempesta A, Campobasso G, Volpe G, et al. Aberrant right subclavian artery ( ARSA ) in unselected population at first and second trimester ultrasonography. *Prenat Diagn.* 2012;32(10):968–75.
162. Ranzini A, Hyman F, Jamaer E, Van Mieghem T. Aberrant Right Subclavian Artery: Correlation Between Fetal and Neonatal Abnormalities and Abnormal Genetic Screening or Testing. *J Ultrasound Med.* 2017;36(4):785–90.
163. De León-Luis J, Gámez F, Bravo C, Tenías JM, Arias Á, Pérez R, Maroto E, Aguarón Á O-QL. Second-trimester fetal aberrant right subclavian artery: original study, systematic review and meta-analysis of performance in detection of Down syndrome. *Ultrasound Obs Gynecol.* 2014;44(2):147–53.

164. Sánchez A, Martínez J. Genética de las cardiopatías congénitas. In: Galindo A, Gratacós E, Mart, editors. *Eco fetal*. 1<sup>a</sup>. Madrid: Marbán; 2018. p. 58–65.
165. Pierpont ME, Brueckner M, Chung W, Garg V, Lacro R, AL M, et al. Genetic Basis for Congenital Heart Disease : Revisited A Scientific Statement From the American Heart Association. *Circulation*. 2018;138(21):653–711.
166. Ma MH, He W, Benavidez OJ. Congenital Heart Surgical Admissions in Patients with Trisomy 13 and 18 : Frequency , Morbidity , and Mortality. *Pediatr Cardiol*. 2019;40(3):595–601.
167. Atzei A, Gajewska K, Huggon IC, Allan L, Nicolaides KH. Relationship between nuchal translucency thickness and prevalence of major cardiac defects in fetuses with normal karyotype. *Ultrasound Obstet Gynecol*. 2005;26(2):154–7.
168. Smrcek JM, Berg C, Geipel A, Fimmers R, Diedrich K GU. Early Fetal Echocardiography. Heart Biometry and Visualization of Cardiac Structures Between 10 and 15 Weeks' Gestation. *J Ultrasound Med*. 2006;25(2):173–82.
169. Persico N, Moratalla J, Lombardi CM, Zidere V, Allan L, Nicolaides KH. Fetal echocardiography at 11-13 weeks by transabdominal high-frequency ultrasound. *Ultrasound Obstet Gynecol*. 2011;37(3):296–301.
170. Mcbrien A, Hornberger LK. Early fetal echocardiography. *Birth Defects Res*. 2019;111(8):370–9.
171. Timor-Tritsch IE, Fuchs KM, Monteagudo A, D'alton ME. Performing a fetal anatomy scan at the time of first-trimester screening. *Obs Gynecol*. 2009;113(2 Pt 1):402–7.
172. Karim JN, Roberts NW, Salomon LJ, Papageorghiou AT. Systematic review of

- first-trimester ultrasound screening for detection of fetal structural anomalies and factors that affect screening performance. *Ultrasound Obstet Gynecol.* 2017;50(4):429–41.
173. Abu-Rustum RS, Ziade MF, Abu-Rustum SE. Learning Curve and Factors Influencing the Feasibility of Performing Fetal Echocardiography at the Time of the First-Trimester Scan. *J Ultrasound Med .* 2011 May 1;30(5):695–700.
174. Souka AP, Pilalis A, Kavalakis I, Antsaklis P, Papantoniou N, Mesogitis S, et al. Screening for major structural abnormalities at the 11- to 14-week ultrasound scan. *Am J Obstet Gynecol.* 2006 Feb;194(2):393–6.
175. Khalil A, Nicolaides KH. Fetal heart defects: Potential and pitfalls of first-trimester detection. *Semin Fetal Neonatal Med.* 2013;18(5):251–60.
176. Mogra R, Saaid R, Kesby G, Hayward J, Malkoun J HJ. Early fetal echocardiography: Experience of a tertiary diagnostic service. *Aust N Z J Obs Gynaecol.* 2015;55(6):552–8.
177. Votino C, Cos T, Abu-Rustum R, Dahman Saidi S, Gallo V, Dobrescu O, et al. Use of spatiotemporal image correlation at 11-14 weeks' gestation. *Ultrasound Obstet Gynecol.* 2013;42(6):669–78.
178. Jansen FAR, Calkoen EE, Jongbloed MRM, Bartelings MM, Haak MC. Imaging the first trimester heart: ultrasound correlation with morphology. *Cardiol Young.* 2014 Oct;24(2):3–12.
179. Crane JM, Ash K, Fink N DC. Abnormal fetal cardiac axis in the detection of intrathoracic anomalies and congenital heart disease. *Ultrasound Obs Gynecol.* 1997;10(2):90–3.

180. Gratacós E, Gómez R, Nicolaides K, Romero R, Cabero L. Exploración anatómica cardíaca: ecocardiografía fetal. In: Medicina fetal. first edit. Madrid; 2007. p. 317–22.
181. Bronshtein M, Zimmer EZ. The sonographic approach to the detection of fetal cardiac anomalies in early pregnancy. *Ultrasound Obs Gynecol.* 2002;19:360–365.
182. Yagel S, Cohen SM MB. First and early second trimester fetal heart screening. *Curr Opin Obs Gynecol.* 2007;19(2):183–90.



## 7.2 ABREVIATURAS.

I TRI: primer trimestre.

2D: 2 dimensiones

IIT: segundo trimestre

II TRI: segundo trimestre.

IIIT: tercer trimestre.

3D: 3 dimensiones.

3V: corte de 3 vasos.

3VT: corte de 3 vasos-tráquea.

4CV: corte de cuatro cámaras o cuatro cavidades cardiacas.

4D: 4 dimensiones.

AD: aurícula derecha.

ADN-lc: ADN libre circulante

AI: aurícula izquierda.

AIUM: American Institute of Ultrasoun in Medecine.

ADN: ácido desoxirribonucleico.

AIUM: The American Institute of Ultrasound in Medicine.

ALARA: as low as reasonably achievable)

AM: atresia mitral

Ao: Aorta

AoD: Aorta descendente.

AP: atresia pulmonar.

ARSA: arteria subclavia derecha aberrante.

AT: atresia tricuspídea.

AU: aurícula única.

BM: banda moderadora.

C: Vena Cava

CC: cardiopatía congénita.

CAV: canal atrioventricular

CAVC: canal atrioventricular común.

CIA: comunicación interauricular

CIV: comunicación interventricular.

CoAo: coartación de Aorta.

cm/seg: centímetro por segundo.

CRL: longitud cráneo-caudal.

D: derecha.

DAP: Ductus arterioso persistente.

DV: Ductus venoso.

E: estómago.

EA: estenosis aórtica.

ECMUS: European Committee for Medical Ultrasound Safety.

EP: estenosis pulmonar.

F $\beta$ - HCG: fracción  $\beta$  libre de la gonadotropina coriónica humana

FDA: Food and Drug Administration.

FMF: fetal medicine foundation.

FO: Foramen Ovale.

HCI: hipoplasia de cavidades izquierdas.

HN: hueso nasal.

I: izquierda.

INE: Instituto Nacional de Estadística.

ISUOG: International Society of Ultrasound in Obstetrics and Gynecology.

IM: índice mecánico.

IMC: índice de masa corporal.

IT: índice térmico.

Kg: kilogramos

L: izquierda.

LA: aurícula izquierda.

LV: ventrículo izquierdo.

m: metro

m<sup>2</sup>: metro cuadrado.

MHz: megahercio.

NEMA: The National Electrical Manufacturers Association.

NICE: National Institute for health and Care Excellence.

mW/cm<sup>2</sup>: miliwatio por centímetro cuadrado.

mv: válvula mitral.

ODS: output display standard.

OR: odds ratio.

p99: percentil 99.

PAPP-A: proteína plasmática placentaria A.

R: derecha.

RA: aurícula derecha

RNM: resonancia nuclear magnética.

RV: ventrículo derecho.

RVPA: retorno venoso pulmonar anómalo.

RT: regurgitación tricuspídea.

SD: desviación estándar.

SEGO Sociedad Española de Ginecología y Obstetricia.

SESPA: Servicio de Salud del Principado de Asturias.

SP: Septum Primum.

SS: Septum Secundum

Sp: columna.

SS: Septum Secundum.

St: estómago

STIC : Spatio-temporal image correlation.

T13: trisomía 13.

T18: trisomía 18.

T21: trisomía 21.

TA : Truncus Arteriosus.

TF : tetralogía de Fallot.

TGV : transposición de los grandes vasos.

TIV: tabique interventricular

TN: translucencia nucal o pliegue nucal.

TS: tractos de salida

Tv: válvula tricúspide.

VA: vía abdominal

VAB: válvula aórtica bicúspide.

VAV: válvula aurículo-ventricular.

VCI: vena cava inferior.

VCS: vena cava superior.

VCSI: vena cava superior izquierda.

VD: ventrículo derecho

VDDS: ventrículo derecho de doble salida.

VI: ventrículo izquierdo.

VIDS: ventrículo izquierdo de doble salida.

VM: válvula mitral.

VP: vena pulmonar

VT: válvula tricúspide.

VU: vena umbilical

VV: vía vaginal

### 7.3 ÍNDICE DE TABLAS.

Tabla 1 Factores de riesgo, frecuencia de aparición de cardiopatías y lesiones más frecuentes asociadas.....	<b>¡Error! Marcador no definido.....</b>	15 y 16
Tabla 2 Datos demográficos.....		70
Tabla 3 Comparativa en el diagnóstico precoz de cardiopatías.....		97

## 7.4 ÍNDICE DE FIGURAS.

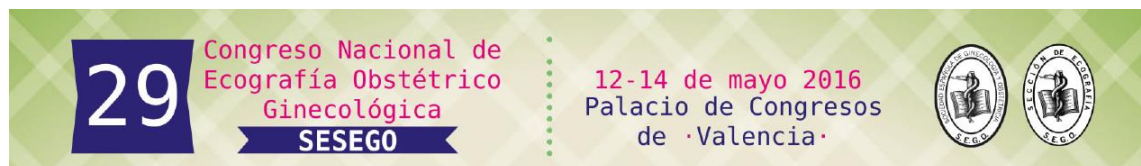Figura 1	Medición de CRL.....	7
Figura 2	Corte de cuatro cámaras cardiacas.....	<b>¡Error! Marcador no definido.</b> 11
Figura 3	Circulación fetal .....	<b>¡Error! Marcador no definido.</b> 12
Figura 4	Medición de TN.....	20
Figura 5	TN aumentada .....	21
Figura 6	Hueso nasal.....	23
Figura 7	Hueso nasal ausente .....	24
Figura 8	Onda de flujo de DV normal .....	25
Figura 9	Onda de flujo de DV anormal .....	26
Figura 10	Flujo anterógrado VT .....	27
Figura 11	Flujo retrógrado VT.....	<b>¡Error! Marcador no definido.</b> 27
Figura 12	Situs Solitus .....	<b>¡Error! Marcador no definido.</b> 3
Figura 13	Tracto de salida del VI.....	<b>¡Error! Marcador no definido.</b> 5
Figura 14	Tracto de salida del VD .....	<b>¡Error! Marcador no definido.</b> 6
Figura 15	Corte de 3 vasos.....	<b>¡Error! Marcador no definido.</b> 7
Figura 16	Corte de 3 vasos-tráquea.....	<b>¡Error! Marcador no definido.</b> 8
Figura 17	Medición de ángulo cardiaco fetal en I trimestre .....	40
Figura 18	Medición de ángulo cardiaco fetal en IIT .....	41
Figura 19	Se define Situs Solitus .....	62
Figura 20	4CV.....	63
Figura 21	Obtención de corte de TS de los grandes vasos. ....	64
Figura 22	Distribución de CRL dividiendo datos en tres grupos.....	71



Figura 23 Histograma de distribución de TN .....	72
Figura 24 Diagrama de cajas y distribución de TN.....	73
Figura 25 Influencia del CRL fetal e IMC materno en función de la vía de abordaje empleada.....	75
Figura 26 Éxito de ejecución del cribado cardiaco precoz en función del CRL.....	76
Figura 27 Vía abdominal y CRL.....	78
Figura 28 Vía vaginal y CRL .....	77
Figura 29 Relación entre TN fetal y edad materna.....	79
Figura 30 4CV y CAV.....	80
Figura 31 Válvula atrioventricular única.....	<b>¡Error! Marcador no definido.1</b>
Figura 32 Válvula atrioventricular en hamaca.....	82
Figura 33 Cruz cardiaca ausente.....	82
Figura 34 Hipoplasia de cavidades izquierdas .....	83
Figura 35 Dominancia de cavidades derechas.....	84
Figura 36 Dominancia derecha en el corte de TS.....	<b>¡Error! Marcador no definido.5</b>
Figura 37 Persistencia de Vena Cava Superior izquierda	<b>¡Error! Marcador no definido.6</b>
Figura 38 Mapa Sanitario del Principado de Asturias .....	89
Figura 39 Pirámide Poblacional del área Sanitaria V.....	90

## 7.5 PRODUCCIÓN CIENTÍFICA.

### Comunicación a congreso nacional.



**Sofía García Fernández, Javier Arenas Ramirez, Beatriz Rodriguez-Vijande Alonso,  
Maria Teresa Otero Chouza, Paula Vigil Doblas, Laura De Pablo Zamora**

**Hospital de Cabueñes, Gijón, España**

Han expuesto la Comunicación Oral elevada a categoría de ponencia

**PROGRAMA DE CRIBADO SISTEMÁTICO DE CARDIOPATÍAS EN I TRIMESTRE SIN  
UTILIZAR DOPPLER.**

durante el

**“29º Congreso Nacional de Ecografía Obstétrica Ginecológica”**  
celebrado en Valencia del 12 al 14 de mayo de 2016

Dr. Bienvenido Puerto Navarro  
Presidente de la Junta Directiva de SESEGO

Dr. Antonio Cano Sánchez  
Presidente del Comité Organizador

## Publicación internacional.

European Journal of Obstetrics &amp; Gynecology and Reproductive Biology 233 (2019) 93–97



Contents lists available at ScienceDirect

## European Journal of Obstetrics &amp; Gynecology and Reproductive Biology

journal homepage: [www.elsevier.com/locate/ejogrb](http://www.elsevier.com/locate/ejogrb)

Full length article

## Early fetal ultrasound screening for major congenital heart defects without Doppler

Sofía García Fernández<sup>a,\*</sup>, Javier Arenas Ramírez<sup>a</sup>, María T. Otero Chouza<sup>a</sup>, Beatriz Rodríguez-Vijande Alonso<sup>a</sup>, Ángel P. Llana Coto<sup>b</sup><sup>a</sup>Department of Obstetrics and Gynecology, Cabueñes Hospital, Gijón, Spain<sup>b</sup>Department of Obstetrics and Gynecology, HUCA (Asturias University Central Hospital), Oviedo, Spain

## ARTICLE INFO

## Article history:

Received 9 May 2018

Received in revised form 15 November 2018

Accepted 30 November 2018

Available online xxx

## Keywords:

Doppler ultrasound

Safe ultrasound

Congenital heart defects

First trimester

Early fetal ultrasonography

## ABSTRACT

**Objective:** Congenital heart defects are the most common major structural fetal abnormalities. Color flow mapping has played a dominant role in the detection of abnormalities during the first trimester, regardless of the International Society of Ultrasound in Obstetrics and Gynecology warning on the use of Doppler during early pregnancy. The aim of our study was to investigate the use of transvaginal two-dimensional sonography without Doppler for assessing the four-chamber view and the outflow tract view of fetuses at 11–13 weeks of gestation for cardiac screening of major congenital heart defects.


**Study Design:** This was a prospective observational study conducted in the Fetal Medicine Unit of Cabueñes University Hospital, between May 2014 and August 2015. Only low risk-pregnancies were studied. All ultrasonographic examinations were performed by two experienced sonographers in maternal-fetal medicine. The combination of high-frequency transvaginal (nine MHz) and transabdominal (six MHz) ultrasonography transducers were used. An early cardiac screening was performed in 97% of cases. Statistical analysis was carried out using successive multivariate logistic regression models in order to investigate the effect of crown-rump length and body mass index on the probability of visualizing the four-chamber view and/or the outflow tract view.

**Results:** 663 low-risk pregnant women were included. Regarding the transvaginal approach, neither the crown-rump length nor the body mass index had a statistically significant relationship on the probability of visualization of the four-chamber view and outflow tract view. For the transabdominal approach, the crown-rump length and the body mass index presented a statistically significant effect on the visualization of the four-chamber view and the outflow tract view. Using the transvaginal approach: the success rate of performing a four-chamber view was 89.4% and 82.4% for the outflow tract view. Using the transabdominal approach: the success rate of performing a four-chamber view was 77.8% and 61.5% for the outflow tract view. Four major congenital heart defects were diagnosed, and the prenatal ultrasonographic diagnosis was confirmed for all cases.

**Conclusions:** Routine first-trimester ultrasonography without Doppler, when performed by experienced sonographers, can effectively identify major congenital heart defects. Additional multicenter well designed studies should clarify the feasibility of this approach.

© 2018 Published by Elsevier B.V.

## 7.6 APROBACIÓN COMITÉ DE INVESTIGACIÓN.



SERVICIO DE SALUD  
DEL PRINCIPADO DE ASTURIAS

GERENCIA AREA SANITARIA V

Manuel Javier Vallina-Victorero Vázquez, D.N.I. 09363827K, Presidente de la **Comisión de Investigación y Formación Continuada** del Servicio de Salud del Principado de Asturias, en el Área Sanitaria V, desde el 1 de enero de 2011, del que es su Gerente Miguel Javier Rodríguez Gómez, al que pertenece el HOSPITAL UNIVERSITARIO DE CABUEÑES, N.I.F. 8350064-E, con domicilio en calle Los Prados núm. 395 de Gijón


**CERTIFICA**

Que en los datos y documentación obrantes en los expedientes abiertos a tal fin, consta que, bajo la dirección del Dr. Javier Arenas Ramírez, Jefe de Sección del Servicio de Ginecología y Obstetricia, se realizó en nuestro Hospital, conforme al procedimiento establecido, por la investigadora **Doña Sofía García Fernández** (M.I.R.) con D.N.I. 71.660.313-H, en los ejercicios 2014 y 2015 el estudio prospectivo observacional titulado:


**“CRIBADO SISTEMÁTICO DE CARDIOPATÍAS EN EL I TRIMESTRE SIN HACER USO DE DOPPLER”**

Lo que a petición de la interesada, y para que conste donde proceda se certifica en Gijón, a 12 de diciembre de 2016


Vº Bº



Fdo.: Miguel Javier Rodríguez Gómez  
Gerente del Área Sanitaria V



Área Sanitaria V  
SERVICIO DE SALUD  
DEL PRINCIPADO DE ASTURIAS  
HOSPITAL  
DE CABUEÑES  
Gerencia



Fdo.: Manuel Javier Vallina-Victorero Vázquez  
Presidente Comisión Investigación y F.C



SERVICIO DE SALUD  
DEL PRINCIPADO DE ASTURIAS

Hospital Universitario de Cabueñes

Sº de Ginecología y Obstetricia  
Camino de los Prados, 395 Cabueñes - 33394 Gijón - Asturias  
Tel.: 985 185 085 / 85344

Área Sanitaria V

El abajo firmante, Javier Arenas Ramírez, con D.N.I.10.798.827, Jefe de Sección del Servicio de Ginecología-Obstetricia, del HOSPITAL UNIVERSITARIO DE CABUEÑES, N.I.F. 8350064-E, con domicilio en C/Los Prados 395 de Gijón

HACE CONSTAR:

Que bajo su supervisión y dirección, en las dependencias del Hospital, con los recursos e instalaciones a disposición de su Servicio Clínico, durante el periodo comprendido entre mayo de 2014 hasta agosto de 2015,

**Doña Sofía García Fernández (M.I.R.)**

D.N.I. 71.660.313-H,

desarrollo las actividades, tareas e informes precisos para la efectiva realización del estudio prospectivo observacional titulado:

**“CRIBADO SISTEMÁTICO DE CARDIOPATÍAS EN EL I TRIMESTRE  
SIN HACER USO DE DOPPLER”**

Lo que a petición de la interesada, dejando patente que dichos trabajos y estudio fueron y son conocidos por los miembros de la Comisión de Investigación y Formación Continuada de nuestro Área Sanitaria, y para que pueda constar donde proceda, firmo este documento en

Gijón, 11 de Diciembre de 2016

Fdo.: Javier Arenas Ramírez

Jefe de Sección Ginecología y Obstetricia

